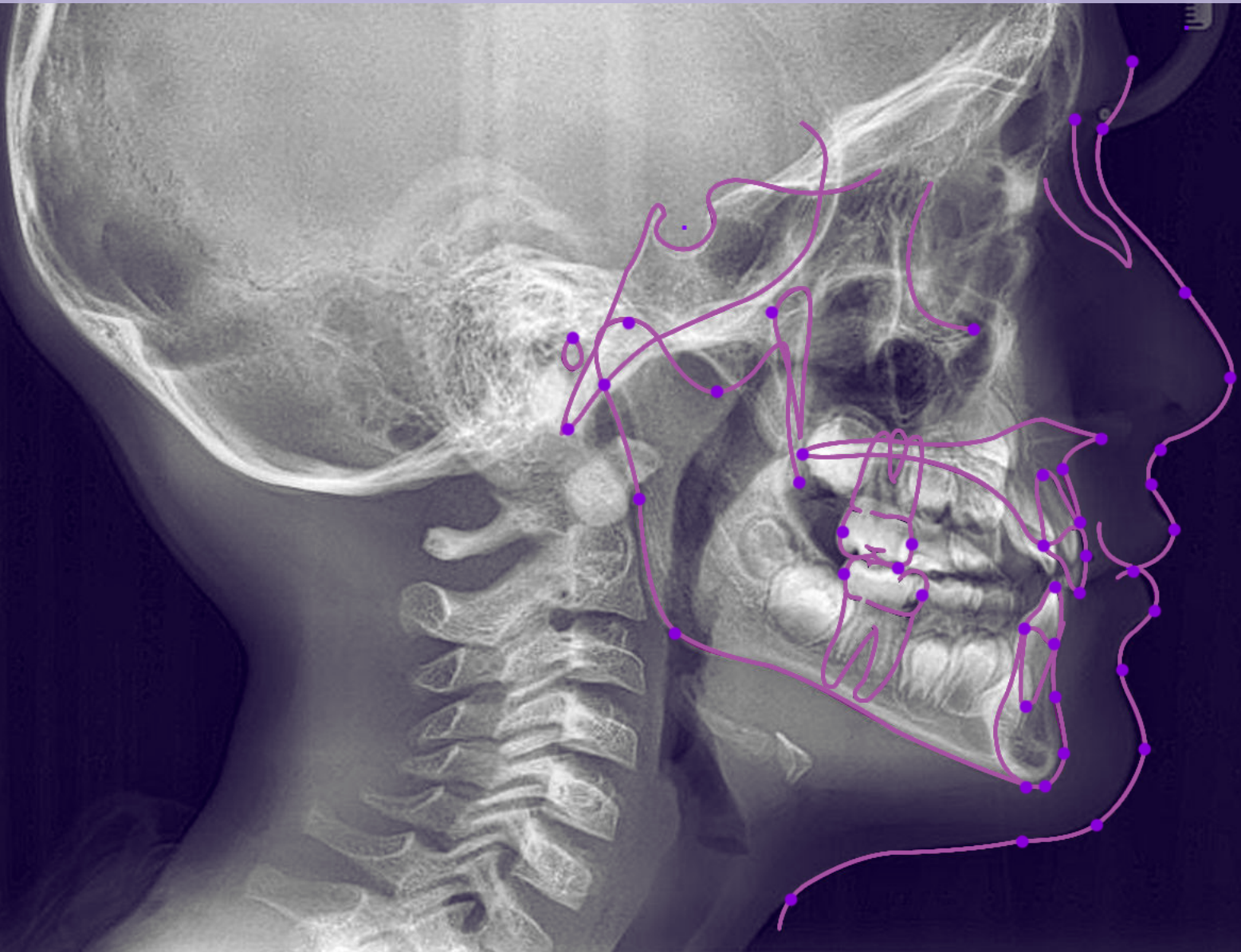


# ORTODONCIA

## — DIAGNÓSTICA —



### AUTORES

Lima Illescas M. / Jiménez Romero M. / González Campoverde L. / Encalada Machuca A. / Riofrío Vivanco L. / Páramo Pinos E. / Obaco Riofrío L. / Berrezueta Quiroz S. / Espinoza Macías D. / Coronel Pazmiño D. / Valdivieso Tocto N. / Abad Román P. / Bone Sarmiento C. / Enríquez Morales M. / Cobos García G. / Orellana Campoverde N. / Avecillas Rodas R.



# **ORTODONCIA**

— DIAGNÓSTICA —



**EDUNICA**  
EDITORIAL UNIVERSITARIA

## ORTODONCIA DIAGNÓSTICA

© Autores:

Miriam Verónica Lima Illescas, Magaly Noemí Jiménez Romero,  
Lorena Alexandra González Campoverde.

**Docentes de la Universidad Católica de Cuenca-Ecuador**

Ángela Renata Encalada Machuca, Luzdary Mishell Riofrío  
Vivanco, Enrique Alexander Páramo Pinos, Luis Adrian Obaco  
Riofrío, Sandra Michelle Berrezueta Quiroz, Dora Elizabeth  
Espinoza Macías, Doménica Sofía Coronel Pazmiño, Neyder  
Katherine Valdivieso Tocto, Paula Micaela Abad Román,  
Cristina Belén Bone Sarmiento, María Cristina Enriquez  
Morales, Gabriela Fernanda Cobos García, Nicole Cristina  
Orellana Campoverde, Renata Alejandra Avecillas Rodas.

**Estudiantes de la Universidad Católica de Cuenca-Ecuador**

© Universidad Católica de Cuenca

© Editorial Universitaria Católica de Cuenca

**Primera edición:** julio de 2024

**ISBN:** 978-9942-27-279-9

**e-ISBN:** 978-9942-27-280-5

**Editora:** Dra. Nube Rodas Ochoa

**Edición y corrección:** PhD (c) Paúl Miño Armijos

**Diseño y diagramación:** Dis. David Urgilés Morocho

**Diseño de portada:** Los autores

**Impreso por Editorial Universitaria Católica (EDUNICA)**

**Dirección:** Tomás Ordóñez 6-41 y Presidente Córdova

**Teléfono:** 2830135

**E-mail:** edunica@ucacue.edu.ec

Esta obra cumplió con el proceso de revisión por pares académicos bajo la modalidad de doble par ciego.

Queda prohibida la reproducción total o parcial de la obra sin permiso por escrito de la Universidad Católica de Cuenca, quien se reserva los derechos para la primera edición.

Cuenca-Ecuador

**Financiamiento:** fue financiado por la Universidad Católica de Cuenca, Cuenca, Ecuador; anclado al Proyecto de Formativa "Diagnóstico en Ortodoncia: Primeros pasos", aprobado bajo código: PIFCII20-32.

## Autores

**Miriam Verónica Lima Illescas:** Doctora en Ciencias Estomatológicas, Especialista en Ortodoncia, Odontóloga. Investigador Agregado 2 categorizado por la SENESCYT. Docente Investigador de la Universidad Católica de Cuenca. Coordinadora Académica de la Especialidad en Ortodoncia, sede Azogues de la Universidad Católica de Cuenca. Miembro del Grupo de Investigación Innovación y Desarrollo Farmacéutico en Odontología de la Universidad Católica de Cuenca. Docente invitada en la Especialidad en Ortodoncia, Universidad de Cuenca.

**Magaly Noemí Jiménez Romero:** Magister en Educación Tecnología e Innovación. Especialista en Ortodoncia, Odontóloga. Investigador Auxiliar 1 categorizado por la SENESCYT. Editor en Jefe de la Revista Odontología Activa. Docente Investigador de la Universidad Católica de Cuenca. Docente invitada en la Especialidad en Ortodoncia, Universidad Católica de Cuenca.

**Lorena Alexandra González Campoverde:** Doctora en Ciencias Estomatológicas, Especialista en Ortodoncia y Ortopedia Maxilar, Odontóloga. Sub-Directora en la Carrera de Odontología de la Universidad Católica de Cuenca. Docente de grado en la Carrera de Odontología, Matriz, Universidad Católica de Cuenca. Docente invitada en la Especialidad en Ortodoncia, Periodoncia y Endodoncia de la Universidad Católica de Cuenca.

**Angela Renata Encalada Machuca:** Egresada de la Carrera de Odontología, Universidad Católica de Cuenca.

**Luzdary Mishell Riofrío Vivanco:** Egresada de la Carrera de Odontología, Universidad Católica de Cuenca.

**Enrique Alexander Páramo Pinos:** Egresada de la Carrera de Odontología, Universidad Católica de Cuenca.

**Luis Adrian Obaco Riofrío:** Egresada de la Carrera de Odontología, Universidad Católica de Cuenca.

**Sandra Mishell Berrezueta Quiroz:** Egresada de la Carrera de Odontología, Universidad Católica de Cuenca.

**Neyder Katherine Valdivieso Tocto:** Egresada de la Carrera de Odontología, Universidad Católica de Cuenca.

**Dora Elizabeth Espinoza Macías:** Egresada de la Carrera de Odontología, Universidad Católica de Cuenca.

**María Cristina Enríquez Morales:** Egresada de la Carrera de Odontología, Universidad Católica de Cuenca.

**Doménica Sofía Coronel Pazmiño:** Egresada de la Carrera de Odontología, Universidad Católica de Cuenca.

**Gabriela Fernanda Cobos García:** Egresada de la Carrera de Odontología, Universidad Católica de Cuenca.

**Paula Micaela Abad Román:** Egresada de la Carrera de Odontología, Universidad Católica de Cuenca.

**Nicole Cristina Orellana Campoverde:** Egresada de la Carrera de Odontología, Universidad Católica de Cuenca.

**Cristina Belén Bone Sarmiento:** Egresada de la Carrera de Odontología, Universidad Católica de Cuenca.

**Renata Alejandra Vecillas Rodas:** Egresada de la Carrera de Odontología, Universidad Católica de Cuenca.

## Prólogo

Cuando me invitaron a escribir el prólogo de este extraordinario libro sobre ortodoncia, sentí una mezcla de alegría y orgullo que trasciende las palabras. A lo largo de mi carrera he sido testigo de innumerables transformaciones de sonrisas y vidas, pero nada es comparable a la emoción de ver a antiguos estudiantes, tan talentosos y dedicados, compartiendo sus conocimientos en este inspirador proyecto.

Al hojear estas páginas, es imposible no dejarse atrapar por la pasión que estos profesionales sienten por la ortodoncia. Desde los fundamentos básicos hasta los conceptos de diagnóstico más avanzados, cada capítulo refleja no solo el dominio técnico, sino también una profunda comprensión del impacto que una sonrisa armoniosa puede tener en la autoestima y la calidad de vida.

El compromiso de estos antiguos estudiantes por compartir su experiencia y conocimientos es evidente en cada palabra. Este libro no es solo una guía técnica, sino también un relato sincero de sus trayectorias personales y profesionales en la búsqueda de la excelencia ortodóncica. Cada página es un testimonio de su compromiso con la mejora constante y con el arte de crear sonrisas que iluminen el mundo.

A medida que avanzamos en la lectura, nos dejamos guiar por manos hábiles y mentes brillantes, que un día fueron estudiantes en busca de conocimiento. Hoy en día no solo dominan la ciencia de la ortodoncia, sino que también comparten sus conocimientos de una forma atractiva y accesible, haciendo de este libro una herramienta de valor incalculable para estudiantes, profesionales y aficionados a la odontología.

Doy las gracias a estas extraordinarias mujeres Miriam, Magaly y Lorena por aceptar el reto de crear esta obra única. Su compromiso con la educación y con la transformación positiva de vidas a través de sonrisas sanas es realmente inspirador. Este libro no solo enseña ortodoncia, sino que celebra la pasión, profesionalidad y dedicación que moldean a los grandes profesionales.

Que cada lector absorba no solo los conocimientos técnicos, sino también la esencia apasionada que impregnan estas páginas. Que este libro sea una fuente de inspiración para las futuras generaciones de ortodoncistas, guiándoles en su camino hacia la creación de sonrisas que reflejen el verdadero arte de la ortodoncia. Felicitaciones, queridas exalumnas por este magnífico testimonio de su compromiso con el arte y la ciencia de la ortodoncia. Que este libro llegue a muchos corazones y sonrisas, al igual que ustedes, han llegado al mío, a lo largo de los años.

*Con orgullo y admiración*

*Profesor Doctor Marcos Cezar Ferreira PhD*

*Catedrático del Instituto de Odontología Multidisciplinar,  
Especialização de Ortodontia de Bauru*





## Presentación

Desde mi participación en la docencia de pregrado en la Universidad Católica de Cuenca, como catedrática de la asignatura de Ortodoncia, existía la preocupación por parte del colectivo de profesores, de elaborar un libro que, acorde con el programa de estudios, ofreciera a los estudiantes una preparación general y actualizada de la asignatura, y que además fuera accesible a su nivel de conocimiento. Hoy veo con gran satisfacción, como meta cumplida, este trabajo terminado, mismo que supera las expectativas creadas inicialmente.

La ortodoncia ha alcanzado niveles de desarrollo muy avanzados en sus diferentes áreas y considero que este fue el motor impulsor para acometer la difícil tarea de escribir este libro para estudiantes de odontología, pero que aporta información avanzada y actualizada, muy útil para los que pretenden llegar a ser ortodoncistas especializados.

En relación con el objetivo principal de este libro, se puede señalar que trata de concientizar al lector sobre la ortodoncia como una compleja profesión que necesita, para su práctica, de amplios conocimientos en el área básica. En este sentido, destaca que el buen desempeño de un ortodoncista depende de su preparación para elaborar un buen diagnóstico individual y diferencial, y una buena planificación del tratamiento, aplicando los medios auxiliares de diagnóstico adecuados, que de la utilización de técnicas sofisticadas que, en ocasiones, no se aplican con el rigor que exigen sus autores.

Es por ello que, en la elaboración del texto, los autores aportan los criterios más actualizados de las ciencias básicas que se aplican en esta especialidad y que constituyen su eje central. De este modo, desarrollan en el lector, independientemente de su grado de preparación en los temas tratados, inquietudes que le hacen ver al paciente en el proceso de estudio de su problema, como un ser humano y no como un medio para sus ganancias. Teniendo en cuenta estos principios, se forman los profesionales en la Carrera de Odontología de la Universidad Católica de Cuenca, y este texto de ortodoncia es un fiel reflejo de dichos preceptos.

Al revisar los contenidos, llama la atención la cantidad de material bibliográfico revisado por los autores, lo que le da un gran soporte científico a este tratado. Dichos contenidos son desarrollados en seis capítulos que abarcan el programa de estudios de la Carrera.

En cuanto al orden y distribución de la información, podemos decir que muestra la gran capacidad de los autores, además de su dedicación, esfuerzo y pasión. En cada capítulo, se da una panorámica general preliminar sobre los contenidos a tratar, aspecto muy importante que sirve de orientación y guía al estudiante cuando necesite buscar la información de su interés.

Posteriormente se desarrolla cada contenido, de forma más detallada.

En el capítulo I se estudia, con gran profundidad, el crecimiento y desarrollo cráneo-facial, con conceptos fundamentados por la revisión de 63 referencias bibliográficas, una verdadera muestra de la exhaustiva preparación del material de estudio. Cuenta además con 27 ilustraciones y 5 tablas que hacen más entendible un contenido tan com-

plejo como este, que requiere conocimientos de embriología, histología, bioquímica, genética y otras ciencias básicas de la medicina.

El capítulo II estudia el desarrollo de los dientes desde su calificación inicial en la vida intrauterina, los diferentes estadios por los que pasa la dentición en la especie humana, y las diferentes formas en que se relacionan los dientes inferiores con los superiores en el transcurso del desarrollo, hasta que este es completado con el establecimiento de la oclusión definitiva. Están también muy ampliamente explicados los cambios oclusales que se ponen de manifiesto desde la dentición temporal hasta la permanente, con todas sus características morfológicas y funcionales que se expresan cuando los dientes definitivos entran en oclusión. Se cierra el capítulo con el desarrollo filogenético de la dentición humana, aspecto poco tratado en los textos académicos. El capítulo cuenta con 32 referencias bibliográficas exactamente acotadas en el texto, y con 27 ilustraciones y 3 tablas que dan al lector mayor claridad en lo que se desea expresar.

El capítulo III trata sobre las maloclusiones dentales y esqueléticas. Comienza con la clasificación general de las maloclusiones según su etiología, describiendo las malformaciones hereditarias y congénitas y las adquiridas posnatalmente; se explican, además, un sinnúmero de causas locales de origen dentario que dan lugar a maloclusiones. Por último, aborda la muy conocida e insustituible "clasificación de Angle" y las características de la oclusión de los dientes permanentes en los tres planos del espacio. Con una revisión extensa y detallada del tema, el capítulo hace referencia a 98 citas acotadas en el texto, y contiene 41 figuras que complementan, de manera gráfica, la explicación del contenido.

Para explicar la fisiología dentomaxilofacial, se desarrolló el capítulo IV, que comprende la fisiología propiamente dicha y el diagnóstico funcional orofacial. Abarcando los aspectos de la fisiología, se comienza con el estudio de la articulación temporomandibular, los músculos de la masticación, los movimientos mandibulares y el equilibrio bucal y dentario. Describe con detalle las funciones orofaríngeas y cómo estas deben ejecutarse de manera normal en cada una de las cuatro funciones que se llevan a cabo: masticación, deglución, fonación y respiración. Los hábitos deformantes de la cavidad bucal es el último tópico desarrollado también de forma muy detallada. Para todos estos contenidos se revisaron 57 bibliografías de artículos científicos y libros de texto, y se han colocado 35 figuras que ilustran el tema, y facilitan el aprendizaje de los lectores.

En este contexto de diagnóstico, contenido en los primeros cuatro capítulos, podemos destacar que fue Steiner quien tuvo el honor de ser el primer ortodoncista en aplicar la cefalometría al diagnóstico ortodóncico. Fue él quien, en uno de sus artículos, expresó que, para el diagnóstico preciso de una maloclusión, se requiere un buen análisis clínico (anamnesis y examen clínico), medidas faciales, estudio de modelos y estudios radiográficos cefalométricos, todos de igual importancia, por lo que ninguno debe ser omitido en el proceso de diagnosticar un caso clínico.

Los capítulos V y VI muestran a los lectores los aspectos considerados insustituibles por Steiner. En el primero, se exponen métodos para un examen facial adecuado, la toma de fotografías para estudios frontales y del perfil facial. Se analizan los modelos de estudio, y se explica el método que se aplica en la dentición temporal para predecir la probabilidad de discrepancia hueso-diente en la dentición permanente, y los métodos para

calcular la discrepancia óseo-dentaria en la dentición permanente y en la dentición mixta. También se aborda el uso de la tomografía computarizada de haz cónico (CBCT) y la estereolitografía (STL) en la obtención de modelos, aspecto relativamente novedoso dentro de la especialidad. Se revisaron 61 bibliografías acotadas en el texto para sustentar científicamente estos contenidos, además, se ilustró con 62 figuras y 3 tablas para una mejor comprensión de la materia.

En el sexto capítulo también se aborda la cefalometría y la historia clínica en ortodoncia. Se desarrollan aspectos históricos, la anatomía cefalométrica, los cefalogramas de Steiner y McNamara, el método de Jacobson o evaluación Witts para determinar la relación maxilomandibular, así como los cinco ángulos que utiliza Ricketts para la determinación del biotipo facial. Para la evaluación de la maduración ósea, se explica el método de Bacetti, sencillo y de fácil aplicación en la identificación de los picos de crecimiento en los pacientes. Cierra este capítulo, el análisis detallado de la ficha de registro de datos que se utiliza en la Clínica de Ortodoncia de la Carrera de Odontología de la Unidad Académica de Salud y Bienestar de la Universidad Católica de Cuenca. Fueron revisadas 57 referencias bibliográficas, acotadas en el texto y los temas fueron ilustrados con 58 figuras que ayudan a la comprensión de los contenidos.

Quiero terminar expresando que escribir un libro es una tarea muy difícil, más aún si se trata de un libro académico. Es un privilegio tener la capacidad para recopilar tanta información, organizarla y expresarla de manera coherente en el desarrollo de los diferentes contenidos, ofreciendo a las actuales y futuras generaciones de estudiantes un valioso legado que permanecerá por siempre en ellos. Aseguro, a los estudiantes, que tienen en sus manos una valiosa joya con un hermoso caudal de conocimientos. Este libro constituye un premio para ustedes. Espero que sepan valorarlo y aplicar sus enseñanzas en su práctica profesional.

Para las autoras Miriam, Magaly y Lorena, solamente decir GRACIAS de todo corazón por la deferencia de permitirme escribir la introducción de este libro. ¡Felicitaciones!

*Doctora Maribel Llanes Serantes, Esp.*

*Catedrática de Universidad Católica de Cuenca*

*Unidad Académica de Salud y Bienestar, Carrera de Odontología*



## Introducción

El lector encontrará en este libro la guía para comprender el diagnóstico en el campo de la ortodoncia, el cual constituye el primer paso para posteriormente ejecutar la terapéutica, se explica en seis capítulos. El primer capítulo corresponde al crecimiento y desarrollo craneofacial para entender el mecanismo y diferenciación del crecimiento craneofacial del individuo, desde el conocimiento de las estructuras embrionarias que son predecesoras de futuros tejidos blandos y duros de la cabeza, cara y el cuello. El segundo capítulo se estudiará el desarrollo de la oclusión a través de la comprensión de las diferentes denticiones con énfasis en la dentición decidua que será la encargada de mantener las dimensiones y características adecuadas en el arco dental para la erupción de las piezas permanentes hasta la oclusión permanente fisiológica. En el capítulo tres, se analizará la etiopatogenia de la maloclusión esquelética y dental, así como también, la etiología, prevalencia, clasificación y características clínicas de las maloclusiones en los tres planos del espacio: sagital, transversal y vertical. En el cuarto capítulo, se enfatizará el diagnóstico funcional, este es esencial para determinar disfunciones que influyen en anomalías dentales y esqueléticas y poder establecer un plan de tratamiento ortodóncico adecuado. En el quinto capítulo se analizará la macroestética desde la perspectiva frontal, así como también la microestética, por otro lado, se exhibe el análisis de modelos, constituye un auxiliar para determinar el diagnóstico de las maloclusiones en las arcadas dentarias tanto de manera individual como en oclusión en los tres planos del espacio. En el último capítulo se describe la ejecución de los trazados cefalométricos de: Steiner, McNamara, determinación del coeficiente de Vert, además la medida de WITS y el análisis de Bacceti que aborda la maduración de vértebras cervicales, las cuales al interpretarse permiten determinar la posición y relación de las estructuras craneomaxilares en el plano sagital y vertical, y se concluye con la guía de la elaboración de la ficha clínica en ortodoncia. La relevancia de la información proporcionada se basa en la importancia de establecer un diagnóstico conociendo todas las bases de la alteración, de esta forma, se conoce a la patología y, además se podrá establecer el diagnóstico correcto.



# ÍNDICE

## CAPÍTULO I

<b>Crecimiento y desarrollo craneofacial .....</b>	<b>23</b>
1. Conceptos de crecimiento y desarrollo .....	25
1.1. Interacción del crecimiento y desarrollo .....	25
1.2. Conceptos de crecimiento, desarrollo y maduración .....	26
1.2.1. Crecimiento .....	26
1.2.2. Desarrollo .....	26
1.2.3. Maduración .....	27
1.3. Normalidad, variabilidad, patrones .....	27
1.4. Métodos usados en estudios de crecimiento y desarrollo .....	29
1.5. Métodos de medición del crecimiento y desarrollo craneofacial .....	29
1.5.1. Métodos directos .....	29
1.5.2. Métodos indirectos .....	30
1.6. Etapas del desarrollo general del individuo .....	31
1.6.1. Infancia .....	31
1.6.2. Niñez .....	32
1.6.3. Adolescencia .....	32
1.6.4. Juventud .....	33
1.6.5. Adulthood .....	33
1.6.6. Persona mayor o vejez .....	34
1.7. Evaluación de la maduración biológica en el crecimiento y desarrollo .....	35
1.7.1. Edad ósea .....	35
1.7.2. Edad sexual .....	35
1.7.3. Edad dental .....	36
2. Embriología de la cabeza .....	37
2.1. Periodo de formación del huevo .....	37
2.2. Periodo embrionario .....	37
2.2.1. Estructuras derivadas de los arcos faríngeos o branquiales .....	38
2.2.2. Desarrollo de los maxilares a partir de los procesos o arcos faríngeos .....	39
2.2.3. Crecimiento y desarrollo craneofacial prenatal .....	39
2.2.4. Fisura labio, alvéolo palatina (FLAP) .....	43
2.2.5. Otras fisuras faciales .....	45
2.3. Periodo fetal .....	46
2.4. Naturaleza del crecimiento y desarrollo del complejo craneofacial .....	46
2.4.1. Osteogénesis intramembranosa .....	47
2.4.2. Osificación endocondral .....	48
2.5. Centros y sitios de crecimientos .....	49
2.6. Mecanismos de crecimiento óseo .....	50
3. Crecimiento y teorías del crecimiento craneofacial .....	50

3.1. Bóveda craneana.....	50
3.1.1. Crecimiento en ancho de la bóveda.....	51
3.1.2. Crecimiento en altura de la bóveda.....	52
3.1.3. Crecimiento en longitud de la bóveda.....	52
3.2. Base craneal.....	52
3.2.1. Crecimiento en ancho de la base craneal.....	53
3.2.2. Crecimiento en altura de la base craneal.....	54
3.2.3. Crecimiento en longitud de la base craneal.....	54
3.3. Complejo naso-maxilar.....	54
3.3.1. Crecimiento en ancho del complejo naso-maxilar.....	54
3.3.2. Crecimiento en altura y longitud del complejo naso-maxilar.....	55
3.4. Mandíbula.....	56
3.4.1. Crecimiento en ancho de la mandíbula.....	57
3.4.2. Crecimiento en altura de la mandíbula.....	57
3.4.3. Crecimiento en longitud de la mandíbula.....	58
3.5. Tejidos blandos faciales.....	59
3.6. Teorías del crecimiento craneofacial.....	59
3.6.1. Teoría de dominancia sutural de Harry Sicher y Joseph P. Weinmann.....	60
3.6.2. Teoría cartilaginosa como factor determinante del crecimiento craneofacial.....	61
3.6.3. Teoría de crecimiento de la matriz funcional.....	61
3.6.4. Teoría del servosistema de Alexandre Petrovic.....	63
Referencias bibliográficas.....	64

## **CAPÍTULO II**

### **Desarrollo de la oclusión..... 69**

1. Dentición decidua.....	71
1.1. Cavidad bucal del neonato.....	71
1.2. Desarrollo de la dentición decidua.....	72
1.3. Erupción y brote dentario.....	73
1.4. Factores que regulan la erupción dentaria.....	74
1.5. Fases de la erupción dentaria.....	74
1.6. Características de la dentición decidua.....	75
1.6.1. Espacios de crecimiento y espacios primate.....	76
1.6.2. Relación molar de los segundos molares deciduos.....	77
1.6.3. Relación canina.....	77
1.6.4. Arco dental en la dentición decidua.....	78
1.6.5. Sobrepase horizontal.....	78
1.6.6. Relación en el plano transversal.....	79
1.6.7. Sobrepase vertical.....	79
1.7. Características funcionales de la dentición decidua.....	80
1.8. Exfoliación.....	80
2. Dentición mixta.....	81



2.1. Primer periodo transicional, dentición mixta primera fase, inicial o temprana .....	81
2.2. Establecimiento de la relación molar .....	82
2.3. Etapa del patito feo .....	83
2.4. Periodo intertransicional, etapa transicional, de reposo o periodo silente .....	84
2.5. Segundo periodo transicional o dentición mixta segunda fase .....	84
2.6. Cambios en el arco dental .....	85
2.7. Ancho del arco .....	86
2.8. Perímetro y longitud del arco .....	87
3. Dentición permanente .....	88
3.1. Relación molar .....	89
3.2. Relación canina .....	91
3.3. Forma de los arcos .....	91
3.4. Resalte y sobrepase incisivo .....	91
3.5. Relación transversal .....	93
3.6. Curva de Spee .....	93
3.7. Curva de Wilson .....	94
3.8. Características funcionales de la dentición permanente .....	94
3.9. Calcificación .....	95
3.10. Erupción y brote de las piezas dentales permanentes .....	96
3.10.1. Primeros molares .....	97
3.10.2. Erupción del grupo incisivo .....	97
3.10.3. Erupción de caninos, primer premolar y segundo premolar .....	97
3.10.4. Erupción del segundo y tercer molar permanentes .....	98
3.11. Desarrollo filogenético .....	99
Referencias bibliográficas .....	101

### **CAPÍTULO III**

#### **Maloclusión ..... 103**

1. Etiopatogenia de la maloclusión .....	105
1.1. Factores generales de las maloclusiones .....	105
1.1.1. Herencia .....	107
1.1.2. Malformaciones genéticas .....	107
1.1.3. Malformaciones congénitas .....	112
1.1.4. Enfermedades generales .....	113
1.1.5. Traumatismos .....	114
1.1.6. Radiaciones .....	115
1.2. Alteraciones locales de las maloclusiones .....	115
1.2.1. Anomalías de número .....	116
1.2.2. Anomalías de tamaño .....	117
1.2.3. Anomalías de formación .....	119
1.2.4. Alteraciones del patrón eruptivo y del recambio dentario .....	121
1.3. Causas comunes de las alteraciones del patrón eruptivo o del recambio dentario .....	122
1.3.1. Pérdida prematura de piezas temporales .....	122

1.3.2.	Retención de piezas temporales .....	122
1.3.3.	Anquilosis del molar temporal .....	122
1.3.4.	Malposición del germen del premolar y lisis atípica de las raíces del molar temporal .....	122
1.3.5.	Retraso formativo o madurativo del germen permanente .....	123
1.4.	Alteración de la trayectoria eruptiva de los permanentes .....	123
1.4.1.	Erupción ectópica .....	123
1.4.2.	Transposición dental .....	124
1.4.3.	Desplazamiento iatrogénico del germen del diente permanente .....	125
1.5.	Alteración de la erupción de los dientes permanentes .....	125
1.5.1.	Fallo primario de erupción .....	125
1.5.2.	Obstáculos mecánicos que impiden o retardan la emergencia .....	125
1.5.3.	Anquilosis de molares permanentes .....	125
1.5.4.	Quistes de erupción y barreras mucosas .....	125
2.	Clasificación de las maloclusiones .....	126
2.1.	Alteraciones sagitales .....	126
2.1.1.	Maloclusión clase I .....	126
2.1.2.	Maloclusión clase II .....	130
2.1.3.	Maloclusión clase III .....	134
2.2.	Alteraciones transversales .....	137
2.2.1.	Mordida cruzada posterior .....	137
2.2.2.	Oclusión cúspide a cúspide .....	137
2.2.3.	Mordida en tijera o vestíbulo oclusión .....	138
2.2.4.	Desviación de la línea media .....	138
2.3.	Alteraciones verticales .....	139
2.3.1.	Mordida abierta .....	139
2.3.2.	Sobremordida o sobrepase aumentado .....	140
2.3.3.	Infraoclusión .....	141
2.3.4.	Supraoclusión .....	141
	Referencias bibliográficas .....	142

## **CAPÍTULO IV**

### **Fisiología y diagnóstico funcional orofacial..... 149**

1.	Fisiología orofacial .....	151
2.	Movimientos de la mandíbula .....	152
3.	Equilibrio bucal y equilibrio dentario .....	152
4.	Funciones orofaciales .....	154
4.1.	Alteraciones de la matriz funcional .....	155
4.2.	Disfunciones orofaciales .....	155
4.2.1.	Respiración bucal .....	156
4.2.2.	Deglución atípica .....	159
4.2.3.	Clasificación funcional del sistema estomatognático .....	162

4.2.4. Examen funcional bucofaríngeo.....	167
5. Hábitos orales.....	170
5.1. Prevalencia de hábitos orales en Ecuador .....	171
5.2. Clasificaciones de hábitos orales .....	171
5.2.1. Hábitos de succión .....	171
5.2.2. Hábitos de proyección lingual y mandibular.....	177
5.2.3. Hábito de propulsión mandibular.....	177
5.2.4. Otros hábitos orales.....	178
Referencias bibliográficas.....	180

## **CAPÍTULO V**

### **Análisis facial y modelos de estudio..... 185**

1. Fotografía en ortodoncia.....	187
1.1. Estandarización de la fotografía odontológica.....	187
1.2. Equipo empleado para la toma de fotografía en ortodoncia .....	188
1.2.1. Cámara.....	188
1.2.2. Lentes macro .....	188
1.2.3. Iluminación.....	189
1.2.4. Retractores y espejos.....	190
1.2.5. Fondo e iluminación y posiciones.....	191
1.3. Fotografía extraoral.....	192
1.3.1. Fotografía frontal en reposo .....	193
1.3.2. Fotografía frontal sonriendo.....	193
1.3.3. Fotografía lateral o de perfil.....	193
1.3.4. Fotografía tres cuartos.....	194
1.4. Fotografía intraoral.....	194
1.4.1. Fotografía oclusal de frente .....	195
1.4.2. Fotografía lateral derecha e izquierda.....	196
1.4.3. Fotografía oclusal superior .....	196
1.4.4. Fotografía oclusal inferior .....	197
1.4.5. Fotografías en modelos de estudio.....	197
2. Análisis facial.....	198
2.1. Historia del análisis facial .....	199
2.2. Macroestética.....	200
2.2.1. Perspectiva frontal.....	200
2.2.2. Valoración de la edad de desarrollo .....	200
2.2.3. Estética facial respecto a las proporciones faciales.....	201
2.2.4. Musculatura en reposo.....	202
2.3. Microestética.....	202
2.3.1. Niveles en sonrisa y sonrisa forzada .....	202
2.3.2. Cantidad de incisivo y encía que se muestra.....	202
2.3.3. Dimensiones transversales de la sonrisa con respecto a la arcada superior.....	202

2.3.4. Arco de la sonrisa.....	202
2.4. Microestética dental.....	203
2.4.1. Procedimientos utilizados para el examen facial.....	203
2.4.2. Método para el examen facial del paciente.....	203
2.4.3. Condiciones para el examen facial.....	203
2.4.4. Posición natural de la cabeza.....	203
2.4.5. Horizontal verdadera.....	204
2.5. Posiciones complementarias.....	204
2.5.1. Axial superior.....	204
2.5.2. Axial inferior.....	204
2.6. Estudio del perfil.....	204
2.6.1. Plano sagital.....	204
2.6.2. Plano vertical.....	205
2.6.3. Simetría facial.....	206
2.6.4. Líneas medias dentarias.....	208
2.6.5. Altura facial.....	208
2.6.6. Tipo facial.....	209
2.7. Análisis de perfil.....	209
2.7.1. Tipos de perfil.....	210
2.8. Plano estético de Ricketts.....	212
2.9. Vertical de Spradley o vértice subnasal (Vert. Sn.).....	212
2.10. Ángulo nasolabial.....	213
3. Análisis de modelos en ortodoncia.....	214
3.1. Tipos de modelos.....	214
3.1.1. Modelos de estudio.....	214
3.1.2. Modelos de trabajo.....	215
3.2. Pasos para obtener los modelos de estudio: porción anatómica.....	215
3.2.1. Preparación de la cavidad oral del paciente.....	216
3.2.2. Selección de la cubeta.....	216
3.2.3. Preparación del material de impresión.....	216
3.2.4. Toma de las impresiones.....	217
3.2.5. Desinfectar la impresión.....	217
3.2.6. Preparación del material para el vaciado.....	218
3.2.7. Vaciado.....	218
3.2.8. Recorte de los modelos de estudio.....	218
3.3. Pasos para obtener los modelos de estudio: porción artística.....	219
3.3.1. Registro de mordida.....	219
3.3.2. Zocalado.....	219
3.4. Análisis de modelos.....	220
3.5. Análisis intraarco en el plano transversal.....	220
3.5.1. Determinación de la simetría transversal.....	221

3.5.2. Análisis de Bogue.....	223
3.5.3. Análisis de Mayoral.....	224
3.6. Análisis intraarco en el plano vertical.....	224
3.6.1. Curva de Spee.....	224
3.7. Análisis intraarco en el plano sagital.....	225
3.8. Análisis individual de los dientes.....	225
3.8.1. Clasificación de Lisher.....	226
3.9. Análisis interarcada en el plano transversal.....	228
3.9.1. Sector anterior.....	228
3.9.2. Sector posterior.....	229
3.10. Análisis interarcada en el plano vertical.....	230
3.11. Análisis interarcada en el plano sagital.....	231
3.11.1. Sector anterior.....	231
3.11.2. Sector posterior.....	232
3.12. Análisis de la discrepancia hueso-diente.....	234
3.12.1. Espacio disponible.....	235
3.12.2. Espacio necesario.....	235
3.13. Análisis de Moyers.....	236
3.13.1. Maxilar inferior.....	238
3.13.2. Maxilar superior.....	240
3.14. Análisis de Tanaka y Johnston.....	243
3.15. Análisis de Nance.....	244
3.16. Análisis de modelos en forma digital.....	245
3.16.1. Tomografía computarizada de haz cónico (CBCT).....	246
3.16.2. Modelos de estudio de CBCT.....	246
3.16.3. Estereolitografía-STL.....	247
Referencias bibliográficas.....	248

## **CAPÍTULO VI**

### **Análisis cefalométrico e historia clínica.....253**

1. Antecedentes históricos.....	255
1.1. Cefalometría.....	256
1.2. Trazado cefalométrico.....	257
1.3. Identificación de estructuras anatómicas.....	258
1.3.1. Perfil blando.....	258
1.3.2. Estructuras óseas.....	259
1.4. Puntos cefalométricos.....	262
1.5. Análisis cefalométrico de Steiner.....	263
1.5.1. Puntos cefalométricos.....	263
1.5.2. Análisis del patrón esquelético.....	264

1.5.3. Análisis dental .....	268
1.6. Diferencias cefalométricas .....	274
2. Análisis cefalométrico de McNamara .....	275
2.1. Puntos cefalométricos .....	276
2.2. Medidas del cefalograma de McNamara .....	277
2.2.1. Estudio esquelético .....	277
2.2.2. Análisis de la dentición .....	281
2.2.3. Análisis de la vía aérea .....	282
2.3. Diferencias cefalométricas .....	284
3. Determinación del coeficiente de variación vertical (VERT) .....	285
3.1. Puntos cefalométricos .....	286
3.1.1. Ángulos mandibulares .....	287
3.1.2. Coeficiente de variación de VERT .....	291
3.2. Diferencias cefalométricas .....	292
4. La valoración WITS de la desarmonía mandibular .....	293
4.1. Puntos cefalométricos .....	293
4.2. Planos .....	293
4.2.1. Plano oclusal .....	293
4.3. Diferencias cefalométricas .....	294
5. Análisis de la maduración de vértebras cervicales de Baccetti .....	294
5.1. Puntos cefalométricos .....	295
5.2. Análisis visual .....	296
5.3. Estadios de maduración de las vértebras cervicales .....	297
5.4. Diferencias cefalométricas .....	298
6. Ficha clínica en ortodoncia .....	298
6.1. Datos generales .....	298
6.2. Sección 1: identificación .....	299
6.3. Sección 2: anamnesis .....	300
6.4. Sección 3: examen clínico .....	302
6.5. Sección 4: examen funcional bucofaríngeo .....	306
6.6. Sección 5: examen de los arcos dentarios .....	307
6.7. Sección 6: Análisis de modelos .....	308
6.8. Sección 7: análisis cefalométrico .....	312
6.9. Sección 8: examen radiográfico .....	314
6.10. Sección 9: planificación del tratamiento .....	315
6.11. Sección 10: evaluación de la atención .....	315
Referencias bibliográficas .....	316

# **CAPÍTULO I**

## **Crecimiento y desarrollo craneofacial**

### **Sinopsis**

La comprensión del crecimiento craneofacial puede describirse como cambios en la proporción, alargamiento o ensanchamiento de las estructuras óseas, musculares, tejidos blandos; así como, también la diferenciación de los rasgos faciales. El odontólogo-ortodoncista pretende mejorar los rasgos craneofaciales de los pacientes en crecimiento que se encuentran bajo tratamiento, con la finalidad de redireccionar el crecimiento de las estructuras óseas. Durante este capítulo, en primera instancia el estudiante va a entender el mecanismo del crecimiento craneofacial; de igual manera, las células y los tejidos que contribuyen a este proceso, diferenciarán el crecimiento normal del anormal para poder corregir ciertos problemas dependiendo del tiempo y la edad del paciente cuando iniciamos el tratamiento y así evitar complicaciones cuando no tenemos en cuenta el medio ambiente y la genética del individuo que contribuye durante la etapa de crecimiento. Posteriormente, la comprensión de las estructuras embrionarias que son precursoras de la futura región de la cabeza, cara y el cuello, así como el crecimiento y desarrollo de los huesos, articulaciones, músculos y tejidos blandos del complejo craneofacial es fundamental para el diagnóstico y tratamiento en ortodoncia; además, presenta una estrecha relación con las funciones orales tales como: respiración, succión, masticación, deglución y la fonación. Por lo tanto, alteraciones en la función puede producir cambios adaptativos en las estructuras craneofaciales. Para entender el desarrollo del organismo en general es indispensable entender la ubicación donde se produce el crecimiento, la clase de crecimiento que se lleva a cabo en esa área, las características de crecimiento y los factores que controlan ese crecimiento. Por último, el entendimiento del crecimiento craneofacial se puede establecer por la división en cuatro regiones: la bóveda craneana, la base craneal, el complejo naso-maxilar y la mandíbula, se explicará la ubicación y los mecanismos de crecimientos, así como las actuales teorías sobre el control del desarrollo craneofacial posnatal.





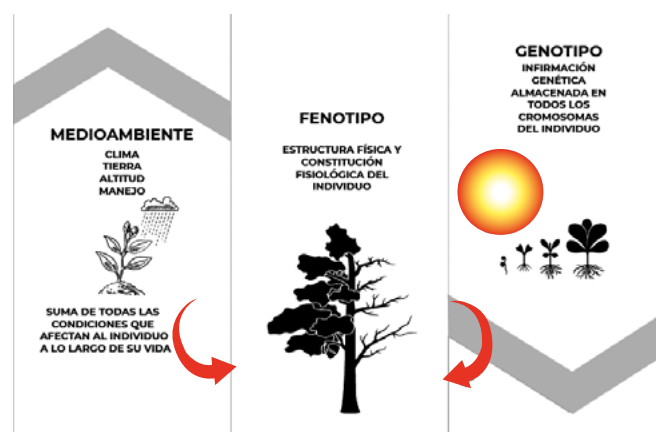
# 1. Conceptos de crecimiento y desarrollo

## 1.1. Interacción del crecimiento y desarrollo

El crecimiento craneofacial constituye la forma en que las diferentes estructuras se conectan y contribuyen de manera directa e indirectamente entre ellos: el cráneo, la base craneal, el complejo naso-maxilar, la mandíbula y el complejo dentoalveolar. El crecimiento se ejecuta en las tres dimensiones (sentido sagital, vertical y transversal) y la cuarta dimensión constituye el tiempo que influye constantemente (1).

El desarrollo y crecimiento son fenómenos simultáneos, interdependientes y continuos que se dan desde el día de la concepción y están presentes durante toda la existencia con máxima o menor fuerza. El crecimiento y desarrollo presentan amplias diferencias debido a las características unipersonales de cada persona (2,3). Los huesos son un ejemplo de la fusión de las características genéticas y la influencia de los hábitos funcionales, así como el resultado final de la forma ósea, necesita de una actividad dinámica que depende en la información propioceptiva (1-3).

El resultado de los genes (genotipo) más la influencia ambiental (fenotipo) contribuyen al desarrollo del crecimiento craneofacial (2,3) (figura 1).



**Figura 1.** La genética, el ambiente, y el resultado de ambos (fenotipo) (3).

Las influencias ambientales juegan un papel importante durante el crecimiento de los niños, cuanto más temprano es eliminado el fenotipo nocivo reversible, mejores son los resultados que se obtendrá por la genética, y se podrá evitar posibles repercusiones permanentes (1,2,4).

Los factores genéticos o ambientales no pueden contribuir por sí solos a los cambios adaptativos del crecimiento; por lo tanto, las formas de los elementos óseos se combinan para crear un patrón de crecimiento armonioso o indeseable. Hay factores hereditarios poli genéticos; tales como: el color de la piel o de los ojos, otros rasgos están controlados por loci genéticos, como el peso y la estatura, pero las condiciones patológicas (a nivel del corazón o respiratorio) o medio ambiental pueden alterar la influencia genética final (1,2,4).

La mala postura se inicia en la niñez, generalmente por malos hábitos o un funcionamiento inapropiado de ciertas áreas del organismo, lo que conlleva a la adopción de posturas incorrectas. Esto tendrá unos impactos estructurales tanto en el sistema óseo, como en la morfología craneofacial, a más de consecuencias funcionales, fonéticas y estéticas, entre otras (2,3).

## 1.2. Conceptos de crecimiento, desarrollo y maduración

El crecimiento y desarrollo es un proceso el cual inicia en el momento de la concepción, pasa a través de la gestación, la infancia, la adolescencia hasta la edad adulta del ser humano, mientras que el desarrollo hace referencia a la madurez de las funciones físicas y psíquicas (3-6).

En diferentes momentos, consideramos que las estructuras craneofaciales alcanzan el final de su crecimiento, esto nos lleva a pensar, en la importancia de un tratamiento ortopédico interoceptico. El crecimiento y desarrollo de un individuo ocurre en diversos tiempos y se ve afectado por su entorno (1).

Para poder determinar el crecimiento y desarrollo del individuo hay que tener presente que no hay dos individuos iguales, excepto pocos gemelos monocigóticos, pero nunca son exactamente idénticos. Las variaciones pueden ser a causas ambientales que aumentan las diferencias entre individuos similares a lo largo del tiempo (6,7).

### 1.2.1. Crecimiento

El término crecimiento se lo puede definir como "Aquel movimiento de materia viva que se desliza en espacio y tiempo". El crecimiento es el resultado de las capacidades de síntesis del organismo y de cada una de las células que la conforman como: división celular, el aumento del tamaño celular y de su sustancia intercelular. Estas capacidades son funciones de hiperplasia e hipertrofia que el organismo tiene con el pasar del tiempo y demuestra un cambio cuantitativo el cual puede ser dado por centímetros al año o gramos día (2,6,7).

A este balance se le puede determinar por aumento, mantenimiento o disminución de la masa que el individuo tiene, a este se le considera como el signo de crecimiento el cual puede llegar a ser positivo, negativo o neutro (2,4-6).

### 1.2.2. Desarrollo

El desarrollo hace referencia al cambio que tiene el organismo de forma física; además, esto se asocia en un grado creciente de organización celular. Aquí se toma en cuenta que son procesos de cambios cualitativos y cuantitativos que se dan en el organismo humano (2,7-9).

Constituye una secuencia de cambios desde la fecundación hasta la madurez (2,6,10), aquí existe una diferenciación celular lo cual conduce a la madurez de sus funciones físicas y psíquicas (4,11).

### 1.2.3. Maduración

Está determinado por el equilibrio en el momento adulto, estimulado por el crecimiento y desarrollo. Aunque los diferentes tejidos del organismo pueden tener un momento de maduración distinto. El desarrollo intrauterino se da a partir de una única célula que se va formando en un ser pluricelular conformado con tejidos y diversos órganos bien definidos. Este desarrollo intrauterino se da en dos fases: la primera etapa se denomina embriogénesis que se extiende hasta la doceava semana en la cual se forman los diversos órganos y la etapa fetal en la que los órganos antes desarrollados empiezan a madurar hasta alcanzar un grado de funcionalidad que sea compatible con la etapa extrauterina. En este periodo se experimenta un aumento en el número de células lo que permitirá que los órganos y tejidos se desarrollen y maduren, no obstante, el procedimiento de maduración de un órgano a otro va a diferir en tiempo (12).

Los órganos del feto maduran de tal forma que les permite adaptarse a la etapa extrauterina. El proceso de maduración es diferente entre los órganos. El sistema endócrino, los pulmones y el sistema circulatorio maduran antes del nacimiento, por su parte; los riñones, el sistema digestivo, sistema inmunitario y sistema nervioso maduran en el proceso de crecimiento del bebé en su primera infancia. Para que el proceso de maduración se lleve a cabo intervienen algunos factores importantes como: el aporte de nutrientes, aporte de oxígeno, la circulación entre la placenta-feto y el tamaño del útero (12).

### 1.3. Normalidad, variabilidad, patrones

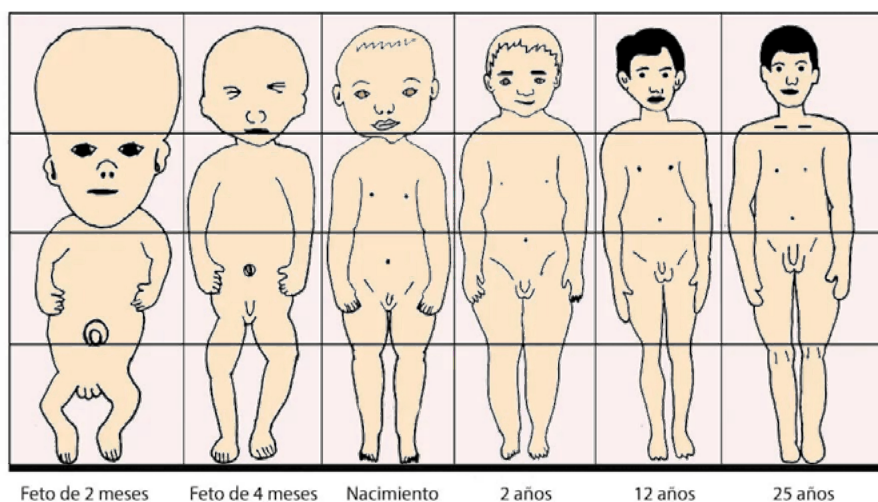
El crecimiento y maduración del individuo se lo puede comparar mediante estándares y criterios que permiten determinar la normalidad; de tal manera, se puede encontrar diversas variedades individuales. A lo largo de los años, se ha investigado mediante estudios de grupos poblacionales para obtener un rango normal, en el cual se determina que el crecimiento normal en un ser humano joven está determinado por la variación de su crecimiento en el ambiente social (1,5,9). Sin embargo, existe un patrón de crecimiento que se refiere a los cambios que ocurren en esas proporciones espaciales a lo largo del tiempo (13).

Se sabe que existe un nivel de organización complejo puesto que, el patrón de crecimiento hace referencia a los cambios que se manifiestan a lo largo del tiempo, estos cambios reflejan con el pasar del tiempo el gradiente cefalocaudal de crecimiento, por lo cual se puede decir que hay un eje de crecimiento en aumento que va desde la cabeza a los pies (4,6, 11).

El aspecto general que tiene el cuerpo dependerá de las dimensiones de las distintas partes que lo conforman, las cuales tienen relación a variaciones tales como: edad, etnia, sexo, etc. (2,4,6,7,10,11).

El patrón de crecimiento demuestra los cambios que se producen a lo largo del tiempo, es decir, la organización física del cuerpo en un tiempo determinado indica un patrón proporcional específicamente. A lo largo del desarrollo fetal, especialmente en el tercer trimestre, el 50 % de su longitud es solo cabeza, en este periodo, la cabeza es mayor en proporción con la cara y representa en su totalidad más de la mitad. Por su parte,

el tronco y las extremidades aún se encuentran en desarrollo. Cuando se aproxima el momento del nacimiento las extremidades y el tronco aumentan de tamaño de forma rápida en comparación a la cabeza y la cara, de esta forma pasa a representar tan solo el 30 % en volumen del total del cuerpo. En el patrón general de crecimiento, sigue las mismas reglas ya que en su etapa de adultez, la cabeza representa el 12 % del cuerpo humano. Al momento de nacer, las extremidades inferiores representan un tercio y en la adultez pasan a formar parte de la mitad del cuerpo. En la etapa posnatal, las extremidades inferiores aumentan mayormente de tamaño en comparación con las extremidades superiores; esto se da, gracias a un patrón normal de crecimiento el cual refleja un "gradiente cefalocaudal" lo que indica un eje de crecimiento que aumenta progresivamente desde la cabeza hasta los pies. Otro término importante es la variabilidad, puede resultar difícil decidir si un individuo representa un extremo de la variación normal o excede de los límites considerados normales (1,2,11) (figura 2).



**Figura 2.** Representación esquemática de los cambios que suceden en las proporciones corporales generales durante el crecimiento y el desarrollo normal (2).

En la etapa de crecimiento desde la infancia hasta la preadolescencia se desarrolla dentro de lo que se puede considerar normal, un crecimiento de manera sostenido en aproximadamente 6 a 7 centímetros por año, en lo que representa al peso, se aprecia que aumentan aproximadamente de 4 a 7 libras por año, hasta que llega la edad de la pubertad (3,9,14).

En vez de considerar un crecimiento anormal, se debe identificar una desviación de los patrones habituales y considerar esa variabilidad, esto se puede realizar mediante la comparación de crecimiento con un semejante y diferenciar con una tabla estandarizada. En la literatura, se describe como "variabilidad normal" a la gráfica de crecimiento mediante una línea continua (13).

La cronología es otro concepto fundamental en el crecimiento y desarrollo. Las variaciones cronológicas enfatizan que un mismo suceso afecta a distintos individuos en momentos diferentes, o que el desarrollo biológico en los distintos individuos participan de forma diferente (3,9).

Esta variación cronológica puede identificarse en las mujeres, cuando inicia la madurez sexual con el inicio de la menstruación (menarquía) y experimenta una aceleración del crecimiento. A los once años las niñas con maduración temprana, han alcanzado su estirón puberal; caso contrario, las niñas que presentan una maduración tardía, aun no llegan a la etapa de crecimiento rápido (2,9,11).

Esto se observa principalmente en la adolescencia, puede existir una gran variación dentro del sexo, puesto que cada individuo puede presentar un brote de crecimiento diferente en la pubertad, así el brote en las niñas comienza en un rango de edad entre los 9 a 13 años de edad y en los varones entre los 10 a 15 años de edad siendo estos rangos valores normales, lo que se observa, que en los hombres a pesar de que su brote ocurre más tarde terminan con un mayor aumento de altura que la que alcanza las mujeres (2,9,14).

## 1.4. Métodos usados en estudios de crecimiento y desarrollo

Para un mejor entendimiento del crecimiento, este se estudia desde el primer momento de la vida intrauterina hasta que el individuo alcanza la edad adulta; sin embargo, se toma en consideración el periodo entre nacimiento y la edad puberal del individuo, pero hay que considerar que los diferentes métodos o tratamientos de las anomalías dentomaxilofaciales tienen un mejor resultado en los periodos de brotes de crecimiento, importantes en los periodos tales como la niñez y pubertad (6,13,15). Los estudios realizados y de seguimiento en el tiempo, han registrado distintos periodos en la cual, el crecimiento tiene una mayor intensidad en relación a la altura total del cuerpo, a través de diferentes épocas tales como la edad infantil, edad de la niñez y la edad puberal se puede observar cambios físicos notables (2,6).

## 1.5. Métodos de medición del crecimiento y desarrollo craneofacial

Según el autor José Mayoral, se han descrito para el estudio del crecimiento craneofacial dos métodos utilizados tales como los directos e indirectos:

### 1.5.1. Métodos directos

Entre estos métodos los que se destacan son:

- *Craneométrico*: los primeros procedimientos empleados para un estudio de crecimiento físico, el cual se basa en la medición de los cráneos humanos en sus diferentes etapas de la vida, especialmente en cráneos disecados (2,6,15).
- *Antropometría*: en este grupo se puede observar en primer lugar las medidas esqueléticas en los individuos vivos, las cuales han sido utilizadas por los antropólogos para determinar normas, características raciales y las medidas de crecimiento que presenta el individuo (2,6,14).
- *Implantes o injertos metálicos*: hace referencia a implantes o injertos metálicos insertados para demostrar y poder experimentar la forma y dirección que el

maxilar superior e inferior presenta en su crecimiento. Este método se estudió primero en animales de laboratorio y posteriormente mediante injertos de vitallium en seres humanos (2,3,14).

- *Inyección de sustancias colorantes*: mediante experimentos se observó que se teñían ciertas partes del hueso, en los huesos de animales jóvenes se encontraba una tinción más profunda que en animales adultos y que solamente los huesos nuevos eran los que tomaban la tinción (2,3).
- *Procedimientos histológicos*: a través de la examinación de los tejidos permite realizar el estudio de las características moleculares y morfológicas. Para realizar este estudio se necesita tomar muestra de los tejidos, en el caso de los tejidos vegetales, se toma directamente del cuerpo de la planta; por su parte, en los tejidos animales se emplean dos opciones; la primera, se toma una muestra del tejido u órgano o la segunda opción es procesar al ser viviente y posteriormente sustraer la muestra que sea de interés del estudio (2,3,6).

## 1.5.2. Métodos indirectos

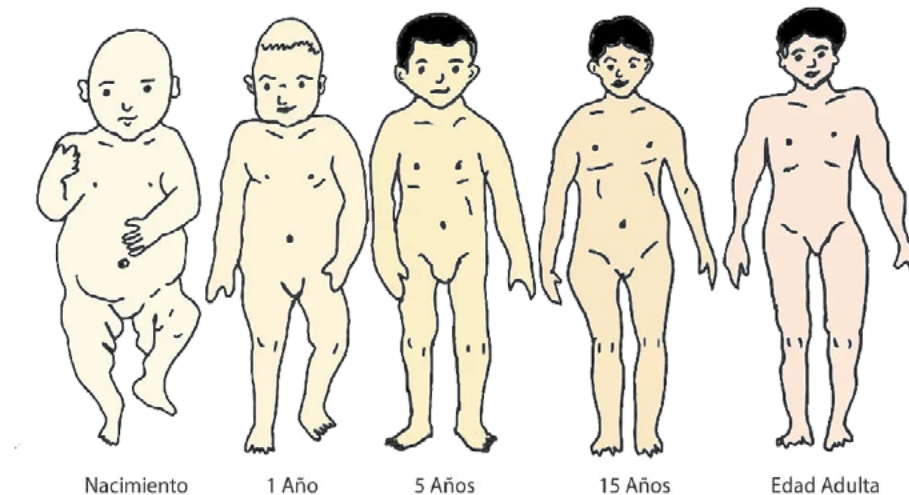
Dentro de estos métodos se encuentran:

- *Impresiones y modelos de los arcos dentarios*: los cuales se ejecutan en diferentes momentos y determinan los cambios que ha sufrido en su forma y dimensión durante su proceso de crecimiento (2,14).
- *Fotografías*: pueden ser intraorales y extraorales, estas últimas tomadas de frente, de perfil y para una mayor precisión se usa papeles cuadriculados superpuestos en las fotografías (2,3).
- *Radioautógrafos*: se basaban en la inyección de materiales radiactivos en animales jóvenes, y luego se los sacrificaban para colocar los preparados óseos en contacto con una emulsión fotográfica con el fin de observar la zona afectada, mostrándose más oscura la radiactiva (2,3).
- *Radiología cefalométrica*: es un campo ilimitado para un mejor conocimiento de los cambios óseos del cráneo y la cara durante su crecimiento y desarrollo. Este método permite combinar los procesos de la craneometría y la antropometría para evaluar las dimensiones esqueléticas óseas. Se realizaron una serie de radiografías en el mismo individuo desde el momento de su nacimiento hasta el fin de su desarrollo y se compararon en los mismos individuos, llegando a obtener conclusiones generales sobre la dirección en la que se mueven los distintos componentes del esqueleto en su desarrollo (2,3). La desventaja es que este cefalograma da una representación bidimensional (2D) de una estructura tridimensional (3D).
- *Imágenes tridimensionales*: la tomografía axial computarizada permite obtener una imagen en 3D de la cara y el cráneo, esto se ha utilizado para la realización de cirugías en pacientes con malformaciones faciales. Esta técnica permite disminuir la exposición a los pacientes a la radiación y examinar de manera más precisa su anatomía craneofacial, en la actualidad la fotografía tridimensional permite realizar mediciones de manera precisa de las dimensiones y los cambios de los tejidos blandos de la cara. La tomografía axial computarizada también se

utiliza para identificar patologías de manera precisa, en la planificación de un tratamiento y establecer la eficacia de la terapéutica (13).

## 1.6. Etapas del desarrollo general del individuo

El proceso del desarrollo del individuo no es homogéneo, ni rítmico, pero constituye una serie de cambios biológicos, físicos, emocionales, psicológicos y sociales (figura 3). Estas manifestaciones se pueden identificar en diversas etapas, las cuales serán descritas (3,16,17).



**Figura 3.** Representación de cambios en las proporciones corporales generales del individuo (2).

### 1.6.1. Infancia

La infancia comprende desde el nacimiento hasta los 5 años de edad, en este periodo se experimenta un desarrollo notable del cerebro del niño. Según la Organización Mundial de la Salud (OMS), establece que en el desarrollo de un niño es necesario el aporte positivo del entorno en el que habita, influye la sociedad y su economía. Entre los factores predisponentes para alterar el crecimiento fisiológico, se considera la familia, el medio ambiente y la comunidad. En la etapa inicial de vida es fundamental brindarle protección, atención y estimulación en el entorno el que se desarrolla. Además, es esencial que el niño se alimente de forma sana y equilibrada, caso contrario impedirá el desarrollo y crecimiento normal de los niños (2,18).

La erupción de los dientes deciduos comienza aproximadamente de los 6 a 8 meses de edad, los veinte dientes deciduos se deben encontrar en su lugar hasta los 30 meses de edad. Existen casos que no se presentan ningún diente en boca hasta los 8 meses; sin embargo, esto no es signo de alarma pues se considera una variabilidad que se puede presentar de forma normal (2).

Hasta los cinco o seis años de edad, el desarrollo y crecimiento dependerán de la atención sanitaria, medio ambiente, modo de alimentación y principalmente de la nutrición (2,3).

## 1.6.2. Niñez

La OMS indica que la niñez es el lapso por el cual se abarca desde los 6 años hasta los 10 años, este periodo es importante, puesto que se encuentra el organismo en constante formación, desarrollo, maduración y crecimiento. La niñez cubre aproximadamente el 10 % de la vida en la cual se puede ver ya rasgos de carácter y temperamento en el ser humano (2,17,19, 20).

A partir de los 6 años se produce el recambio dental y finaliza a los 12 años, los primeros dientes en exfoliarse son los incisivos centrales inferiores, luego cambian los incisivos centrales superiores. Hay que tomar en cuenta que los dientes permanentes presentan mayor tamaño que los dientes deciduos, es por esto que, un espacio interdental, conocido como espacios de crecimiento, entre los dientes de leche facilitará el recambio de la dentición permanente (3,21,22). Un año después de haber iniciado el recambio dental, los siguientes dientes permanentes en erupcionar son los incisivos laterales, los cuales se ubican más hacia lingual en comparación de los incisivos centrales, esta ubicación se irá corrigiendo conforme pasa el tiempo. El recambio de los molares temporales por los premolares permanentes se da entre los 10 a 11 años, mientras que la erupción de los caninos se da aproximadamente entre los 11 a 12 años. El primer molar erupciona cuando se inicia el recambio dental y el segundo molar erupciona a los 12 años aproximadamente (23,24).

## 1.6.3. Adolescencia

La OMS indica que la adolescencia es el periodo de crecimiento y desarrollo que ocurre en el ser humano después de la niñez y antes de la edad adulta entre el rango de 10 a 19 años de edad. Se encuentra marcada por los cambios hormonales y físicos que determinarán la madurez sexual del individuo (2,10,12). Según la OMS, la adolescencia se divide, principalmente, en dos fases o etapas (2,3): adolescencia temprana y adolescencia tardía.

La *adolescencia temprana*, en niñas, comprende desde los 10 años y en los niños desde los 11 hasta los 14 o 15 años. En la adolescencia temprana se presentan diversas características como (2,3,10,18), por ejemplo:

- Aumento de estatura.
- Cambios de peso y talla.
- Aparición de vello corporal.
- Aparición del deseo sexual en ambos sexos.
- En las mujeres se da el inicio de la menstruación y el crecimiento de las mamas.
- En los hombres su primera eyaculación y un engrosamiento de la voz.
- Ambos sexos pueden llegar a tener cierto aislamiento del núcleo familiar, en búsqueda de su identidad personal.

La *adolescencia tardía* va desde los 14 y 15 años hasta los 19 años de edad. En la adolescencia tardía finaliza la comprensión de la maduración sexual y el adolescente está preparado para asumir su etapa de adultez. Respecto a las estructuras dentales, en esta



etapa finaliza el proceso de recambio dental y terminan de erupcionar por completo, el individuo aumenta el consumo de azúcares por lo que es fundamental llevar una limpieza dental estricta ya que las piezas dentales se encuentran aún inmaduras y el riesgo cariogénico es elevado (2,3,6).

#### 1.6.4. Juventud

En este periodo se puede observar que el crecimiento de los maxilares es reducido en comparación en periodos pasados. Este se da en un rango de edad de 20 a 25 años de edad. Aquí se puede observar las proporciones definitivas que el individuo obtendrá a lo largo de su vida (2,14). En esta etapa inician las interacciones con la población adulta; no obstante, poseen una escasa madurez emocional, algunas características representativas de esta etapa son:

- Llega a su fin el proceso en el que se desarrolla el estado físico.
- Cuenta con una visión más clara y con mayor seguridad de lo que quiere para sí mismo.
- En esta etapa se realiza la emancipación ya que crea su independencia emocional y económica por parte de la persona que está a cargo (13,14, 21,22).

#### 1.6.5. Adulthood

En este periodo, el crecimiento del ser humano se encuentra finalizado, el individuo alcanza su mayor fuerza física, intelectual y genital, siendo un gran periodo de equilibrio funcional. En esta fase ocurre desde los 26 a los 60 años de edad (2,3,14). Encontramos las siguientes etapas:

*Adulthood joven 25-40 años de edad:* El individuo presenta mayor resistencia, energía y fuerza, se encuentra en su máximo punto, a los 25 años el cuerpo se encuentra desarrollado completamente. Desde los 30 años hasta los 40, la altura se mantiene, a partir de esa edad empieza a declinar (13,23).

*Adulthood intermedia 40-50 años de edad:* También se la conoce como edad media, este periodo va desde los 40 años hasta los 50 antes de la adulthood tardía y después de la adulthood temprana. En esta etapa se estabiliza su estilo de vida al igual que su vida laboral. En lo que corresponde al estado físico, se empieza a notar indicios de envejecimiento, no obstante, esto no representa el padecimiento de ninguna enfermedad (3,13).

A partir de los 40 años se empieza a presentar la necesidad de utilizar aditamentos para la vista y el oído, pues se empieza a perder agudeza en los sentidos sensoriales. Su apariencia física empieza a cambiar: su piel es menos tersa, presencia de manchas o arrugas, en su cuero cabelludo empiezan a aparecer cabellos de color blanco o hay pérdida y caída de cabello (13).

*Adulthood tardía 50 a 60 años de edad:* En este periodo se presentan diversos cambios físicos (13).

- **Vista:** se presenta mayor dificultad para percibir la profundidad y los cambios bruscos de luz. Mayor sensibilidad a la luz intensa, disminución de visibilidad nocturna, presencia de catarata, visión borrosa y en ocasiones ceguera.
- **Oído:** presenta pérdida moderada o grave del oído, disminución para percibir sonidos de alta frecuencia, disminución del equilibrio y desorientación espacial.
- **Gusto:** pérdida de papilas gustativas y bulbo olfativo, en esta etapa disminuye la alimentación y en algunas ocasiones presenta niveles de desnutrición.
- **Fuerza:** existe limitaciones para algunas actividades y presenta una disminución en su fuerza.
- **Cabello:** de color blanco y delgado (21,22).

### 1.6.6. Persona mayor o vejez

Se considera como la última etapa en el desarrollo humano, se presenta desde los 60 años en adelante (13,15), se caracteriza por:

- Disminución de las capacidades cognitivas y físicas.
- Aislamiento social, en ocasiones por presencia de enfermedades que los llevan a marginarse por sí mismos.
- Aumenta el proceso de envejecimiento.
- Disminución de las capacidades auditivas y visuales.
- Disminución del volumen corporal.

En lo que corresponde a su anatomía ósea, el tronco se torna más corto y los discos disminuyen el líquido de forma gradual y se vuelven menos gruesos. Las vértebras disminuyen su contenido mineral, tornando los huesos mucho más finos. La columna vertebral toma forma curva y se comprime (tabla 1) (2,17,13).

**Tabla 1.** Etapas del desarrollo del individuo (21).

<b>Infancia</b>	0 a 5 años
<b>Niñez</b>	6 a 10 años
<b>Adolescencia o pubertad</b>	10 a 19 años
Adolescencia temprana	10 y 11 hasta 14 y 15 años
Adolescencia tardía	14 y 15 hasta 19 años
<b>Juventud</b>	20 a 25 años
<b>Adulthood</b>	26 a 60 años
Adulthood joven	25 a 40 años
Adulthood media	40 a 50 años
Adulthood tardía	50 a 60 años
<b>Persona mayor o vejez</b>	60 en adelante

## 1.7. Evaluación de la maduración biológica en el crecimiento y desarrollo

La edad cronológica es el patrón de medida para evaluar el crecimiento del individuo, pero en la atención odontológica es fundamental la edad biológica del paciente y ésta puede ser edad ósea, edad sexual y edad dental (25).

### 1.7.1. Edad ósea

La edad ósea radiológica es utilizada para determinar la madurez estructural y biológica de un paciente mediante la toma de una radiografía de su muñeca y su mano, o por la interpretación de la maduración de las vértebras cervicales que se compara con unas tablas estándar. Este procedimiento permite valorar la maduración ósea conjuntamente relacionada con el crecimiento del individuo (13,30,27,28).

En la actualidad es muy utilizado el análisis de Hassel y Farman que menciona seis fases de maduración cervical en niños 10 a 16 años de edad, iniciación, aceleración, transición, desaceleración, maduración y finalización, según la aparición de una concavidad en la base de los huesos cervicales vertebrales (C2, C3, C4) que progresa con la edad en dirección craneocaudal (13,26). La fase de iniciación representa el inicio del crecimiento del individuo, los bordes inferiores de C2, C3 y C4 se observan planos, los bordes superiores inclinados en dirección postero-anterior y en forma de cuña, falta por completarse el crecimiento en un 85 % a 100 %. En la aceleración se observa desarrollo de concavidades en el borde inferior de C2 y C3 mientras que el borde inferior de C4 es plano. Los cuerpos de C3 y C4 tienen forma rectangular, falta completarse el crecimiento en un 65 % a 85 %. En la fase de transición muestra concavidades en los bordes inferiores de C2 y C3 e inicio de C4, los cuerpos vertebrales son de forma rectangular, corresponde a una gran aceleración de crecimiento, falta por completarse el crecimiento en un 25 % a 65 %. En la desaceleración, las vértebras son de forma cuadrada y sus bordes inferiores son cóncavos, falta por completarse en un 10 % a 25 % de crecimiento. En la fase de maduración las vértebras tienen forma cuadrada y sus bordes inferiores son cóncavos, falta por completar el crecimiento en un 5 % a 10 %, y la última fase de finalización los cuerpos de las vértebras son rectangulares con dimensión vertical mayor que la horizontal y se ha completado el crecimiento (26).

Existe también el análisis de maduración vertebral cervical (CVM), propuesto por Bacetti et al., en el año 2005, basado en el estudio de la morfología de la segunda a la cuarta vértebra cervical y este método se compone de seis etapas de maduración desde la fase cervical 1 a la etapa 6 (CS1 hasta la CS6). CS1 y CS2 son etapas prepico; el pico en el crecimiento mandibular ocurre entre CS3 y CS4, mientras que CS6 registra al menos 2 años después del pico (25,26).

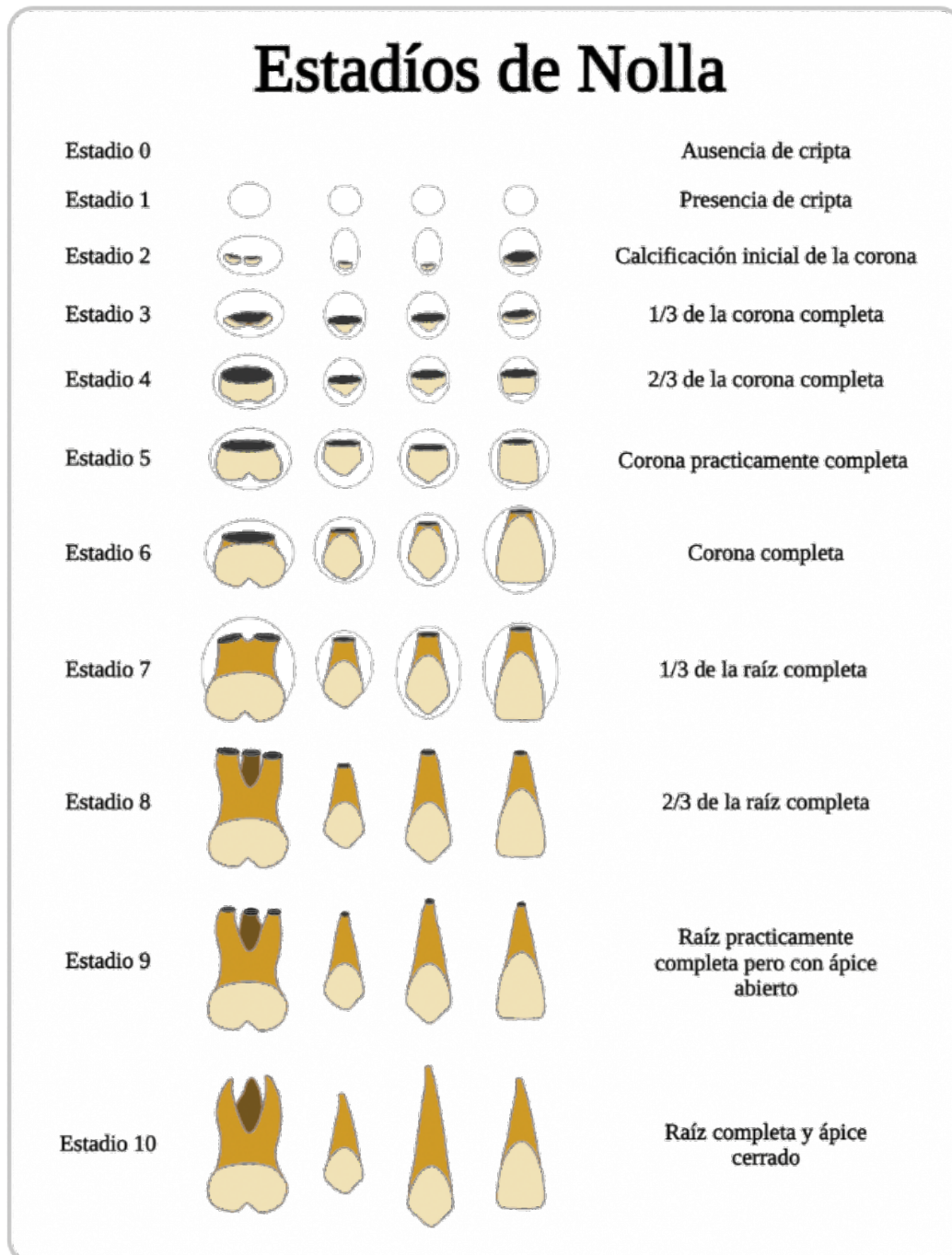
### 1.7.2. Edad sexual

Congruente con el desarrollo biológico del individuo y es más evidente en las niñas cuando se solicita información de la menarquia, pero indica que el paciente ya ha pasado el pico máximo de crecimiento puberal. En las niñas el brote de crecimiento ocurre

entre los 10 y 12 años de edad y en los niños entre los 12 y 14 años de edad con una variación de 3 y 6 años (13,27).

### 1.7.3. Edad dental

Ayuda en la identificación de la etapa de crecimiento según los periodos de erupción dentaria. El método más utilizado es el estadio de Nolla a través de la ortopantomografía (figura 4) (27).



**Figura 4.** Estadíos de Nolla del proceso de formación en las piezas permanentes (63).

## 2. Embriología de la cabeza

Existe tres etapas durante el desarrollo embrionario: periodo de formación del huevo, embrionario y fetal. (13)

### 2.1. Periodo de formación del huevo

Inicia con la fecundación hasta el día 14, el huevo fertilizado se adhiere a la pared uterina y se forma las tres capas de células germinativas. (13)

### 2.2. Periodo embrionario

Desde el día 14 hasta el 56, es el más importante porque se forman todos los sistemas y órganos, básicamente adquiere la forma que permanecerá en el periodo postnatal.

El ectodermo se dobla a lo largo de su línea media y se forma la fosa neural y después el tubo neural, que originará el sistema nervioso. En el extremo anterior del tubo neural presenta tres agrandamientos las vesículas cerebrales primitivas, que posteriormente formará la cabeza y la cara. (13)

La faringe embrionaria se origina en la porción anterior del intestino cefálico y se comprime en sentido dorsoventral. Al inicio de la cuarta semana se empiezan a formar los arcos branquiales o faríngeos, estos se dan inicio debido a la proliferación de la mesénquima el cual se condensa y forma barras en dirección dorsoventral; en su exterior estará revestido por ectodermo y en la parte interna, por endodermo. Al final de la cuarta semana se observan cuatro arcos faríngeos separados en la parte superficial unos de otros por estructuras denominadas surcos y por la parte interna por bolsas. El quinto arco branquial no se desarrolla en lo seres humanos, sin embargo, los arcos branquiales 1 y 2 son los primeros que se desarrollan (29).

En un arco faríngeo o branquial se distinguen varios componentes:

- Una arteria que se forma a partir del corazón primitivo.
- Una barra cartilaginosa que forma el esqueleto del arco.
- Un componente muscular que dará origen a los músculos de la cabeza y el cuello.
- Un paquete de nervios sensitivos y motores derivados de cada arco que inervará la mucosa y los músculos derivados de cada arco.

Del primer arco branquial se derivan dos salientes: el *proceso mandibular*, este contiene el cartílago de Meckel, quien estará ubicado en forma tal que más adelante servirá de guía del mecanismo de osificación del cuerpo de la mandíbula que se desarrollará a su alrededor. Cuando gran parte del cartílago de Meckel desaparece, dará origen a los huesos del oído medio, yunque y martillo; y el *proceso maxilar*, que participa en la formación del maxilar (30).

El segundo arco branquial junto con el tercero dará lugar a la formación del hueso hioi-des. En el transcurso de la quinta semana, del segundo arco branquial se emite unas

prolongaciones por la parte superficial que llegan a recubrir el tercero y cuarto arco formando el seno cervical (29).

Gracias a una invaginación que ocurre en el endodermo de la faringe primitiva de cada arco branquial, se originan unas bolsas llamadas, bolsas faríngeas (30).

La primera bolsa faríngea se aproxima hasta el primer surco y da lugar al conducto auditivo externo, la segunda bolsa faríngea dará lugar a la formación de la amígdala palatina, de la tercera bolsa faríngea se diferencia la glándula paratiroides inferior y el timo; por último, de la cuarta bolsa faríngea se forma las glándulas paratiroides superior (29).

Con ayuda de las células de las crestas neurales se derivarán los componentes de los tejidos conectivos que formarán estructuras dentarias como: tejido dentinopulpar, tejidos de sostén del diente o periodoncio de inserción, de los cuales se dará lugar al hueso alveolar, ligamento y cemento (30).

Los arcos branquiales tienen un patrón de organización y diferenciación el cual están regulados por genes HOX, a excepción del primer arco, estos genes ayudan a establecer el código arco faríngeo gracias a las células de la cresta neural (29).

## 2.2.1. Estructuras derivadas de los arcos faríngeos o branquiales

Los arcos faríngeos son estructuras embrionarias y precursoras de la cara, cuello y cabeza (tabla 2) (29).

**Tabla 2.** Estructuras derivadas de los arcos branquiales o faríngeos (3).

Arcos faríngeos	Componente muscular	Componente nervioso	Derivado cartilaginoso
1º	<ul style="list-style-type: none"> <li>Músculos de la masticación</li> <li>Milohioideo</li> <li>Porción anterior al digástrico</li> <li>Tensor del tímpano</li> <li>Tensor del velo del paladar</li> </ul>	Nervio trigémino V	Cartílago de Meckel. Extremo dorsal del cartílago de Meckel: <ul style="list-style-type: none"> <li>Yunque, martillo</li> <li>Ligamento esfenomandibular</li> <li>Mandíbula</li> </ul>
2º	<ul style="list-style-type: none"> <li>Estapedio o estribo</li> <li>Estilohioideo</li> <li>Ventre posterior del digástrico</li> <li>Auriculares</li> </ul>	Nervio facial VII	Cartílago de Reicher: <ul style="list-style-type: none"> <li>Estribo</li> <li>Apófisis estiloides del hueso temporal</li> <li>Ligamento estilohioideo</li> </ul>
3º	<ul style="list-style-type: none"> <li>Músculo estilofaríngeo</li> </ul>	Nervio glossofaríngeo IX	Cartílago del tercer arco faríngeo

4º	<ul style="list-style-type: none"> <li>• Cricotiroide</li> <li>• Elevador del velo del paladar</li> <li>• Constrictor de la faringe</li> </ul>	Ramas laríngeas superior y recurrente del nervio vago X	Cartílagos laríngeos: <ul style="list-style-type: none"> <li>• Tiroides</li> <li>• Cricoides</li> <li>• Aritenoides</li> <li>• Corniculado</li> <li>• Cuneiforme</li> </ul>
----	--	---	---

## 2.2.2. Desarrollo de los maxilares a partir de los procesos o arcos faríngeos

El desarrollo de la mandíbula se inicia en dos centros de osificación membranosa de la mesénquima del proceso mandibular, durante la 7ª semana de vida intrauterina (SVI). Comienza en la vecindad del ángulo formado por los ramos de los nervios mental y alveolar inferior, al separarse del nervio mandibular. Al inicio se forma un semianillo óseo alrededor del nervio y arteria y las trabéculas óseas se extienden hacia atrás y delante. De este modo el hueso del cuerpo mandibular en desarrollo, tiene el aspecto de un canal abierto hacia arriba donde se alojan el paquete neurovascular y los gérmenes dentales. Al avanzar la osificación el cartílago mandibular involuciona, excepto en su parte distal donde origina dos huesos del oído medio y en su extremo medial donde experimenta osificación endocondral. El mecanismo de osificación membranosa involucra la acción de los factores de crecimiento que actúan desde la epidermis, activando en células derivadas de la cresta neural, un factor de transcripción, la cual transforman las células mesenquimáticas en osteoblastos (29).

## 2.2.3. Crecimiento y desarrollo craneofacial prenatal

Luego de los veintiocho días de la concepción, empieza la identificación de la región orofacial, esto se da gracias a la aparición de la placa precordial ubicada en el disco trilaminar germinativo embrionario. La membrana orofaríngea es el resultado de la combinación del endodermo y el ectodermo, esta combinación dará como resultado la ubicación donde a futuro se desarrollará la boca del embrión, la cual constituye el límite entre la cavidad bucal y el intestino primitivo. Con el pasar del tiempo gracias al ectodermo creará la mucosa de la cavidad bucal, mientras las paredes faríngeas serán cubiertas por el endodermo (30).

### 2.2.3.1. Formación de nariz y fosas nasales

Las placodas olfatorias se originan a cada lado del proceso frontal en la parte lateral, el cual se encuentra por encima de los arcos branquiales y corresponde al neurocráneo, en la cuarta semana de vida embrionaria (29).

Estas placodas se invaginan en la parte media y forman una estructura con forma de herradura que se divide en dos partes: el proceso nasal lateral que se encuentra en la parte externa y el proceso nasal medial que se encuentra hacia la parte interna. La invaginación formará los orificios de fosas nasales (30).

Los procesos nasales mediales a medida que se desarrollan los arcos branquiales, especialmente el primero; se aproximan a la línea media, fusionándose y formando el proceso naso-medial que dará origen al *filtrum* del labio superior, cuatro incisivos y la premaxila. A su vez el proceso naso-medial se continua con el proceso frontal y dará lugar la formación de la frente, dorso de la nariz y punta de la nariz (31).

La fusión del proceso nasal lateral y el proceso maxilar desde la profundidad originan, primero, un surco que luego se transforma en conducto naso-lagrimal y finalmente en el surco naso-geniano. Es importante acotar que también se forman las alas de la nariz (32).

### 2.2.3.2. Formación del macizo-facial

La formación del macizo-facial está constituida por cinco procesos que se encuentran situados alrededor de una depresión central llamada estomodeo (31). La formación del macizo-facial consta de procesos pares que corresponden a las prominencias maxilares y mandibulares, estas se derivan del primer arco branquial, mientras que el proceso fronto-nasal medio corresponde al proceso impar (32). Para dar lugar al macizo-facial, existe la fusión de los procesos entre sí, esto sucede gracias a dos mecanismos: la fusión aparente y la fusión real (31):

- *Fusión aparente*. Se forma a partir del crecimiento desigual de los procesos faciales.
- *Fusión real*. Se da lugar a partir de la fusión de procesos que se enfrentan por lo que se produce una desintegración del epitelio y una mesodermización de la mesénquima.

Dentro de las etapas que influyen en la configuración de la cara, podemos mencionar los siguientes procesos:

- *Proceso maxilar*. Se desarrolla y se dirige hacia arriba y hacia adelante, colocándose inferior a la región del ojo y superior a la cavidad bucal primitiva.
- *Proceso mandibular*. Este proceso avanza dirigiéndose hacia la línea media, inferior al estomodeo para así unirse con el del lado contrario y poder formar la mandíbula y el labio inferior.
- *Procesos mandibulares*. Existe fusión lateralmente con el proceso maxilar en la región superficial para dar origen a la mejilla, provocando así la restricción de la abertura bucal (32).

Como producto del crecimiento mayor de las partes laterales de la región fronto-nasal, las fosas olfatorias se comunican entre sí, ocasionando que el espacio existente entre ambas se eleve y originen el dorso y la punta de la nariz. Al inicio de la formación el ala de la nariz es ancha y chata, gracias a la elevación del dorso de la nariz, estas se acercan y los orificios de la nariz descienden hacia abajo, por otro lado, los ojos se posicionan hacia adelante facilitando la visión binocular y la frente se expande frontalmente.



La fusión aparente de los procesos naso-medianos, dan origen a la porción media del labio superior o también conocida como *filtrum*, mientras que, las zonas laterales del labio superior se originan gracias a la unión de los procesos nasales medios y los procesos maxilares respectivos.

### 2.2.3.3. Formación de la lengua

La lengua se forma a partir de los cuatro arcos branquiales; se sabe que está relacionada con el origen y desarrollo de la mandíbula. En las primeras etapas, la lengua se compone de tejido mesenquimatoso cubierto de epitelio. En la quinta semana, en la superficie interna de los arcos mandibulares se observan dos engrosamientos laterales, llamados prominencias linguales, con una pequeña protuberancia entre ellos. Estos tres bultos provienen del primer arco y forman la punta y el dorso de la lengua. Detrás del tubérculo impar hay una protuberancia medial más grande, llamada cópula, que resulta de la fusión del segundo, tercer y parte del cuarto arco braquial llamando eminencia hipobranquial que constituirá la base de la lengua (30,32).

Existe un tercer abultamiento medial que se origina en la parte posterior del cuarto arco y muestra el crecimiento de la epiglotitis. Algunos de los músculos de la lengua probablemente se diferencien *in situ*; no obstante, la mayoría de ellos se organizan a partir de mioblastos que proceden de somitos occipitales, razón por la cual están inervados por el nervio hipogloso mayor (XII par) dando su inervación motora (32).

La inervación sensitiva dará lugar el trigémino (V par) inerva la punta de la lengua; el facial (VII par) por su rama cuerda del tímpano inerva los dos tercios anteriores del dorso de la lengua y la base de la lengua; el glosofaríngeo (IX par) inerva las papilas caliciformes del V y el vago (X par) inerva las partes laterales (32).

Las papilas de la lengua empiezan a aparecer en la superficie de la mucosa dorsal después de la octava SVI y se hacen claramente visibles después de la doceava SVI. Las papilas fungiformes son las que primero se diferencian, posteriormente lo hacen las filiformes y, finalmente, las posteriores o caliciformes. A las veinteava SVI, estas papilas presentan botones gustativos en la pared. El epitelio que tapiza las papilas se aumenta gradualmente y alcanza de 8 a 10 estratos celulares en el momento del nacimiento, de manera similar a lo que hemos observado en la mucosa bucal (31,32).

### 2.2.3.4. Formación del paladar

El paladar primario se forma alrededor de la quinta y sexta SVI y el paladar secundario en la séptima y octava SVI dentro de los procesos maxilares. La fusión de ambos paladares se produce entre las décima y onceava SVI de desarrollo. Debido a la formación del paladar principal, los procesos naso-mediales se fusionan no solo en la superficie, sino también en profundidad, como resultado de lo cual se forma una estructura embrionaria especial: el segmento intermaxilar (31).

En la sexta SVI se produce la perforación de la membrana orofacial y se establece el contacto entre la cavidad nasal y la cavidad oral. La abertura se llama coana primitiva y se encuentra detrás del paladar primario. Esta abertura se ubica luego en la faringe, donde se forma el techo final de la cavidad bucal, separándola de la cavidad nasal. De-

bido al desarrollo del paladar secundario y los mecanismos de formación continua del sistema facial, la superficie interna de los procesos maxilares forman dos protuberancias semicirculares, llamadas procesos palatinos. Crecen hacia la línea media y luego se unen para formar el paladar secundario (32).

Al final de la octava SVI, a medida que descienden la lengua al piso de la boca, los procesos palatinos se dirigen hacia arriba y se vuelven horizontales, facilitando el contacto y provocando la fusión real de los procesos. En la novena SVI, ambos procesos palatinos aparecen en forma horizontal, muy cerca uno del otro, pero aún no se encuentran fusionados (32).

En la décima SVI, el paladar secundario se une al paladar primario. Por arriba se unen al tabique nasal, formando así la cavidad bucal y las fosas nasales. Al conectar los procesos palatinos con el tabique nasal se diferencia la fosa nasal derecha de la izquierda. Previamente, se forman pliegues en las paredes laterales de las fosas nasales, formando los pliegues superior, medio e inferior que corresponden a los cornetes nasales. Esto le permitirá cumplir con las funciones de respiración, masticación, fonoarticulación y deglución posterior al nacimiento. A la doceava SVI, los procesos palatinos se fusionan con el tabique nasal (31,32).

Existen cinco etapas importantes en el desarrollo craneofacial, en las cuales puede existir alteraciones, tanto en la cara o en el desarrollo de los maxilares (tabla 3) (31).

**Tabla 3.** Periodos del crecimiento embrionario craneofacial (3).

<b>Fase</b>	<b>Momento en los seres humanos (posfecundación)</b>	<b>Síndromes asociados</b>
Desarrollo del estrato germinal y organización primaria de estructuras	Día 17	Síndrome alcohólico fetal (SAF)
Formación del tubo neural	Días 18-23	Anencefalia
Inicio, desplazamiento y relación de las poblaciones celulares	Días 19-28	Microsomía craneofacial Disostosis mandibulofacial (Síndrome de Treacher Collins) Malformaciones de las extremidades.
Desarrollo de órganos y sistemas Paladar primario y secundario	Días 28-38 Días 42-55	Labio fisurado y/o paladar hendido, otras hendiduras faciales Paladar hendido
Distinción final de los tejidos	Días 50-nacimiento	Acondroplasia Síndrome de sinostosis

La mayoría de defectos embrionarios son de etiología genética, pero también existe influencia del medioambiente. Los teratógenos son sustancias químicas altamente no-

civas que se administra en un momento crítico produciendo así alteraciones embriónicas (31).

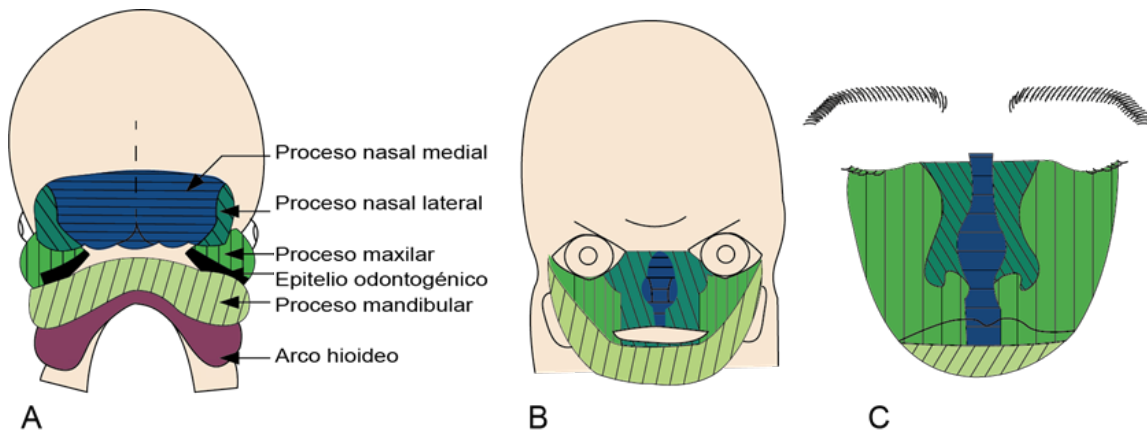
Dentro de los teratógenos que afectan el desarrollo dentofacial encontramos los mencionados en la tabla 4 (31).

**Tabla 4.** Afectación de teratógenos en el crecimiento dentofacial (3).

Teratógenos	Efecto
Alcohol etílico	Deficiencia mesofacial central
Aspirina	Labio y paladar hendido
Citomegalovirus	Microcefalia, hidrocefalia, microftalmia
Vitamina D	Cierres prematuros de suturas
Fenitoína	Paladar hendido y labio fisurado
Humo de tabaco (hipoxia)	Paladar hendido y labio fisurado
Rayos X	Microcefalia
Toxoplasma	Microcefalia, hidrocefalia, microftalmia
Valium	Asociados a la Microsomía craneofacial y síndrome de Treacher Collins
Virus de la rubeola	Microftalmia, cataratas, sordera

#### 2.2.4. Fisura labio, alvéolo palatina (FLAP)

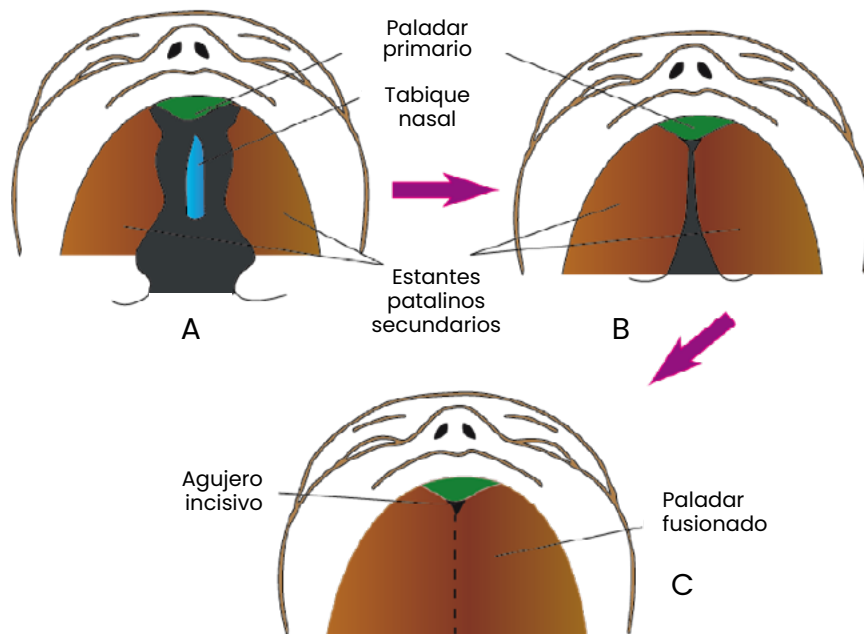
Desde los 24 días de la concepción hasta la sexta SVI, se llevará a cabo la formación del labio superior, esto corresponde en el primer trimestre del embarazo, por lo que al interrumpirse los procesos nasales medios, tanto el contiguo como el maxilar, el feto desarrollará una fisura en el labio superior. Casi nunca ocurre en la línea media, generalmente, ocurre en uno o a los dos lados, pero cuando la ausencia de fusión se extiende al paladar primario, es decir, en la zona del reborde alveolar que contiene los incisivos centrales bilaterales, se forma la fisura en el proceso alveolar (figura 5) (29).



**Figura 5.** Función de los procesos faciales: A) A los 31 días inicia la fusión de las estructuras. B) Avance de la fusión de las estructuras a los 35 días. C) Ilustración esquemática de la contribución del desarrollo facial embrionario a las estructuras de la cara adulta (31).

En la octava SVI se cierra el paladar secundario por causa del aumento de los procesos palatinos salientes, luego de cerrarse el paladar inicial. La fusión de los procesos palatinos laterales del maxilar, los salientes del hueso palatino, el paladar primario y la prominencia fronto-nasal medial, conformarán el paladar (29).

Aproximadamente el 70 % de los individuos con fisura labial, también presenta fisura del paladar. Una fisura alejada del paladar secundario se produce a causa de un error que surge después de estar completa la fusión labial. La fase incompleta del paladar secundario puede dar lugar a una úvula bífida (figura 6) (29).



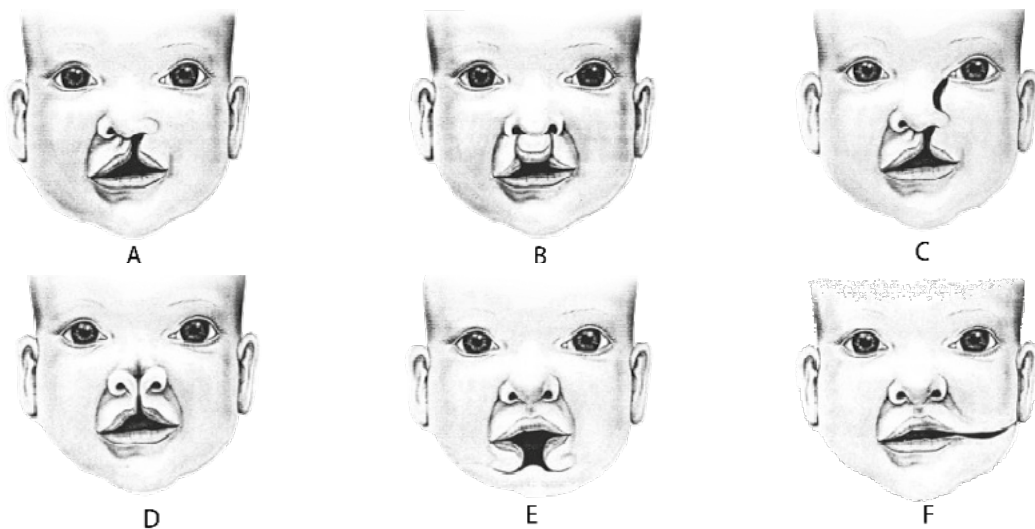
**Figura 6.** Palatogénesis: A) Prolongaciones palatinas en posición vertical a lo largo de los lados

de la lengua. B) Las prolongaciones palatinas se reorientan en posición horizontal, cubiertos por células mesenquimales. C) Contacto en la línea media y las células empiezan su migración para la finalización del proceso de fusión del paladar (31).

## 2.2.5. Otras fisuras faciales

La hendidura mediana está relacionada con la agenesia palatina primaria, las hendiduras labiales pueden relacionarse específicamente con el paladar hendido, sin embargo, su etiología hereditaria se da por separado. El déficit de unión del labio superior puede relacionarse con la unión del paladar que se llevara a cabo más tarde lo que puede explicar la combinación de la fisura labial y palatina. La alteración de los procesos mandibulares y maxilares desencadena a otras anomalías faciales. Generalmente, la abertura estomodeal primaria ancha pierde dimensión mediante la migración de la mesénquima la cual se encarga de fusionar las prominencias maxilares y mandibulares dando origen a las comisuras bucales definitivas. Un inadecuado ectomesénquima da origen a una anomalía denominada macrostomía la cual se caracteriza por una forma de hendidura facial, esta puede ser unilateral o bilateral, por otro lado, una fusión excesiva provoca astomía o macrostomía que se relacionan generalmente con otras anomalías congénitas como sinotia y agnatia (29).

La unión de las prominencias mandibulares en la línea central da origen a la continuidad del labio inferior, este labio, muy pocas veces presenta malformaciones, pero si las llegara a presentar, mostraría una fisura en la parte media anterior, lo que haría contraste con la fisura labial superior. Las deformaciones del labio inferior se dan en uno por cada cien mil nacimientos. Estas malformaciones se relacionan con el síndrome de Van der Woude, este síndrome va casualmente acompañado del labio y paladar fisurado ocasionado por una mutación de los genes WDR65 y IRF6 (figura 7) (29).



**Figura 7.** Tipos de hendiduras faciales: A) Hendidura labial unilateral atraviesa el labio y llega hasta la nariz. B) Hendidura labial bilateral son dos hendiduras que llegan a la nariz, no se fusionan con el labio superior. C) Fisura facial oblicua y hendidura labial unilateral que inicia en el labio superior y respetando la nariz, se dirige al párpado inferior. D) Hendidura mediana labial que inicia en el labio superior atravesando la línea media de la nariz. E) Hendidura mandibular medial puede manifestarse como muesca en el bermellón del labio hasta como ausencia del manubrio esternal. F) Macrostomía unilateral (31).

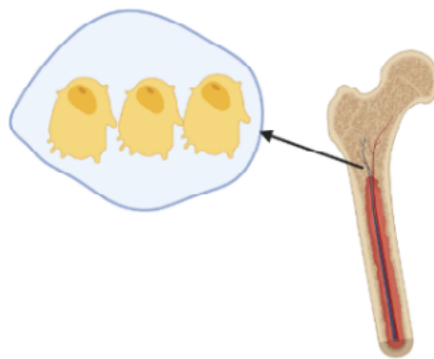
## 2.3. Periodo fetal

Desde el día 56 hasta el nacimiento (280 días), aquí existe un rápido crecimiento de tejidos y órganos que se diferenciaron en la etapa embrionaria. La cara sufre un crecimiento vertical, lo que permite la ubicación correcta hacia la línea media de los ojos, mientras, que la nariz se alarga, formándose el puente, los párpados y labios, culmina la formación del pabellón auricular, junto con el oído interno dirigiéndose hacia atrás y arriba. En la mandíbula adquiere un aspecto de prognatismo para disminuir su crecimiento cerca del nacimiento y nuevamente adquiere una posición retrognata del maxilar inferior en relación al superior. La osificación y el crecimiento continúa en la vida fetal y en el nacimiento, la bóveda craneana se encuentra formada a excepción de las fontanelas. (13)

## 2.4. Naturaleza del crecimiento y desarrollo del complejo craneofacial

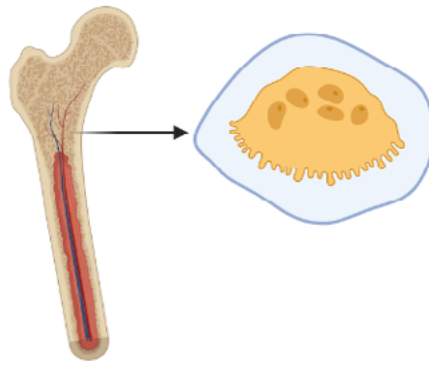
Para comprender el crecimiento y desarrollo del complejo craneofacial, es fundamental describir el proceso de formación de hueso a través de la osteogénesis (33). La osteogénesis es la etapa de formación de los huesos inicia mediante la sustitución del tejido mesenquimatoso, lo que resulta en formación de hueso. Este es un tejido que responde a la compresión y a la tensión mediante células conocidas como los osteoclastos y osteoblastos que remodelan constantemente el hueso laminar. Esta osificación se divide en dos partes conocidas como osificación ósea intramembranosa o endocondral (33, 34).

Los osteoblastos son células responsables del depósito óseo. Durante el periodo embrionario estas células secretan matriz osteoide, que es no mineralizada, luego se calcifica y se convierte en hueso (figura 8) (34,35).



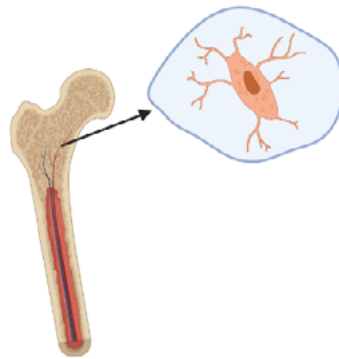
**Figura 8.** Osteoblasto presente en la formación ósea (3).

Los osteoclastos son células multinucleadas que funcionan en la resorción ósea, provienen de los macrófagos y entran al hueso por medio de los vasos sanguíneos, la función de esta célula está bajo estricto control, la hiperactividad produce osteoporosis, mientras que la disminución de esta función ocasiona osteopetrosis (figura 9) (36).



**Figura 9.** Osteoclasto responsable de la reparación ósea (3).

Los osteocitos son las células más numerosas presentes en el hueso. Se forman a partir de osteoblastos atrapados en una matriz mineralizada en lagunas óseas. Su función principal es la de mantener el tejido osteoide. Los osteocitos se conectan entre sí y con su entorno a través de procesos citoplasmáticos. Esta comunicación entre ellos y el entorno circundante les permite detectar el estrés y la deformación del hueso (figura 10) (37).



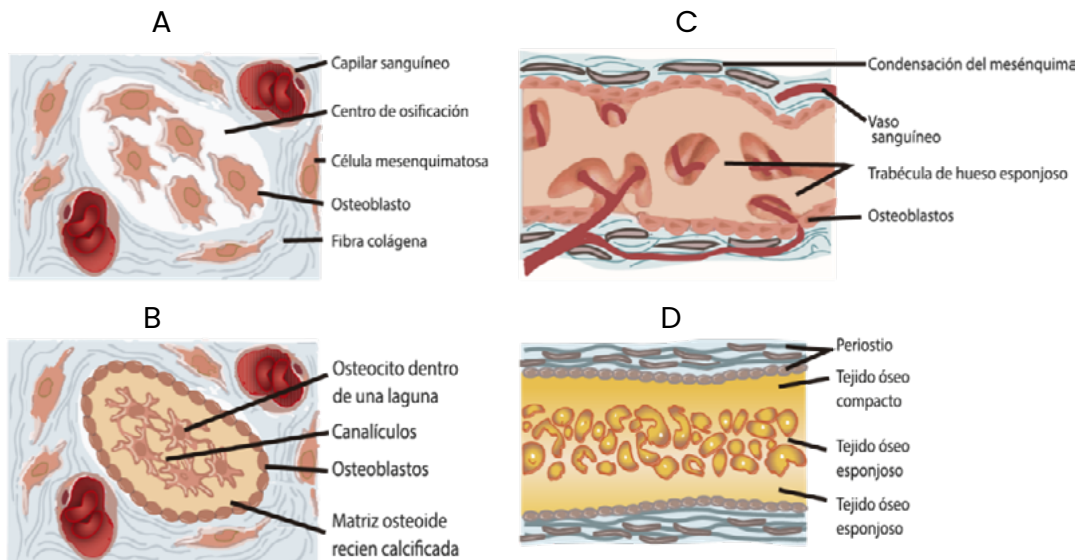
**Figura 10.** Osteocitos fomentan la remodelación ósea (3).

### 2.4.1. Osteogénesis intramembranosa

Es el procedimiento por el cual se forman los huesos planos del cráneo. Durante esta osificación, el elemento celular mesenquimal de la cresta neural prolifera, condensándose en nódulos densos. Unas cuantas células se transforman en capilares, mientras que otras solo cambian la forma para transformarse en osteoblastos, que son matrices óseas (38,39).

Estas células, conocidas como osteoblastos, producen un molde de colágeno-proteoglicano en el cual se adhieren a sales de calcio, en la que, mediante este enlace, el molde del prehueso o llamado también osteoide, se calcifica. En el mayor de los casos, los osteoblastos se encuentran alejados de la zona de calcificación por una capa de matriz osteoide (41,42).

Cuando los osteoblastos se encuentran sumergidos en la matriz ósea, se convierten en osteocitos; es decir, células óseas maduras. A medida que progresa la calcificación, las espículas óseas se irradian desde la región donde comenzó la osificación, y las espículas calcificadas quedan englobadas por células mesenquimales las cuales formarán el periostio, que es una membrana que rodea el hueso (figura 11) (43-45).



**Figura 11.** Osificación intramembranosa: A) Surgimiento del centro de osificación, los osteoblastos generan matriz osteoide. B) Calcificación, almacenamiento de calcio u otras sales minerales y la matriz osteoide se calcifica. C) Desarrollo de trabéculas, la matriz osteoide se diferencia en trabéculas que se enlazan entre sí y dan formación al hueso esponjoso. D) Desarrollo del periostio, la mesénquima del hueso periférico se transforma en periostio (3).

La calcificación osteoide, es la aparición de la matriz ósea mineralizada, esta ocasiona que los huesos sean relativamente permeables a los nutrientes y los desechos metabólicos, existiendo así, canaliculos que se extienden por el canal de Havers para ser los encargados de dar acceso a los nutrientes (46,47).

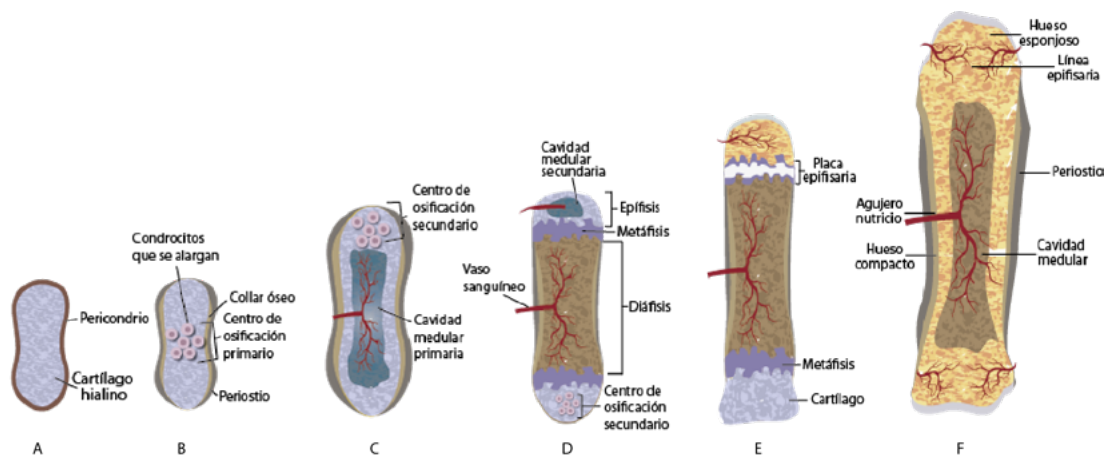
## 2.4.2. Osificación endocondral

El reemplazo de cartílago por hueso se llama osificación endocondral. Por tanto, gran parte del sistema óseo del cuerpo se desarrollan de esta forma, este origen se caracteriza por ser el más pronunciado en los huesos largos. Este acto se forma de la siguiente manera (39,46):

- *Aparición del molde cartilaginoso.* En el sitio del hueso, las señales son enviadas por mensajes químicos específicos que hacen que las células mesenquimales se agrupen en forma similar al futuro hueso, luego se transforman en condrocitos, secretando la matriz de cartílago extracelular de la cual partirá el desarrollo de la plantilla de cartílago, por lo que a alrededor aparecerá una vaina llamada pericondrio.



- *Desarrollo y molde cartilaginoso.* La matriz del cartílago se va alargando por la división celular continua de los condrocitos, en conjunto con la secreción de matriz del cartílago extracelular. A este tipo de crecimiento se lo conoce como crecimiento intersticial, el cual es encargado del crecimiento de la forma cartilaginosa.
- *Aparición del centro primario de osificación.* Este ocurre medialmente en la superficie externa del hueso, mediante el orificio trófico en la zona media del cuerpo óseo, la arteria trófica atraviesa la membrana coroidea y la capa de cartílago calcificado, provocando la diferenciación de los osteoblastos en condrocitos.
- *Inicio de la cavidad medular.* A medida que se va extendiendo la matriz de osificación primaria hasta los límites del hueso, los osteoclastos van destruyendo algunas de las recién formadas trabéculas óseas esponjosas. Esto produce una cavidad en el eje (vacío medular). Al final, una gran parte de la pared de la estructura de la diáfisis se reemplaza por hueso compacto (figura 12) (39,46).



**Figura 12.** Osificación endocondral: A) Modelo inicial del cartílago. B) Formación del centro de osificación primario. C) Incursión vascular, desarrollo de la cavidad medular primaria y formación del centro de osificación secundario. D) Hueso en etapa de nacimiento con cavidad medular primaria y desarrollo de la cavidad medular secundaria. E) Hueso de infante con placa epifisaria en la zona distal. F) Hueso adulto con cavidad medular y placa epifisaria finalizada (3).

## 2.5. Centros y sitios de crecimientos

Los encargados de regular el crecimiento óseo, se denominan sitios de crecimientos, estos se encuentran esparcidos por el hueso en forma de mosaico en las superficies externas e internas. En los sitios de crecimiento se produce el aumento de tamaño del primer hueso formado, ocasionando el desplazamiento de hueso nuevo, se debe considerar que no todos los huesos experimentan la misma actividad y velocidad de crecimiento (40).

Los centros de crecimiento se expresan durante la osificación primaria, en la misma se desarrolla el cartílago de crecimiento encargado del aumento longitudinal de los huesos largos (40,47).

Existen cuatro factores que proporcionan la existencia de variaciones anatómicas en cada individuo:

- Reabsorción y aposición.
- Límites de crecimiento.
- Ritmos y cantidades diferenciales de depósito y reabsorción ósea.
- Regulación del tiempo de crecimiento óseo.

## 2.6. Mecanismos de crecimiento óseo

El inicio del sistema óseo se define como un proceso de acumulación, reabsorción y almacenamiento, el cual presenta remodelación. Conforme aumenta el tamaño del hueso, este se va alejando de otros huesos donde antes existía contacto con otros huesos. Este fenómeno se da a partir de la aparición de un nuevo hueso sobre el lado de la cortical y la reabsorción del lado opuesto (47).

En el crecimiento del sistema óseo craneofacial se presentan dos tipos de movimientos:

- a) El corrimiento por arrastre cortical
- b) Desplazamiento

- *El corrimiento por arrastre cortical.* El movimiento de arrastre es aquel que ocurre en todas las zonas de crecimiento de los huesos, pero no se encuentra inscrito en los centros de crecimiento primordiales; sin embargo, existe el incremento generalizado al igual que el reasentamiento de los puntos implicados (42,47).
- *Desplazamiento.* Se define como el movimiento de la unidad ósea, por tanto, el remodelado es importante para mantener, las formas y proporción de los huesos en el periodo de crecimiento. Existen dos tipos de desplazamientos: primario y secundario. El desplazamiento primario hace referencia al propio crecimiento del hueso, mientras que el desplazamiento secundario es el movimiento que se produce por el crecimiento de otros huesos (47).

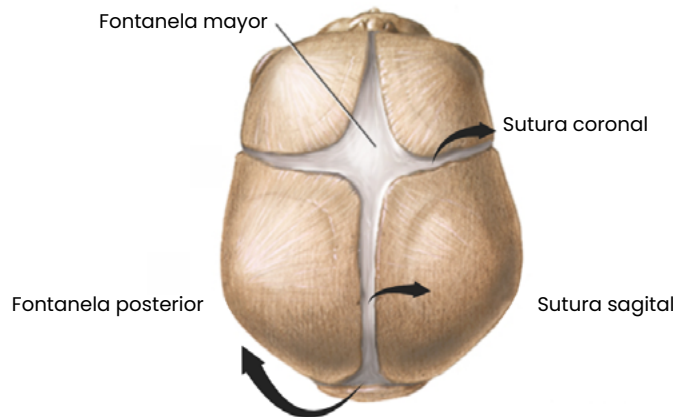
## 3. Crecimiento y teorías del crecimiento craneofacial

### 3.1. Bóveda craneana

La bóveda craneana son osificaciones planas que cubren la parte interna y externa del cerebro, el desarrollo y crecimiento, se origina por la formación de hueso intramembranoso que inicia con la osificación en centros de crecimiento y el proceso será el resultado de la actividad perióstica de la superficie de estos huesos (2,48,49). En las suturas craneales, así como en las áreas internas o externas de estas estructuras óseas aplanadas se producirá la remodelación y el crecimiento, sin embargo, la actividad perióstica modificará las superficies (50,51).

En el neonato, los huesos planos de la bóveda craneal se encuentran considerablemente distantes gracias a la intervención de un tejido conjuntivo intermedio laxo (fontanelas), esta separación permite que el cráneo pierda su forma al momento del nacimiento

y sea más fácil salir al exterior y evitar complicaciones al ser expuesta al medio externo (figura 13) (2).



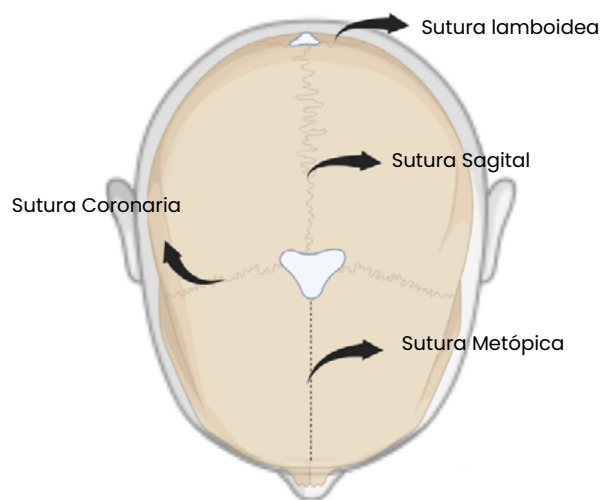
**Figura 13.** Cráneo posnatal, donde se puede observar la fontanela posterior y anterior.

Posterior al nacimiento, la aposición ósea a lo largo de los bordes de las fontanelas disminuye el espacio y con el desarrollo sutural, denominadas "sindesmosis" por su origen intramembranoso, termina a una edad adulta (48,52). El desarrollo de la bóveda craneana se estudiará en los tres planos del espacio.

### 3.1.1. Crecimiento en ancho de la bóveda

El crecimiento del ancho de la bóveda está originado por el proceso de crecimiento de las suturas: metópica, lambdaidea, parietotemporal y parietoesfenoidal; el crecimiento interparietal tiene un lapso de duración mayor que el interfrontal puesto que no se termina de cerrar hasta los 25 años de edad (53).

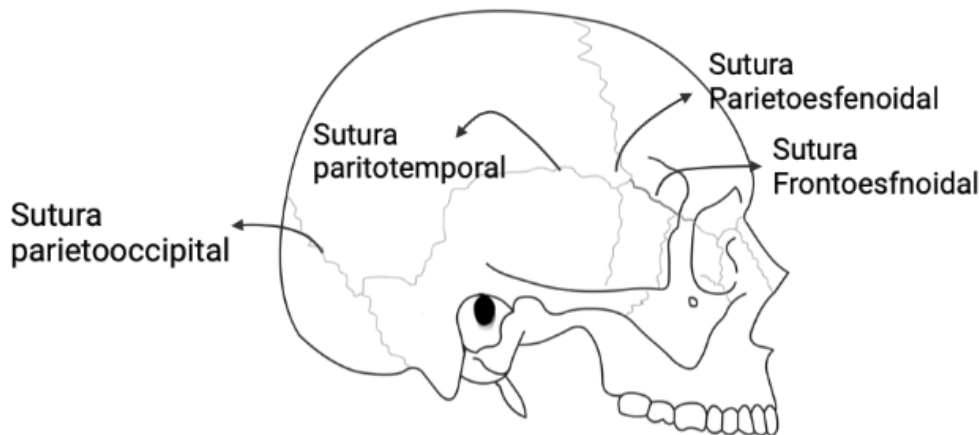
Las suturas que se encuentran en desarrollo presentan la función de responder a los estímulos del cerebro que se encuentra en desarrollo y la función de ajustar o regular el hueso en una sutura constante en crecimiento (figura 14) (2,53).



**Figura 14.** Suturas del cráneo que influyen en el crecimiento en ancho de la bóveda.

### 3.1.2. Crecimiento en altura de la bóveda

El aumento en altura de la bóveda craneana se encuentra dado por el desarrollo de las suturas parietotemporal, parietoesfenoidal, frontoesfenoidal y parietal occipital, las cuales durante su crecimiento harán que la bóveda obtenga un alargamiento observable siendo más notable el aposicionamiento en la tabla externa de la bóveda craneana que la interna (figura 15) (2,53).



**Figura 15.** Suturas del cráneo que actúan en el crecimiento en altura de la bóveda.

### 3.1.3. Crecimiento en longitud de la bóveda

El crecimiento en longitud de la bóveda se da por dos motivos, durante el crecimiento al estar adherida a la base del cráneo que también crece longitudinalmente y el aumento de la extensión de la base craneal por el desarrollo del tejido de la sutura coronaria (53).

## 3.2. Base craneal

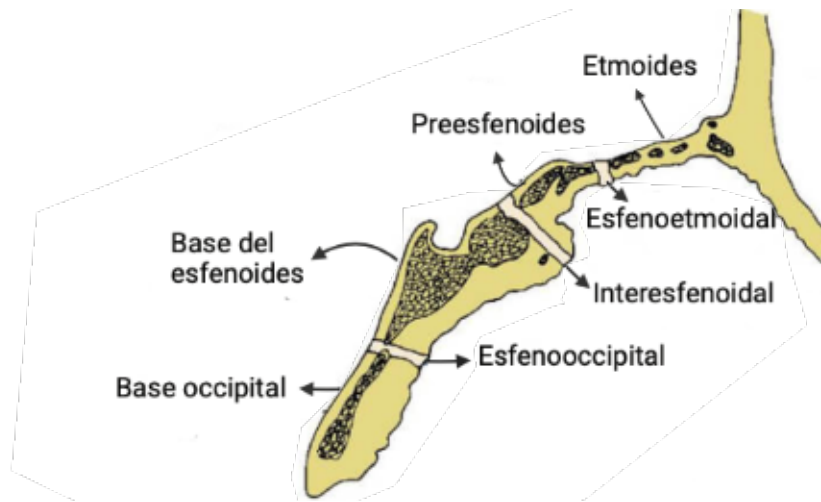
El crecimiento de la base craneal se encuentra originado por cinco cartílagos principales de los cuales se van a desarrollar el soporte del neurocráneo dando origen a la estructura craneofacial (48,54).

- El tejido cartilaginoso trabecular origina al etmoides.
- El tejido cartilaginoso hipofisario participa en la creación del esfenoides.
- El tejido cartilaginoso orbitario es el que produce el desarrollo de las alas menores del esfenoides.
- Del tejido cartilaginoso temporal se originan las alas mayores del esfenoides.
- El tejido cartilaginoso óptico origina la región petrosa del temporal.

La base craneal se encuentra constituido por huesos de origen cartilaginoso el cual le da el nombre de condrocáneo, que ayudan al crecimiento de las mismas (2,49,54), al ocurrir la osificación persisten el centro de osificación de cartílago llamadas sincondrosis. Los centros de crecimiento son las sincondrosis esfeno-occipital, interesfenoidal y

la eseno-etmoidal. Los huesos de la base craneal con articulaciones inmóviles que se diferencian de las articulaciones de los huesos de las extremidades (figura 15) (50,51).

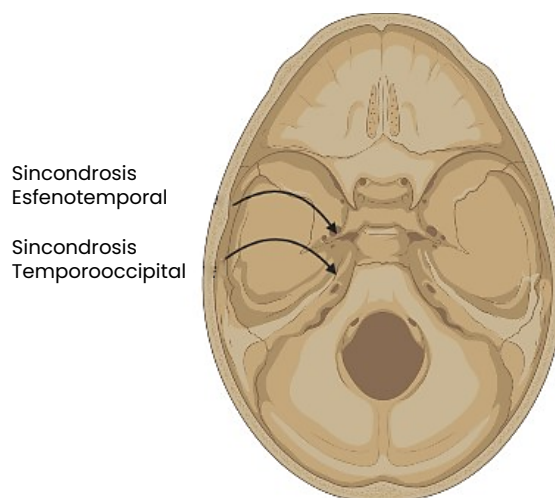
El tejido óseo de la base de cráneo está constituido principalmente por cartílago, de manera que se va desarrollando, este tejido cartilaginoso se irá transformando en hueso endocondral. Existe una diferencia significativa entre la estructura ósea de la base de cráneo y las articulaciones del resto del cuerpo, y es que, en la base de cráneo se forman articulaciones no móviles, lo que hace diferencia con las articulaciones en general del resto del cuerpo. La base de cráneo simula un solo hueso largo, sin embargo, presenta diversas sincondrosis parecidas a las placas epifisarias (figura 16) (51).



**Figura 16.** Sincondrosis de la base del cráneo (2).

### 3.2.1. Crecimiento en ancho de la base craneal

El crecimiento en ancho se encuentra dado por las sincondrosis esfenotemporal y temporooccipital a los cuales también se los denomina petroesfenoidal y petrooccipital a cada una (figura 17) (2,49).



**Figura 17.** Sincondrosis de la base craneal que interviene en el crecimiento en ancho.

### 3.2.2. Crecimiento en altura de la base craneal

El crecimiento en altura de la base craneal se da gracias a la aposición superficial (2).

### 3.2.3. Crecimiento en longitud de la base craneal

Esto está dado por: la sincondrosis esfeno-etmoidal la cual tendrá su osificación a los 7 años de edad (48,50,56) y la sincondrosis esfeno-occipital, que culmina hasta los 20 años de edad (49).

## 3.3. Complejo naso-maxilar

El maxilar, posterior al nacimiento, se osifica de forma intramembranosa, lo que aporta al desarrollo completo (49,53). El crecimiento maxilar se origina mediante dos formas:

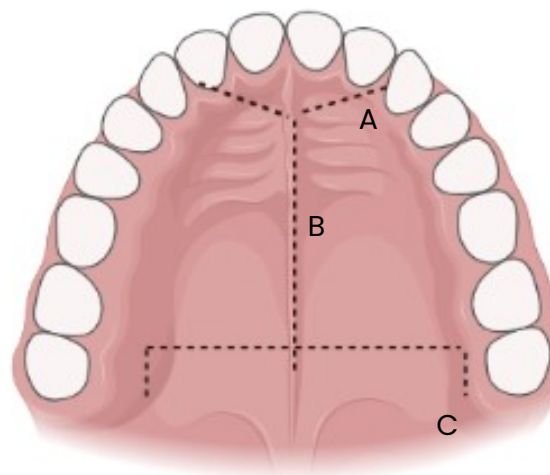
- Aposición del hueso en las suturas que unen al maxilar y a la base del cráneo.
- Regeneración superficial.

Por la localización de la base craneal y el desarrollo del mismo, el maxilar es empujado hacia adelante, lo que le permitirá desarrollarse en longitud, altura y ancho (53).

### 3.3.1. Crecimiento en ancho del complejo naso-maxilar

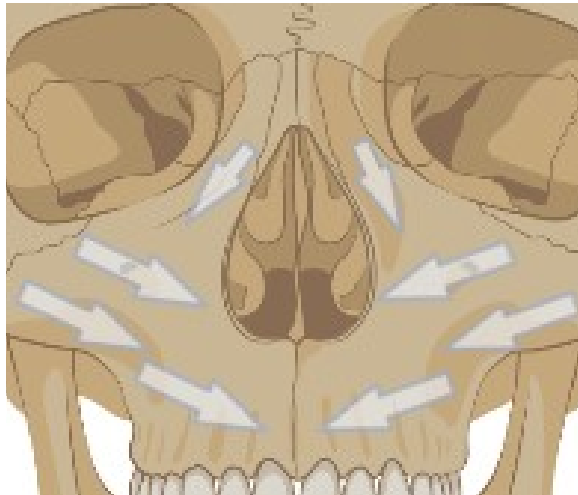
El crecimiento en ancho del complejo naso-maxilar se realiza en tres puntos óseos importantes: palatino, maxilar y bicigomático (54).

A) *Anchura palatina*. El paladar se encuentra conformado por tres procesos: proceso palatino de la premaxila, proceso palatino del maxilar y proceso horizontal del hueso palatino. Se encuentran, por tanto, tres suturas (2). Va a existir una osificación temprana por parte de la sutura premaxilomaxilar. La osificación de la sutura sagital inicia alrededor de los 6 años de edad al igual que la sutura palatina transversa (figura 18) (54).



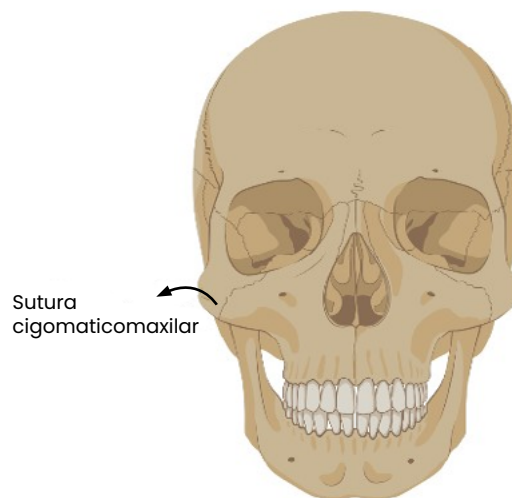
**Figura 18.** Etapas de la formación del paladar definitivo: A) Proceso palatino de la premaxila. B) Proceso palatino del maxilar. C) Proceso horizontal del hueso palatino.

B) *Anchura maxilar*: Los maxilares aumentan en anchura gracias a la aposición superficial de las paredes laterales (figura 19) (49).



**Figura 19.** Crecimiento en anchura del maxilar (2).

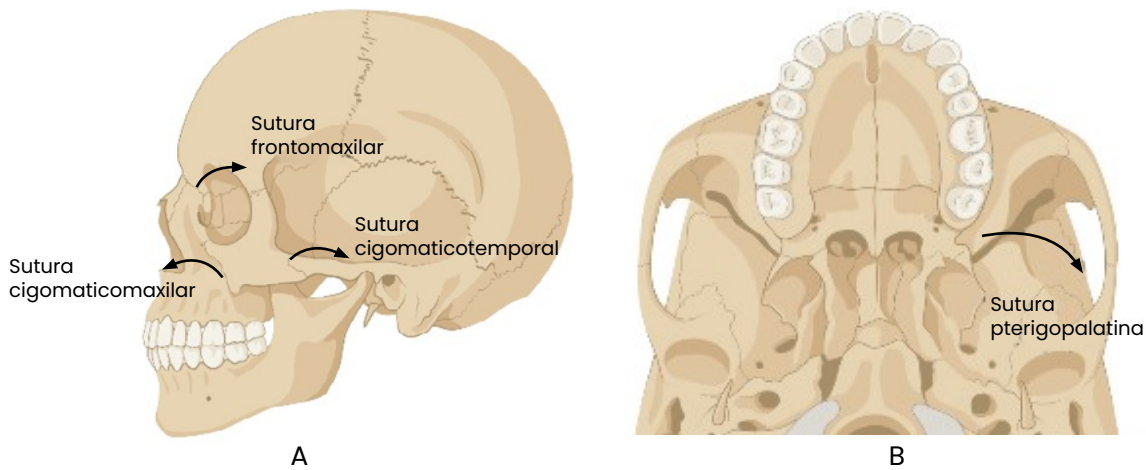
C) *Anchura bicigomática*. Está incrementa su anchura por el desarrollo de la sutura cigomaticomaxilar, aumenta en crecimiento aproximadamente hasta los 17 años de edad (figura 20) (49).



**Figura 20.** Sutura cigomaticomaxilar.

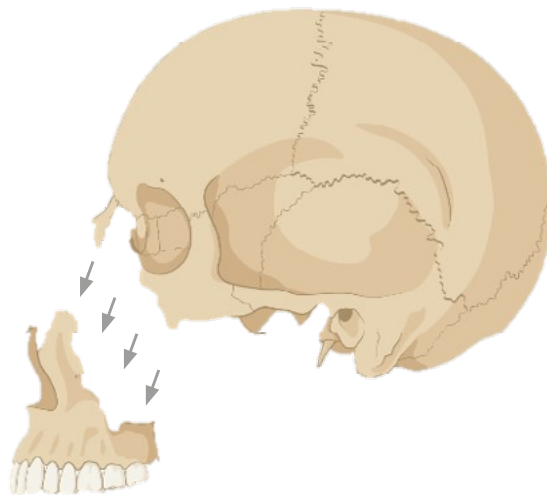
### 3.3.2. Crecimiento en altura y longitud del complejo naso-maxilar

En el crecimiento en longitud y altura del complejo naso-maxilar permite que el macizo naso-maxilar se dirija hacia abajo y hacia delante (figura 21) (54,55). El macizo naso-maxilar se encuentra conformado por cuatro pares de suturas, las cuales ayudan en su desplazamiento como son: frontomaxilar, cigomaticotemporal, cigomaticomaxilar, pterigopalatina (figura 21) (55,56).



**Figura 21.** Suturas que intervienen en el crecimiento en altura y longitud del complejo naso-maxilar: A) Sutura frontomaxilar, cigomaticotemporal, cigomaticomaxilar. B) Sutura pterigopalatina.

El desplazamiento hacia abajo y adelante del macizo naso-maxilar está dado por el crecimiento cartilaginoso del septum nasal. También está influenciado por los procesos de aposición, reabsorción y remodelado de las órbitas, cavidad nasal y paladar. Por último, influye la aparición de los procesos alveolares con la posterior erupción de las piezas dentales (57).



**Figura 22.** Desplazamiento del complejo naso-maxilar a medida que el hueso se aleja de la unión con otra estructura ósea, el remodelado por desarrollo, conserva simultáneamente las relaciones de las estructuras óseas entre sí.

### 3.4. Mandíbula

En el desarrollo de la mandíbula se ha observado que el aumento es mayor en la etapa posnatal (51,57). Es indispensable la actividad perióstica y endocondral, así como el desplazamiento hacia abajo y adelante que se produce por el aumento de la base craneal, que mueve la articulación temporomandibular, al mismo tiempo que incrementa de tamaño al crecer hacia arriba y hacia atrás (54).



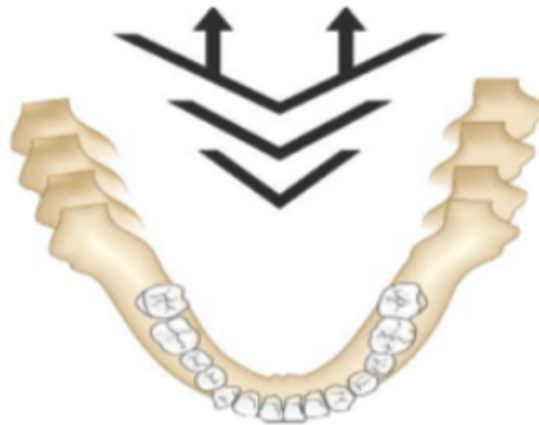Para el desarrollo mandibular es necesaria la actividad perióstica y endocondral, el desarrollo de la base de cráneo que produce el desplazamiento de la articulación temporomandibular cumple un mínimo papel. El mentón se traslada de forma anteroinferior ya que su desarrollo se realiza a lo largo de la superficie posterior de la rama mandibular y en el cóndilo (53,55).

La mandíbula se traslada hacia adelante y abajo al momento que se desarrolla en tamaño, al crecer hacia arriba y hacia atrás. En la lactancia, la rama de la mandíbula está posicionada en donde al erupcionar se encontrará el primer molar temporal, la remodelación creciente permitirá generar espacio para la erupción del segundo molar temporal y por consiguiente los molares permanentes a futuro, no obstante, si este desplazamiento y generación de espacio se ve interrumpido lo que generará que el tercer molar se quede impactado y retenido en la rama mandibular (55).

Se comprenderá este desarrollo en tres planos del espacio.

### 3.4.1. Crecimiento en ancho de la mandíbula

El crecimiento en el ancho de la mandíbula debe ser lo suficientemente espacioso, pues el ensanchamiento dará espacio para la germinación de los dientes temporales. El crecimiento de la mandíbula en ancho se produce aproximadamente entre los 4 a 5 años de edad. Aquí, la mandíbula incrementa su tamaño en el diámetro bigoníaco y bicondilar, además de su divergencia natural. A partir de esta edad puede observarse que el ancho de la mandíbula será en sentido posterior, dando como origen la conocida V de Enlow. Se produce la aposición de la superficie interna y en la superficie externa la reabsorción de la misma (figura 23) (58,59).



**Figura 23.** Principio V de Enlow (2).

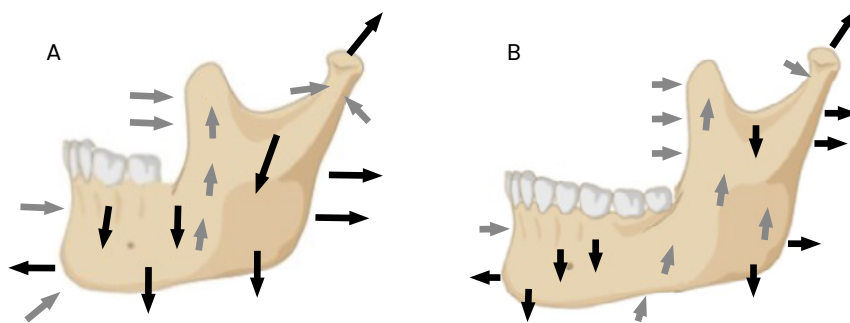
### 3.4.2. Crecimiento en altura de la mandíbula

El desarrollo en altura de la mandíbula se puede dividir en dos partes las cuales son rama y cuerpo.

- *Rama.* La mandíbula tiene un incremento en altura por el tejido cartilaginoso que cubre el cóndilo en su superficie condilar de la ATM, la forma final de la rama está

dado por el proceso coronoideo que generará que la rama se vea y se vuelva más voluminosa, y también existe remodelación superficial. El crecimiento condilar juega un papel en la traslación de la mandíbula hacia abajo y adelante (58).

- *Cuerpo*. El cuerpo de la mandíbula se encuentra en la zona media del hueso, las ramas de la mandíbula que se encuentran en cada extremo generan un espacio el cual abarcarán las piezas dentales, dicho espacio se origina gracias al proceso alveolar haciendo que se pueda observar un alargamiento y crecimiento de la cara, además de existir remodelación superficial (figura 24) (53,58).

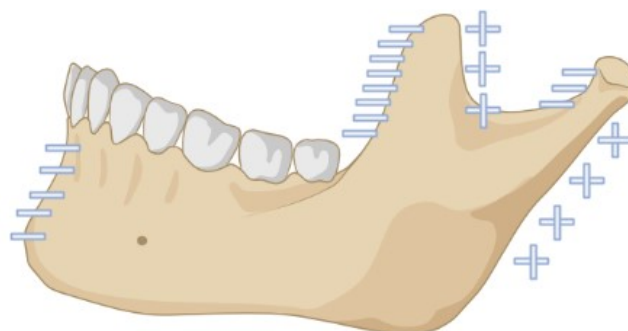


**Figura 24.** Crecimiento de la rama y el cuerpo de la mandíbula: A) Patrones de modelado óseo y direcciones de crecimiento inferidas en el niño. B) En individuo adulto (2).

### 3.4.3. Crecimiento en longitud de la mandíbula

El crecimiento en longitud de la mandíbula también se puede dividir en rama y cuerpo (59).

- *Rama*. Se puede observar la aposición ósea alrededor de la cara posterior de la rama mandibular y en el proceso coronoideo, así como también se produce reabsorción en el borde anterior de la rama, por lo tanto, el mentón se desplaza en sentido anteroinferior (54).
- *Cuerpo*. La longitud del cuerpo se prolonga por afluencia perióstica de tejido óseo únicamente en el área posterior, se observará el aumento en longitud, dado por el desarrollo y erupción de las piezas dentarias y al mismo tiempo se va eliminando hueso en la superficie anterior (figura 25) (54,55).



**Figura 25.** Orientación del desarrollo mandibular. La superficie dirigida hacia la ubicación real del desarrollo recoge depósito nuevo de hueso, mientras la que se aparta del trayecto de desarrollo es reabsorbido (2).

### 3.5. Tejidos blandos faciales

El desarrollo de las estructuras blandas no es igual al desarrollo de las estructuras de tejido duro, este concepto se debe detallar de forma más específica a continuación (56):

- *Crecimiento de los labios.* Los labios, en comparación con el desarrollo mandibular, crecen de forma más lenta. La altura labial es menor en el periodo de dentición mixta, por lo que se produce una separación fisiológica hasta alcanzar la adolescencia, esta separación entre los labios se conoce como "incompetencia labial". El grosor labial alcanza su nivel máximo en la adolescencia, posterior a esta etapa, los labios tienden a disminuir en grosor, por lo que algunos pacientes notan esta disminución del grosor labial entre los 20 y 30 años, y buscan ayuda profesional para recuperar su grosor (56,57).
- *Crecimiento de la nariz.* El desarrollo del hueso de la nariz culmina a los diez años de edad, posterior a eso, el desarrollo se ejecuta únicamente en el tejido cartilaginoso y en los tejidos blandos. Este desarrollo provoca que la nariz se torne más prominente en la adolescencia, notoriamente más en los varones. A medida que la edad avanza, se experimentan cambios en los tejidos faciales, tanto en tejido duro como en tejido blando. Estos cambios se relacionan estrictamente a la edad (57,58).

### 3.6. Teorías del crecimiento craneofacial

El crecimiento depende de factores genéticos, pero también influye el medio ambiente. Entre los factores se encuentran el grado de alimentación, la prontitud física, la salud, etc. Para comprender los factores etiológicos de una maloclusión y deformidades dentomaxilofaciales, establecidos por un crecimiento desproporcional de sus bases óseas (hueso maxilar y mandíbula), es importante entender las instancias y los factores que intervienen sobre el crecimiento craneofacial (60,61).

Cuatro teorías son las más representativas para explicar el crecimiento craneofacial, en las cuales se indica el nivel del control genético. La primera manifiesta un examen genético que se evidencia a nivel óseo, es decir, en el periostio. La segunda hipótesis, la cartilaginosa, indica que el control genético se expone en el tejido cartilaginoso, así, el hueso responde de forma pasiva al verse desalojado. La tercera teoría enuncia que el control genético se manifiesta fuera del sistema óseo y se origina como réplica a una señal de los tejidos, y que el desarrollo del tejido óseo y tejido cartilaginoso está inspeccionado epigenéticamente (denominado como "epigenético" al control genético indirecto, independientemente de cuál sea el origen) (61). La cuarta teoría interviene en factores externos sobre la actividad celular (62).

Existe una teoría en la que se hace mención que los tejidos que dan origen al tejido óseo llevan consigo un proceso meticuloso, el cual sigue un patrón de desarrollo constante y notable. Para entender las distintas teorías es importante diferenciar entre un centro de desarrollo y un lugar de crecimiento, este último es una ubicación en la que se desarrolla el crecimiento, mientras que un centro de desarrollo es un lugar en que se ocasiona un aumento emancipado. Es importante considerar que todos los centros son también lugares de desarrollo, pero no de forma inversa (59,60).

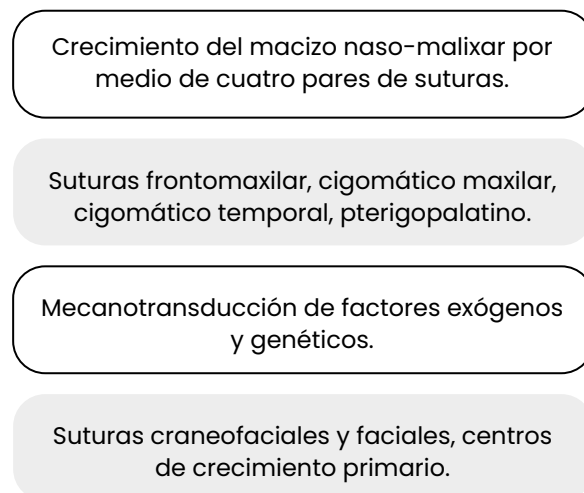
En sentido general, el periostio y las suturas responden a influencias externas (bóveda craneal, base craneal y maxilar), son lugares de crecimiento nada más, esto es, a razón de que las suturas al comprimirse, inhibirá el crecimiento en esa zona, por tanto, las suturas reaccionan y no actúan como determinantes primarios del crecimiento craneofacial (60).

### 3.6.1. Teoría de dominancia sutural de Harry Sicher y Joseph P. Weinmann

Estos autores indican que los elementos que forman los huesos tales como suturas, cartílago, periostio son los principales responsables del crecimiento facial, y como resultado son controlados por una fuente genética intrínseca. De aquí se llegó a suponer que la estructuración intrínseca celular perióstica que origina tejido óseo, los tejidos cartilaginosos que se entrelazan con células óseas y las suturas que presentan el hueso, determinan el crecimiento, su forma y, por último, las dimensiones óseas. Esta teoría también explica que existe influencia hormonal y actividades musculares, llegando posiblemente a ser predominante la genética para el control del crecimiento (49,61).

Las suturas estaban generando el crecimiento gracias a sustancias colorantes, que teñían la zona y ayudaban a observar dicho crecimiento, también se observó que los tejidos conectivos de las suturas que se encuentran en la bóveda y complejo naso-maxilar generaban fuerzas que llegaban a separar los huesos (2).

Sicher argumentaba que los principales aspectos de crecimiento tenían un patrón constante y se hallaban en las suturas entre los huesos membranosos que conforman el cráneo y el maxilar, dando como resultado el deslizamiento mandibular el cual se originaba por el apremio generado en el desarrollo de las suturas alegando que los tejidos óseos eran desplazados por estas (figura 26) (61).



**Figura 26.** Descripción de la importancia de las suturas en teoría de Sicher.

### 3.6.2. Teoría cartilaginosa como factor determinante del crecimiento craneofacial

En esta hipótesis, James Scott sugirió que el área más importante de crecimiento es la de origen endocondral, puesto que se encuentra asociada al cartílago, los elementos intrínsecos concurrentes en estos tejidos cartilaginosos dirigen el desarrollo craneofacial, como resultado la sicondrosis colabora en el soporte craneal y su correlación con el recubrimiento del septum nasal; por lo tanto, es el factor fundamental para dirigir la forma y dirección de la estructura facial (55,61).

Estructuras como la cápsula nasal, la mandíbula, la base del cráneo y las porciones cartilaginosas de la cabeza, se encuentran bajo control intrínseco y este domina el crecimiento facial posnatal, como resultado el desarrollo del maxilar. La psiconeurosis (neurosis producida por conflictos emocionales) indicaría la dirección y magnitud de la base craneal, por lo que el desarrollo del rostro humano se encuentra dividida en dos fases (2).

Esta teoría postula que el cartílago del tabique nasal regula las otras fases del desarrollo maxilar. Primero, existe un desplazamiento anterior como resultado de la elongación de la base craneana y subsiguientemente un arrastre inferior anterior a partir del cartílago nasal, mientras que en la mandíbula el cartílago condilar actúa como un centro de crecimiento, lo que permite el crecimiento anteroinferior del maxilar inferior por crecimiento del cóndilo (53).

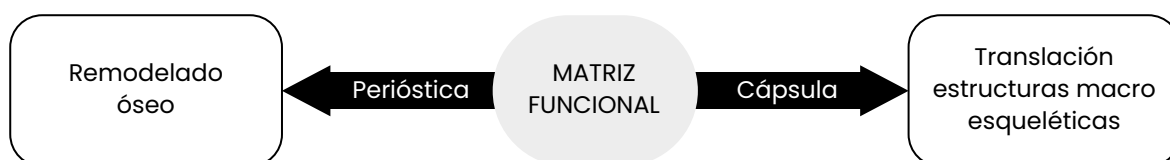Otro de sus postulados establece que “el crecimiento del cartílago es el factor determinante en el crecimiento del cráneo y la cara”. El hecho de que el cartílago en muchos huesos sea responsable del crecimiento y el tejido óseo simplemente lo reemplace hace que la aplicación de la teoría a la mandíbula sea muy atractiva (53,61).

### 3.6.3 Teoría de crecimiento de la matriz funcional

Esta teoría, de Melvin Moss, de los años 60 del siglo XX, contradice a la teoría de Sicher. Aplica el concepto de la “matriz funcional” y establece que la formación del cráneo era dada por la formación de los órganos adyacentes (tejidos blandos), estableciendo que el cartílago o el hueso no determinan el desarrollo craneofacial (61).

En los años 90, esta teoría fue actualizada postulando que “el crecimiento de la cara se realiza como respuesta a unas necesidades funcionales y predominios neurotrópicos y está influido por los tejidos blandos que recubren los maxilares, es decir los tejidos blandos crecen y el cartílago y el hueso se activan a este control epigenético” (61).

Melvin Moss alude que cualquier hueso va a tener su crecimiento por diferentes acciones que se encuentran relacionadas con las funciones establecidas de los tejidos blandos, los cuales también trabajan vinculados con el hueso (2,61). Por ende, la matriz funcional que tiene el tejido blando es el que determinará el crecimiento esquelético (figura 27) (61).



**Figura 27.** Descripción de la teoría de la matriz funcional.

En el cráneo y su crecimiento es una respuesta al aumento directo del tamaño cerebral, el cerebro va a ejercer presión y produce separación de los huesos craneales en las suturas, y el tejido óseo neoformado va llenando los espacios. De esta forma, la cubierta ósea va adaptándose al cerebro. Un ejemplo claro es cuando se padece de hidrocefalia, pues hay una alteración en la reabsorción del líquido cefalorraquídeo que se va acumulando y existe presión intracraneal, lo que impide el desarrollo normal del cerebro y genera crecimiento excesivo de la bóveda craneal (61).

El incremento en el volumen de las cavidades nasal y bucal determina el crecimiento del maxilar y la mandíbula como respuesta a necesidades funcionales. Moos menciona que el cartílago del tabique nasal y los cóndilos mandibulares al no existir tendrá poco efecto en el crecimiento, siempre que se mantenga una correcta función, sin embargo, la ausencia de una función normal puede producir efectos muy variados (tabla 5) (2,61).

<b>Crecimiento</b>	<b>Bóveda craneal</b>	<b>Base craneal</b>	<b>Maxilar superior</b>	<b>Mandíbula</b>
Lugares	Suturas (importantes) Superficies (menos importantes)	Sincondrosis Suturas (lateralmente)	Suturas, superficies: aposición remodelación	Cóndilo Rama Otras superficies
Centros	Ninguno	Sincondrosis	Ninguno	Ninguno
Tipo (modo)	Mesenquimatoso	Endocondral Mesenquimatoso (lateral únicamente)	Mesenquimatoso	Endocondral (cóndilo únicamente) Mesenquimatoso
Mecanismo	Presión para separar las suturas	Crecimiento intersticial en las sincondrosis	Empuje del cartílago (base craneal). Tracción de los tejidos blandos. Empuje del cartílago (tabique nasal)	Arrastre de las estructuras blandas (neurotrófico)

Factor determinante	Influencia intracraneal (crecimiento cerebral)	Herencia (en las sincondrosis) arrastre del cartílago (en las suturas laterales)	Tracción de los tejidos blandos (neurotrófico)	Arrastre de las estructuras blandas (neurotrófico)
---------------------	--	--	--	--

**Tabla 5.** Crecimiento de las unidades craneofaciales (3).

Van Limborgh demostró cómo los genes pueden ser influenciados por diferentes factores locales y ambientales siendo este controlada como factores epigenéticos, los cuales modifican la expresión de los genes que no se encuentran unidos a las alteraciones de la secuencia del ADN, pudiendo resumirse a que los factores genéticos pueden determinar las características óseas y además los factores externos podrían modificarlas (61).

### 3.6.4. Teoría del servosistema de Alexandre Petrovic

En 1964, Petrovic estableció el rol que cumplen los factores externos sobre la actividad celular. El crecimiento se encuentra determinado por una serie de signos extrínsecos y mecanismos de retroalimentación (61). La teoría del servosistema afirma que el crecimiento y desarrollo de la región craneofacial están expresados por el elemento genético, pero su expresión depende de factores externos; es decir, los procesos de aposición y reabsorción ósea se producen de manera automática, pero siempre están sujetos a un estímulo externo, como el componente hormonal (62).

El *primer postulado* que expone la teoría del servosistema es la acción de las sincondrosis como centro de crecimiento del complejo craneofacial. La acción del cartílago situado en la región medio facial, estimula una acción del macizo óseo para un desarrolla en dirección vertical, creciendo hacia adelante y hacia abajo. El *segundo postulado* comprende a los propioceptores dispuestos en el cóndilo mandibular y el ligamento periodontal que se relacionan con el crecimiento de la región craneofacial. La propiocepción determina la posición y movimiento de los músculos o la capacidad de un organismo para interpretar estos a través de información generada en el mismo cuerpo, procesada en el sistema nervioso, provocando una respuesta musculoesquelética. En el caso de la mandíbula, las estructuras activadas son los músculos pterigoideo externo y masetero, que son los responsables del avance mandibular; el estiramiento consecuente de la almohadilla retrodiscal aumenta la vascularidad en la región articular y estimula el avance del hueso, influyendo en la alteración postural del maxilar inferior con respecto al maxilar superior. El *tercer postulado* involucra una influencia de otros elementos ajenos al genético, se encarga de destinar todo el proceso. Genes como Msx1, Msx2, sonic hedgehog, entre otros formulan su función por medio de la regulación de moléculas como los factores de crecimiento de fibroblasto (FGF) y proteínas morfogenéticas de hueso (BMPs), que a su vez se encargan de regular el crecimiento craneofacial (61,62).

Antes del siglo XX, la idea de modificar el crecimiento en un paciente estaba prácticamente descartada. Sin embargo, a partir de postulados de varias teorías como la de Moss y la de Petrovic, se determinó la remodelación en el cóndilo y la fosa glenoidea por medio de un avance mandibular sostenido mediante aparatos de ortopedia (62).

## Referencias bibliográficas

1. Saadia M, Valencia R. Dentofacial Orthopedics in the Growing Child. 1er edición. México: Wiley-Blackwell. 2022. Disponible en: <https://bit.ly/42d4IPO>
2. Otaño R. Crecimiento y desarrollo craneofacial. En: Ortodoncia. 1ra Edición. La Habana: Editorial Ciencias Médicas; 2014. p. 15-51 Disponible en: <https://bit.ly/3U6J4L2>
3. Proffit W, Fields H, Sarver Desarrollo de los problemas ortodóncicos. En: Ortodoncia contemporánea. 5ta edición. Barcelona: Elsevier; 2013. p. 20-50. Disponible en: <https://bit.ly/3O9jj90>
4. Yujra R, Yujra L. Crecimiento y desarrollo craneofacial. Rev. Act. Clin. Med. 2012; 20:991-996. Disponible en: <https://bit.ly/3U4dsWb>
5. Torre H, Menchaca F, Flores V, Mercado R. Implicaciones en el crecimiento y desarrollo craneofacial por ausencia del hueso hioides. Ciencia UANL. 2004; 7(1):60-65. Disponible en: <https://bit.ly/47lis5W>
6. Daljit G. Ortodoncia: principios y práctica. 1ª edición. México: El Manual Moderno; 2019. Disponible en: <https://bit.ly/47JmYkI>
7. Torre H, Menchaca F, Guajardo R, Arizpe C, Mercado R. Obstrucción de vías aéreas y crecimiento craneofacial. Ciencia UANL. 2002; 5(3): 328-335. Disponible en: <https://bit.ly/3u24Wwq>
8. Merino Esparza SE. Impacto de maloclusiones sobre la calidad de vida y necesidad de tratamiento ortodóncico en escolares de 11 a 14 años de edad en la Unidad Educativa Alfredo Cisneros en el período 2018-2019 [Tesis de maestría]. 2019. <https://bit.ly/3O83Aa4>
9. Salazar L, Piedrahita M, Ruíz D, Alfaro J, Oliveira J, Osmir M. Crecimiento craneofacial de pacientes tratados con hormona de crecimiento: revisión de tema craneofacial. 2019; 57(1): [aprox. 12 p.] Disponible en: <https://bit.ly/48HFv2a>
10. Carrascosa A. Crecimiento intrauterino: factores reguladores. Retraso de crecimiento intrauterino. An Pediatr. 2003; 58(2): 55-73. Disponible en: <https://bit.ly/3OcO0dA>
11. Gómez R, Arruda M, Luarte C, Albornoz C, Fierro A, Cossio M. Enfoque teórico del crecimiento físico de niños y adolescentes. Rev Esp Nutr Hum Diet. 2016; 20(3):244-253. Disponible en: <https://bit.ly/48YklqN>
12. Carrascosa A. Crecimiento intrauterino: factores reguladores. Retraso de crecimiento intrauterino. An Pediatr. 2003; 58(2): 55-73. Disponible en: <https://bit.ly/3OcO0dA>
13. Mayoral J, Mayoral G, Mayoral P. Ortodoncia: principios fundamentales y práctica. 3ª edición. Barcelona: Editorial Labor, S.A.; 1990. Disponible en: <https://bit.ly/42mkHLz>
14. Cárdenas J, Flores J, Gutiérrez F, Cárdenas G, Sánchez M, Guerrero A. Morphometric study of the skull-cervical position in patients with skeletal Class II and III. En t. J. Morphol. 2015; 33(2): 415-419. doi: 10.4067/S0717-95022015000200001
15. Irwin L, Siddiqi A, Hertzman C. Desarrollo de la Primera Infancia: Un Potente Ecuador. OMS. 2007: [aprox. 82 p.] Disponible en: <https://bit.ly/3S9IZCk>
16. Organización Panamericana de la Salud. Salud en el desarrollo humano: escenarios y prioridades para el nuevo milenio. 1997; [aprox. 95 p.] Disponible en: <https://bit.ly/3U8nS7k>
17. Flores Y, Fernández V, Heredia P. Valores cefalométricos craneofaciales en niños preescolares del Jardín de Niños CENDI UNAM. Rev Odont Mex. 2004; 8(1-2):17-23. Disponible en: <https://bit.ly/47Ne7yy>
18. Torres E. Oclusión. Rev. Act. Clin. Med. 2012; 20:1003-1007. Disponible en: <https://bit.ly/3u9T77j>



19. Rocha A. Desarrollo y postura cráneo-facial en relación al patrón de respiración en la infancia. [Tesis de maestría]. Repositorio Facultad de Odontología Universidad de Sevilla. 2014. Disponible en: <https://bit.ly/3O744xi>
20. Padrós E, Creus M. Revisión de los métodos para estudiar el crecimiento craneofacial en ortodoncia. *Rev Ortod Clínica*. 2002; 5(2):100-16. Disponible en: <https://bit.ly/3vL28Er>
21. Camargo D, Olaya E, Torres E. Teorías del crecimiento craneofacial: una revisión de literatura. *UstaSalud*. 2017; 16:78-88. doi: 10.15332/us.v16i0.2022
22. Organización Mundial de la Salud. Estrategia Mundial para la Salud de la Mujer, el Niño y el Adolescente. 2019: [aprox. 11 p.] Disponible en: <https://bit.ly/3SIMJDj>
23. Vargas T, Vargas T. Parámetros cefalométricos en adultos de oclusión normal. *Rev. Act. Clin. Med.* 2012; 208(1):997-1002. Disponible en: <https://bit.ly/4blliWO>
24. Otto B, Lacassie Y, Gattas V, Aguayo M, Hasbun J, et al. Efecto de la desnutrición sobre el crecimiento y desarrollo dentario. *Rev Chilena Pediatría*. 1973; 44(5): 423-429. Disponible en: <https://bit.ly/4b0PHo7>
25. Ustrell J. Historia clínica y análisis facial. En: *Diagnóstico y tratamiento en ortodoncia*. España: Elsevier. 2015; p. 37-61.
26. Forero C, Rodríguez M, Sierre F. Imagenología en ortodoncia. *ODOUS Científica*. 2005; 6(1):48-55. Disponible en: <https://bit.ly/3vGy0Kv>
27. Bedoya A, Osorio J, Tamayo J. Edad cronológica y maduración ósea cervical en niños y adolescentes. *Rev Cubana Estomatol* 2016; 53(1):43-53. Disponible en: <https://bit.ly/48Djt0t>
28. Ceglia A. Indicadores de maduración de la edad ósea, dental y morfológica. *Rev Latin Ortod Odontopediatría*. 2005; [aprox. 12 p.] Disponible en: <https://bit.ly/3tZfDzM>
29. Caicedo C, Villareal M. Avances en bioingeniería dental y su aplicación en ortodoncia y ortopedia dento-facial: Una revisión de literatura. *Rev. Estomatol. Salud*. 2017; 25(1):32-42. Disponible en: <https://bit.ly/48GAcAf>
30. Mackie E, Ahmed Y, Tatarczuch A, Chen K, Mirams M. Endochondral ossification: How cartilage is converted into bone in the developing skeleton. *Int. J. Biochem. Cell. Biol.* 2007; 40: 42-62. doi: 10.1016/j.biocel.2007.06.009
31. Dworan J, Okine E, Helms J. Embryology and classification of orofacial clefting. En: *Cleft and Craniofacial Orthodontics*. Pondicherry: Wiley. 2023. p. 27-38.
32. Shapiro F. Bone development and its relation to fracture repair. The role of mesenchymal osteoblasts and surface osteoblasts. *Eur Cell Mater*. 2008; 15(1): 53-76. doi: 10.22203/ecm.v015a05
33. Kiernan C, Knuth C, Farrell, E. Endochondral Ossification: Recapitulating bone development for bone defect repair. En: *Developmental Biology and Musculoskeletal Tissue Engineering*. San Diego: Academic Press. 2018.
34. Martinez L, Labovsky V, Fernández V, Choi H, Phillips C, Amorós M, Chasseing N. Mesenchymal stem cells as regulators of the bone marrow and bone components. En: *Mesenchymal stromal cells as tumor stromal modulators*. Elsevier. 2016: 369-400. doi: 10.1089/scd.2008.0375
35. Jin S, Sim K, Kim S. Development and Growth of the Normal Cranial Vault. *An Embryologic Review. J Korean Neurosurg Soc*. 2016; 59(3): 192-196. doi: 10.3340/jkns.2016.59.3.192
36. Percival C, Richtsmeier J. Angiogenesis and intramembranous osteogenesis. *Dev Dyn*. 2013; 242(8): 909-922. doi: 10.1002/dvdy.23992

37. Merico V. Factores Reguladores de la osificación endocondral. *Rev. Med. Clin. Condes.* 2007; 18(4): 306-312. Disponible en: <https://bit.ly/3SqGFbJ>
38. Camargo D, Olaya E, Torres E. Teorías del crecimiento craneofacial: una revisión de literatura. *UstaSalud.* 2017; 16(1): 78-88. doi: 10.15332/us.v16i0.2022
39. Inoue S, Fujikawa K, Matsuki M, Nakamura M. Repair processes of flat bones formed via intramembranous versus endochondral ossification. *J Oral Biosci.* 2020; 62(1): 52-57. doi: 10.1016/j.job.2020.01.007
40. Ghimire S, Miramini S, Edwards G, Rotne R, Xu J, Ebeling P, Zhang L. The investigation of bone fracture healing under intramembranous and endochondral ossification. *Bone Rep.* 2020; 14(1): [aprox. 11 p.]. doi: 10.1016/j.bonr.2020.100740
41. Mastaglia S. Periostina: su expresión en los procesos de reparación ósea. *Acta Bioquím Clín Latinoam.* 2016; 50 (3): 367-73. Disponible en: <https://bit.ly/48XNNT0>
42. Calixto L, Gutiérrez M, Garzón D. Una propuesta teórica y conceptual para el modelado de la aparición de centros de osificación en diferentes tipos de huesos planos y largos. *Rev Cubana Ortop Traumatol.* 2013; 27(1) 2-21. Disponible en: <https://bit.ly/3u26MNQ>
43. Abajo H, Ros A. Modelos numéricos de remodelación ósea. Análisis crítico. Universidad Politécnica de Madrid. [Tesis de grado] 2021. Disponible en: <https://oa.upm.es/66438/>
44. Romero C, Torres E, Pinto Y. Crecimiento del cartílago condilar. Una revisión de la literatura. *Odontol. Sanmarquina.* 2018; 21(2): 131-140. doi: 10.15381/os.v21i2.14779
45. Meruane M, Smok C, Rojas M. Face and neck development in vertebrates. *Int. J. Morphol.* 2012; 30(4): 1373-1388. doi: 10.4067/S0717-95022012000400020
46. Berkowitz S. Cleft lip and palate. Diagnosis and Management. Third Edition. Miami: Springer 2013.
47. Proffit W, Fields H, Sarver D, Ackerman J. Ortodoncia Contemporánea. Quinta Edición. Barcelona: Elsevier. 2014.
48. Yujra Poma RC, Yujra Lecoña LP. Crecimiento y Desarrollo Craneofacial. *Rev Actual Clínica.* 2012; 20:991-6 Disponible en: <https://bit.ly/3U7bLY0>
49. Puigdollers Andreu. Crecimiento craneofacial y biología del movimiento dentario. Aplicaciones clínicas. *Rev Esp Ortod.* 2001; 31:145-52. Disponible en: <https://bit.ly/3U8oM3I>
50. Rivera-Magallanes S, Gutiérrez-Castrellón P, Palacio-Zurita L. Evaluación del crecimiento craneofacial por medio de cefalometría con técnica de Steiner, aplicada a niños sometidos a procedimientos quirúrgicos rinoseptales. *Otorrinolaringología.* 2004; 49(3):30-34. Disponible en: <https://bit.ly/48VqOYY>
51. Flores L, Fernández M, Heredia P. Valores cefalométricos craneofaciales en niños preescolares del Jardín de Niños CENDI UNAM. *Rev Odontológica Mex.* 2004; 8(1-2):17-23 [Internet]. Disponible en: <https://bit.ly/47Ne7yy>
52. Escudero R, Yudovich M, Aguilar M, Ortiz F. Estudio del crecimiento craneofacial en pacientes con secuencia de Pierre Robin (SPR) no sometidos a distracción osteogénica (DO). *Rev. Odont. Mex.* 2012; 16:88-97. Disponible en: <https://bit.ly/3SnTO6s>
53. López Y. Función motora oral del lactante como estímulo de crecimiento craneofacial. *Univ Odontol.* 2016; 35(74):127-39 Disponible en: <https://bit.ly/494S0tz>
54. Barbeito J, Sardi M, Ventrice F, Anzelmo M, Pucciarelli H. Canalización de la morfología craneofacial de homo sapiens durante la ontogenia, un estudio transversal. *Rev Cs Morfol.* 2010; 12(1):1-9. Disponible en: <https://bit.ly/48Fgc0R>

55. Fernández C. Crecimiento craneofacial y desarrollo de las arcadas dentarias. [Tesis de especialidad]. Repositorio Universidad Inca Garcilaso de la Vega. 2019. Disponible en: <https://bit.ly/3SrnuGi>
56. Salazar L, Piedrahita M, Ruíz D, Alfaro J, Oliveira O. Crecimiento craneofacial de pacientes tratados con hormona de crecimiento: Revisión de tema. 2019; 57(1): [aprox. 15 p.]. Disponible en: <https://bit.ly/48HFv2a>
57. Ruiz D, Blandón A. Hormona de crecimiento recombinante (rhgh) y crecimiento craneofacial. Repositorio Universidad Cooperativa Colombia 2019: [aprox. 20 p.] Disponible en: <https://bit.ly/4aY7uwl>
58. Muller K, Piñeiro S. Malos hábitos orales: rehabilitación neuromuscular y crecimiento facial. Rev. Méd. Clin. Condes. 2014; 25(2):380-388. doi: 10.1016/S0716-8640(14)70050-1
59. Cordero J. Frecuencia de los hábitos bucales en odontología infantil. [Tesis de especialidad]. Repositorio Universidad Veracruzana. 2005: [aprox. 40 p.] Disponible en: <https://bit.ly/422Yi5H>
60. Cárdenas J, García C, Gutiérrez C, Oliva R. Análisis bidimensional de la permeabilidad de vías aéreas con el tamaño de senos maxilares y su relación con el desarrollo de la clase esquelética en una población mexicana. Int. J. Morphol. 2023; 41 (2):461-465. Disponible en: <https://bit.ly/3HszQ42>
61. Camargo D, Olaya E, Torres E. Teorías del crecimiento craneofacial: una revisión de literatura. UstaSalud. 2017; 16(16):78-88 Disponible en: <https://bit.ly/3HmWJWN>
62. Yáñez C, Bacuilima J. Crecimiento y desarrollo craneofacial: mini-review de la Teoría de Servo-sistema. Rev Med HJCA. 2021; 13(3):187-192. doi: 10.14410/2021.13.3.rb.30
63. Estadios de Nolla [Internet]. Disponible en: <https://bit.ly/3HiBTHV>



# **CAPÍTULO II**

---

## **Desarrollo de la oclusión**

### **Sinopsis**

En este capítulo se describe cada una de las etapas dentales por las que atraviesa el ser humano hasta que se establece la dentición y oclusión definitiva. Cada una de estas etapas es fundamental y están íntimamente relacionadas entre sí; por lo que, es importante conocer los procesos que ocurren en la formación de las estructuras bucales en el recién nacido y en el desarrollo de las piezas dentales tanto temporales como permanentes; puesto que, la dentición decidua será la encargada de mantener las dimensiones y características adecuadas en el arco dental para la erupción de las piezas permanentes. Además, las relaciones que se establezcan entre en la dentición temporal serán fundamentales para el establecimiento de una oclusión permanente fisiológica. Tanto las piezas deciduas como permanentes tienen un papel fundamental en el desarrollo del ser humano; ya que, intervienen en funciones básicas como la masticación, fonación y estética. Algo importante para tener en cuenta es que, a medida que el hombre ha ido evolucionando se han presentado cambios en la disposición de sus estructuras y la cavidad oral no se ha visto exenta de estos, este fenómeno se evidencia por la ausencia que se producen en ciertas piezas dentales en la actualidad. Todos estos aspectos, son importantes para identificar cualquier alteración que se presente en el desarrollo de la dentición y se pueda intervenir a tiempo y de manera adecuada.



# 1. Dentición decidua

El desarrollo de la dentición se encuentra relacionado con el crecimiento general del individuo (1). Su relación con el crecimiento craneal, facial y maxilar es fundamental, pues cualquier variación a nivel de estas estructuras traerá como consecuencia malposiciones de las piezas dentales (2).

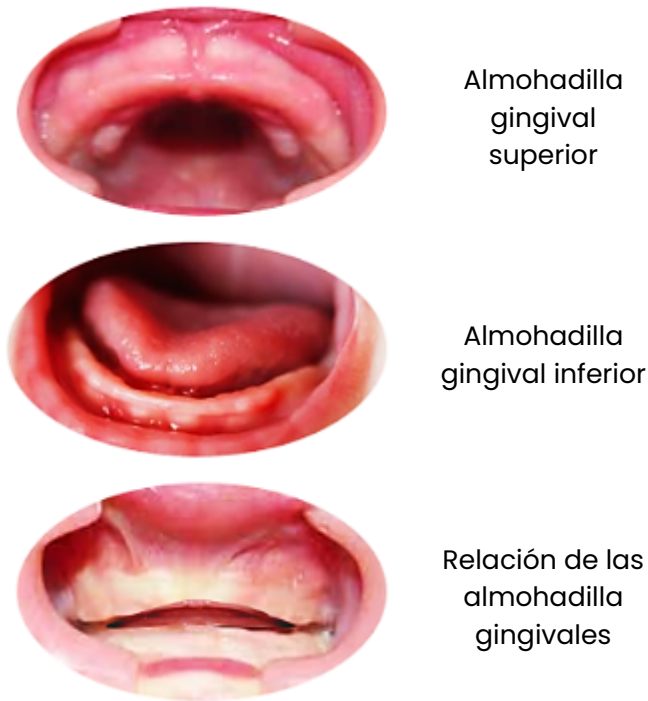
## 1.1. Cavidad bucal del neonato

En el neonato, la cavidad bucal es semejante a la de una persona mayor edéntula, diferenciándose de ella porque en un adulto el reborde alveolar es liso, en tanto que en el neonato los rebordes superiores e inferiores están cubiertos por las denominadas almohadillas gingivales (2,3). Estas están orientadas en sentido vestibulo-palatino en el arco maxilar y vestibulo-lingual en el arco mandibular, y su tamaño es similar al tamaño del diente que erupcionará en esa área (2).

En este periodo, la forma del maxilar es en herradura, con poca altura vertical, esto debido a la inexistencia de hueso alveolar cuya formación se produce al erupcionar las piezas dentales. En el paladar es evidente una estructura en desarrollo que constituye la papila palatina, por detrás de esta y hacia los lados se ubican las rugas palatinas, hacia vestibular se observa el frenillo labial superior medio y en la zona del canino el frenillo lateral (1-3). El maxilar inferior tiene forma rectangular, se presenta casi horizontal debido a que, la rama de la mandíbula tiene una altura mínima. En la mandíbula se observa hacia vestibular el frenillo labial medio inferior y lateral los frenillos inferiores laterales; por lingual es evidente el frenillo lingual (2,3).

El neonato presenta en las almohadillas gingivales o también conocidas como el “Cordón fibroso de Robín y Magilot”, estas se localizan en ambos maxilares se encuentran tanto en el maxilar superior como en el inferior, en las áreas donde erupcionarán incisivos y caninos, este tipo de prominencia tiene el aspecto de un cordón fibroso con elevación, su desaparición constituye un indicador de que las piezas dentales temporales están por erupcionar (3).

La relación de las almohadillas no es exacta, por lo que no puede ser utilizada para predecir la relación futura de los arcos; las almohadillas gingivales contactan únicamente en el sector posterior, lo que da una apariencia de mordida abierta en el sector anterior (2), el espacio que queda entre ambas almohadillas es ocupado por la lengua, hasta que hacen erupción los dientes anteriores, que sirven de guía para el nuevo posicionamiento de esta, esto es conocida como “postura neonatal” (figura 1) (3).



**Figura 1.** Almohadillas gingivales en el recién nacido (32).

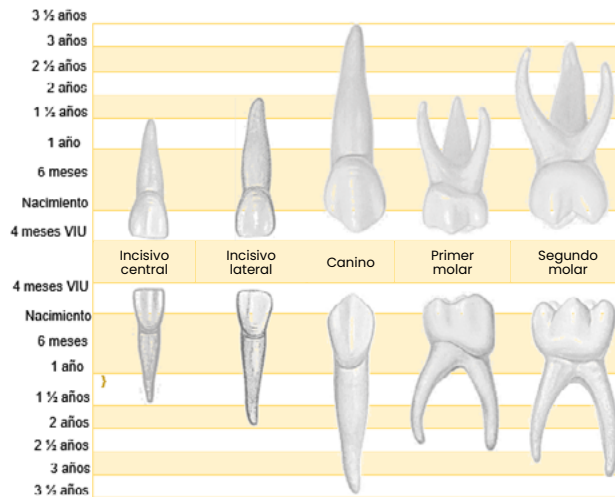
## 1.2. Desarrollo de la dentición decidua

Tanto el maxilar superior como el inferior manifiestan un crecimiento considerable sobre todo entre la semana 24 y 32 de vida posnatal, parte del desarrollo de los maxilares se relaciona con los movimientos de protrusión y retrusión que lleva a cabo el lactante, estos movimientos estimulan el descenso y protrusión mandibular (4).

Las piezas dentales se forman a partir de la lámina dentaria, la cual se ubica internamente en el área, que más adelante se convertirá en el maxilar y mandíbula (2). Alrededor de la quinta y sexta semanas de vida intrauterina se observa los primeros signos del desarrollo dental, aproximadamente entre los 15 y 21 días posteriores a la ruptura de la membrana bucofaríngea (1,2). Entre la octava semana de vida intrauterina, aparecen 20 crecimientos epiteliales de origen ectodérmico los brotes o yemas dentarias que dan lugar a las piezas deciduas. En la dieciseisava semana aparece por distal primera pieza permanente, el primer molar permanente y en la veinteava semana por palatino lingual el resto de piezas permanentes (2).

La calcificación dentaria inicia alrededor del 4° y 6° mes de vida intrauterina (2). En el recién nacido, el incisivo central superior deciduo tiene la corona formada y la superficie radicular está bastante desarrollada, el incisivo lateral deciduo tiene un desarrollo similar al del incisivo central, presenta las 2/3 partes de tejido adamantino formado, los caninos deciduos tienen 1/3 de estructura adamantina formada, el primer molar deciduo tiene formación coronal completa; finalmente, el segundo molar deciduo presenta menor calcificación que el primero y no inicia la formación radicular (figura 2) (3).





**Figura 2.** Calcificación dentaria en la dentición decidua (3).

### 1.3. Erupción y brote dentario

La erupción hace referencia al proceso que lleva a cabo la pieza dental para ubicarse en la arcada que le corresponde, iniciándose desde el movimiento en el interior del hueso, formación coronal completa, formación radicular y finalizando al ocluir con su antagonista. El brote en cambio se refiere al instante en el que la pieza dental se observa en la cavidad bucal al romperse el tejido conectivo que reviste la mucosa y forma parte del proceso de erupción (2).

La dentición temporal inicia con la erupción del incisivo central inferior aproximadamente a los 6 meses de vida y finaliza al erupcionar el segundo molar temporal. La secuencia de erupción para las piezas deciduas es la siguiente: primero erupciona el incisivo central, seguido del incisivo lateral, primeros molares, caninos y segundos molares; los dientes inferiores tienden a erupcionar mucho antes que los dientes superiores. Los maxilares crecen de manera considerable durante los primeros 6-8 meses de vida; no obstante, este crecimiento en sentido transversal no supera los 5mm y los 4 mm en sentido sagital. La edad de erupción de las piezas dentales no se puede establecer con exactitud; sin embargo, existen tiempo aproximados para determinar un adelanto o retraso en la erupción dentaria (tabla 1) (3).

**Tabla 1.** Edad aproximada de erupción en la dentición decidua (3).

Pieza dental	Edad aproximada de erupción (meses)
Incisivo central inferior deciduo	6-8 meses
Incisivo central superior deciduo	7 ½-10 meses
Incisivo lateral inferior deciduo	7-14 meses
Incisivo lateral superior deciduo	9-12 meses
Primer molar inferior deciduo	12-16 meses

Primer molar superior deciduo	14-16 meses
Canino inferior	16-20 meses
Canino superior	18-20 meses
Segundo molar inferior deciduo	20-27 meses
Segundo molar superior deciduo	24-28 meses

## 1.4. Factores que regulan la erupción dentaria

La erupción dental está controlada por mecanismos endócrinos, esta inicia en el momento en el que la porción coronaria se ha calcificado por completo, posterior a este acontecimiento como consecuencia del estímulo ejercido por el ligamento periodontal inicia la calcificación de los 2/3 de la superficie radicular y la consecuente migración de la pieza dental hacia la superficie oclusal (5,6). Entonces, los dientes erupcionan como consecuencia de la formación de la superficie radicular, proliferación de la vaina de Hertwig y del tejido conectivo de la papila dental que estimula la migración hacia oclusal y el crecimiento del hueso por proceso de aposición y reabsorción que induce los movimientos dentales (2).

Varios autores mencionan que el incremento en el riego sanguíneo en las estructuras que rodean la superficie radicular, estimula la erupción. Sin embargo, aún no está del todo claro lo que ocurre cuando se produce la reabsorción radicular en los dientes deciduos al momento de producirse el recambio dental (2,5).

## 1.5. Fases de la erupción dentaria

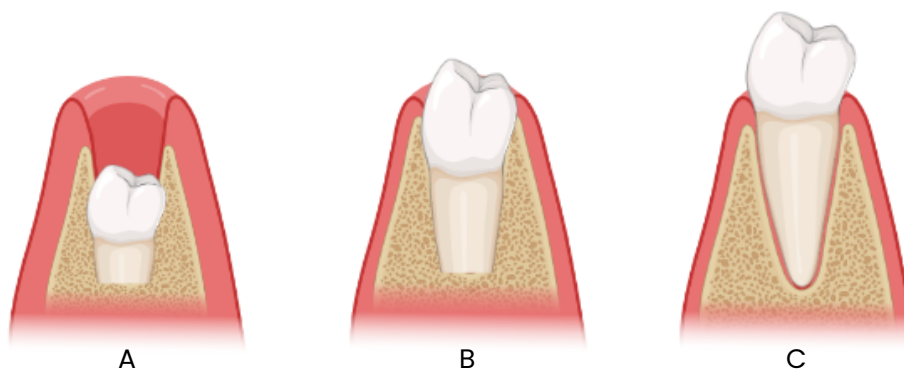
La erupción dental se traduce como un “estímulo básico de crecimiento”, ya que activa los procedimientos para que se forme tejido óseo. Es por este motivo que existe una relación directa entre el crecimiento alveolar y la erupción dentaria (7). El proceso de erupción de las piezas permanentes presenta tres etapas. En primer lugar, se produce un desplazamiento lento, debido que, el hueso está creciendo constantemente, es decir, el hueso alveolar se va desarrollando, como consecuencia del movimiento ejercido por los dientes (3,7). En segunda instancia, las piezas dentales deciduas se exfolian gradualmente por la reabsorción de sus raíces, el desplazamiento del diente en esta etapa es rápido, como consecuencia, la longitud de la raíz de los gérmenes permanentes aumenta al igual que la altura del hueso alveolar. La tercera etapa es la más lenta, puesto que las piezas dentales comienzan a desplazarse hacia oclusal.

Se consideran tres fases de la erupción dentaria, mismas que se describen a continuación (2,3,8):

- *Fase preeruptiva*: se caracteriza debido a que el ectodermo se invagina sobre la mesénquima subyacente. Inicia cuando se forman los dientes hasta que el borde incisal contacta con la mucosa bucal. En esta etapa el folículo dental crece y sufre un desplazamiento gradual (3). Esta etapa finaliza al romperse el tejido mucoso y con la manifestación de la pieza dental en boca, para dar paso a la

segunda fase de la erupción. En la fase preeruptiva, la formación de la superficie radicular ha alcanzado 1/3 del tamaño total (figura 3A).

- *Fase eruptiva prefuncional:* empieza cuando se observa la pieza dental en su completa dimensión incisal u oclusal y la presencia de la estructura gingival (2,9). Dependiendo de cada individuo esta etapa dura aproximadamente un mes y medio o quizá un tiempo mayor y finaliza en el momento en el que el diente ocluye con su antagonista (2). Este periodo se relaciona con la fuerza de masticación, como respaldo de la actividad del ligamento periodontal que es fundamental para la erupción (figura 3B).
- *Fase eruptiva funcional:* se considera la fase de equilibrio oclusal, en esta fase se produce una migración continua de la pieza dental hacia la superficie oclusal, este proceso se produce de manera lenta. La duración de esta fase transcurre durante todo el desarrollo de la pieza dental (2,10). Inicia cuando las piezas dentales ocluyen con sus antagonistas, el posicionamiento de la pieza dental se mantiene conforme los maxilares siguen creciendo (figura 3C) (3,8).



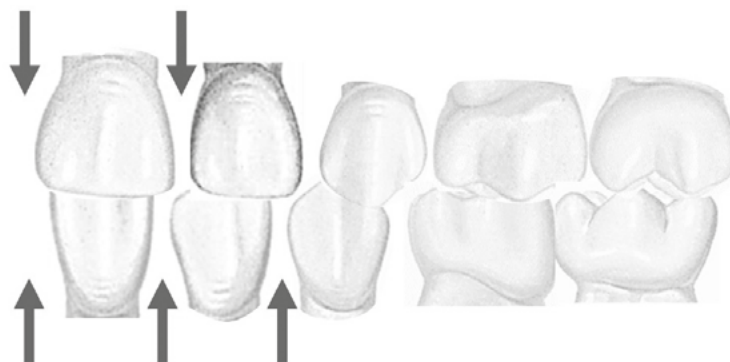
**Figura 3.** Fases de erupción dentaria: A) Fase preeruptiva. B) Fase eruptiva prefuncional. C) Fase eruptiva funcional.

## 1.6. Características de la dentición decidua

La dentición decidua consta de un total de veinte dientes: 8 incisivos dos en cada cuadrante, 4 caninos uno en cada cuadrante, 8 molares dos en cada cuadrante (1,7,8). De acuerdo con su morfología, los dientes temporales se agrupan en incisivos centrales y laterales, caninos, primer y segundo molar (8). Esta etapa presenta las siguientes características: los dientes son más grandes en sentido mesio-distal que ocluso cervical, el espesor del esmalte y dentina es menor que en los permanentes, la cámara pulpar es amplia con cuernos prominentes, presentan constricción a nivel cervical, los conductos radiculares son estrechos y la superficie radicular es más fina, curvada y acintada en los molares (2,8). Los dientes temporales se implantan verticalmente en sus bases óseas, generando un paralelismo entre las raíces; es por ello que el plano de oclusión que se establece es recto, sin presencia de curvas de compensación (1,3). En lo que respecta a la forma, los dientes temporales tienen una forma similar a sus sucesoras permanentes, salvo el caso de los molares temporales los cuales serán reemplazados por el grupo premolar (1).

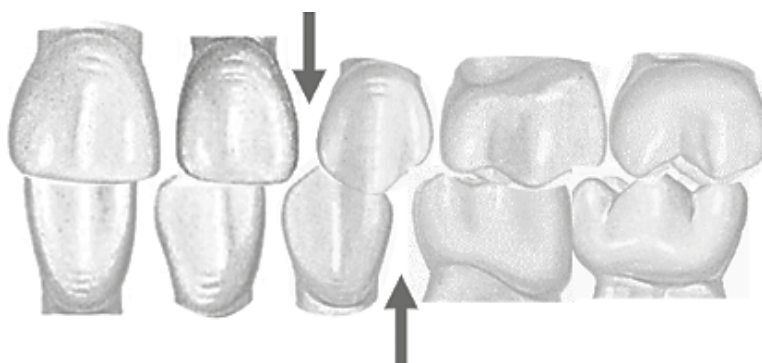
### 1.6.1. Espacios de crecimiento y espacios primate

Es normal que en la dentición decidua existan espacios entre los incisivos y caninos, los que se ubican alrededor de los incisivos son denominados "espacios de crecimiento dental", los que se posicionan en relación de los caninos se denominan "espacios primates", estos son indispensables ya que los dientes permanentes van a ocupar dichos espacios; es decir, constituyen un factor esencial para la alineación de las piezas permanentes, compensan las diferencias de tamaño entre los incisivos temporales y sus sucedáneos (2,3,7). Los espacios de crecimiento en el maxilar están localizados entre los incisivos centrales desiguales y entre el incisivo central y lateral. En la mandíbula se localizan por mesial y distal de todos los incisivos desiguales. Cuando los espacios de crecimiento no se presentan, los individuos van a tener apiñamiento dental en el 100 % de los casos, si el espacio tiene un tamaño entre 0-3 mm la posibilidad de que se produzca apiñamiento es del 50 %, si es de 3-6 mm la posibilidad de apiñamiento disminuye al 20 % y si es de >6 mm la posibilidad es nula (figura 4) (3).



**Figura 4.** Espacios de crecimiento.

Los espacios primates están ubicados por distal de los caninos deciduos mandibulares y mesial de caninos deciduos maxilares (3,7), de tal manera que al erupcionar el canino permanente sea posible el establecimiento de una neutroclusión (figura 5) (3).

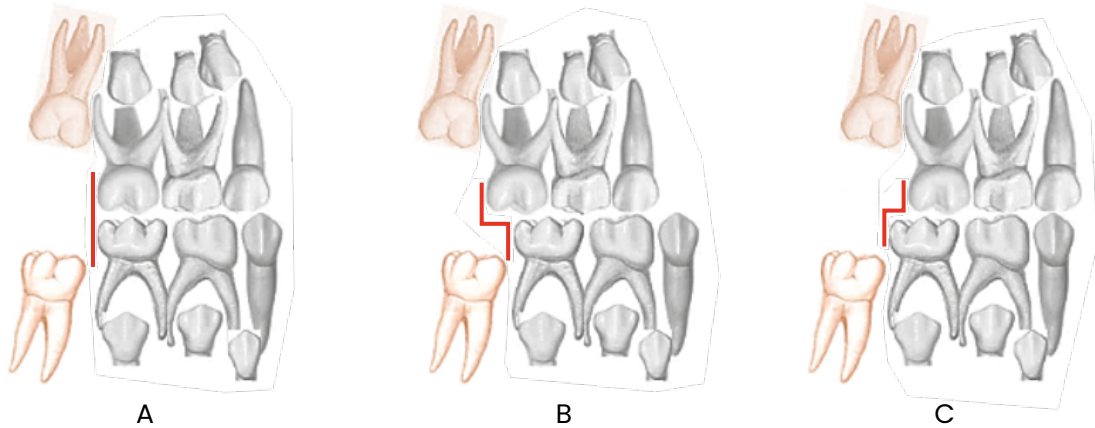


**Figura 5.** Espacios primates

## 1.6.2. Relación molar de los segundos molares deciduos

Respecto a la dentición decidua, la relación en sentido anteroposterior es establecida tomando como referencia la superficie distal del segundo molar deciduo maxilar y mandibular (2,3). Esta relación puede ser:

- *Escalón recto o plano poslácteo*: la superficie distal del segundo molar deciduo maxilar, así como la del mandibular se ubican en un plano vertical igual (2,3). El establecimiento de este plano posibilita que los primeros molares permanentes se relacionen cúspide a cúspide (figura 6A) (2).
- *Escalón mesial*: la superficie distal del segundo molar mandibular deciduo se desplaza hacia adelante respecto a la superficie distal del segundo molar maxilar deciduo (figura 6B) (3).
- *Escalón distal*: la superficie distal del segundo molar mandibular deciduo se desplaza hacia atrás respecto a la superficie distal del segundo molar maxilar deciduo (3). Es común en niños que tienen hábito de succión o respiración bucal (figura 6C) (2).



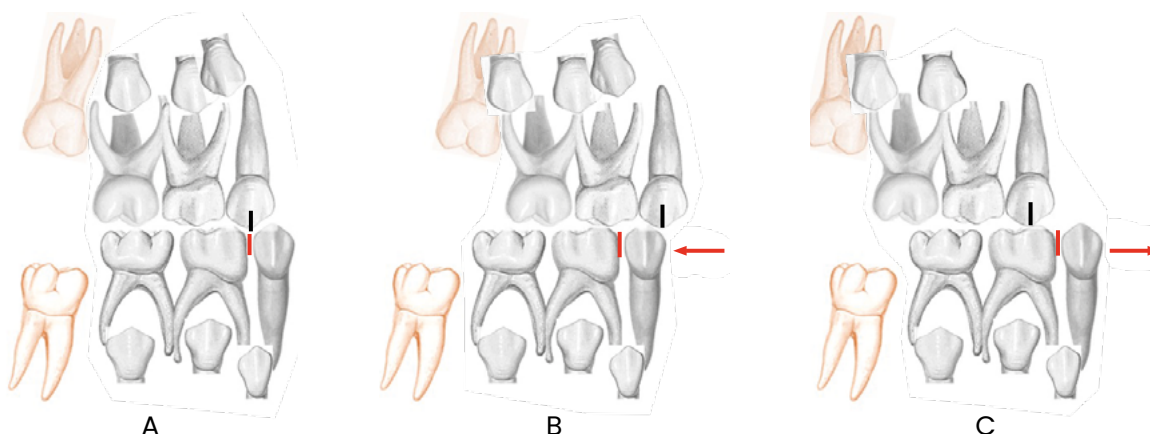
**Figura 6.** Relación molar: A) Plano terminal recto. B) Escalón mesial. C) Escalón distal (5).

## 1.6.3. Relación canina

La relación canina se establece tomando como referencias la cúspide del canino maxilar y el espacio primate inferior o la tronera entre el canino inferior deciduo y primer molar inferior temporal (1-3).

- *Neuroclusión*: se establece cuando las cúspides de los caninos superiores deciduos ocluyen con el espacio primate mandibular o la tronera entre el canino mandibular y el primer molar mandibular deciduo (figura 7A) (1,3,4).
- *Distoclusión*: es la relación determinada cuando el espacio primate mandibular o la tronera entre el canino y el primer molar mandibular temporal se desplaza en dirección distal respecto a la cúspide del canino maxilar deciduo (figura 7B) (1,3,8).

- *Mesioclusión*: determinada cuando el espacio primate mandibular o la tronera entre el canino y el primer molar mandibular temporal se desplaza en dirección mesial respecto a la cúspide del canino maxilar deciduo (figura 7C) (3,4,8).



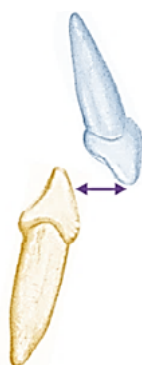
**Figura 7.** Relación canina: A) Neutroclusión. B) Distocclusión. C) Mesioclusión (5).

#### 1.6.4. Arco dental en la dentición decidua

La forma del arco en la mayor parte de niños con dentición temporal es semicircular y presenta menos alteraciones al compararlos con los arcos permanentes (2). Baume de acuerdo al tipo de arco, pueden mencionarse dos: los arcos tipo I que presentan espacios de crecimiento y espacios primate y arcos tipo II que no presentan espacios de crecimiento; no obstante, los primates pueden o no estar presentes (3).

#### 1.6.5. Sobreparse horizontal

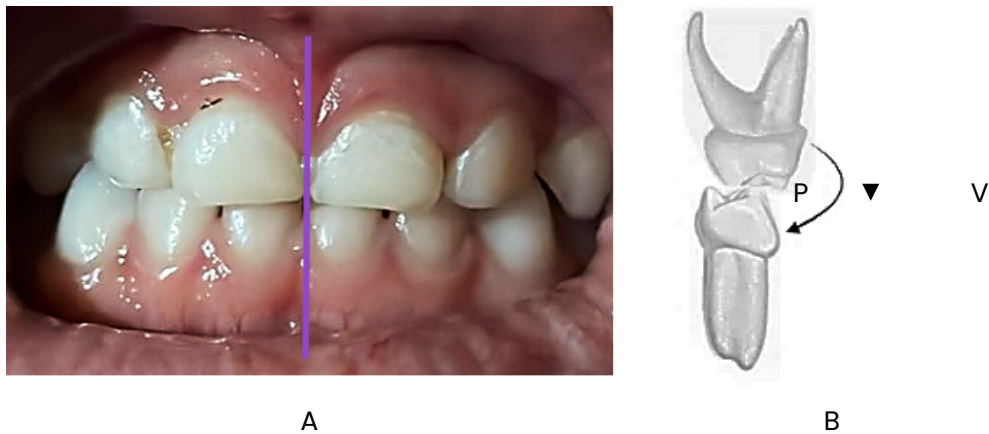
El sobreparse horizontal llamado resalte es la distancia existente desde el borde incisal del incisivo maxilar hasta la superficie vestibular del mandibular (4,11). En las piezas dentales deciduas el resalte tiene un valor de 0 alrededor de los 5 años. No obstante, se aceptan como normales los valores e  $2,5 \pm 0,5$  mm a los 3 años (figura 8) (3,11).



**Figura 8.** Resalte en dentición temporal.

### 1.6.6. Relación en el plano transversal

En este plano lo ideal es que todas las piezas, tanto superiores como inferiores, deben encontrarse en oclusión con su antagonista y con el adyacente, ya sea maxilar o mandibular, en dirección distal en los superiores y en mesial para los inferiores, a excepción del segundo molar superior y el incisivo central inferior. En cuanto al sector posterior, las cúspides palatinas de los molares deciduos deben ocluir en los surcos principales de sus antagonistas (figura 9B) (1,2). En el sector anterior la línea media dental del maxilar debe coincidir con la dental inferior y estas dos con la facial (figura 9A) (2,8).

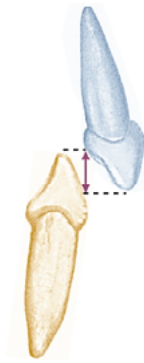


**Figura 9.** Relación en el plano transversal: A) línea media dental superior e inferior. B) Cúspides palatinas de los molares superiores ocluyen en el surco principal de los antagonistas inferiores.

Para determinar si se está produciendo un desarrollo adecuado del maxilar en la dentición decidua, es necesario medir el ancho transversal de la arcada, para ello se utilizan las dos "reglas de Bogue" (2). La *primera* hace referencia a la distancia entre los segundos molares deciduos que debe ser mínimo de 30 mm; en tanto que la *segunda* hace referencia a la presencia de los espacios fisiológicos (2,12).

### 1.6.7. Sobreparse vertical

El sobreparse vertical llamada sobremordida, hace referencia a la relación vertical de las arcadas, medida a partir de la superficie incisal del incisivo maxilar hasta la superficie incisal del incisivo mandibular (4), en donde las piezas dentales superiores al ocluir sobrepasan aproximadamente la mitad de la corona de las piezas mandibulares o deben sobrepasar el 1/3 de la corona de las inferiores, considerándose normal el valor de 0 mm a los 5 años y de  $2,5 \pm 0,5$  mm a los 3 años. Un aumento de esta medida produce una mordida profunda; en tanto que, una disminución origina una mordida abierta (figura 10) (2).



**Figura 10.** Plano vertical o sobrepase incisivo en dentición decidua.

## 1.7. Características funcionales de la dentición decidua

Los dientes temporales son los encargados de llevar a cabo la función de masticación durante la niñez, convirtiendo el alimento en fracciones minúsculas, de tal manera que se puedan digerir y asimilar, siendo este proceso esencial en este periodo para el desarrollo y crecimiento (2).

Las piezas deciduas tienen un papel esencial para el desarrollo de la dentición permanente, ya que se van a encargar de generar y mantener los espacios adecuados para el recambio dental (2). Estas piezas deciduas son indispensables, ya que mediante la masticación estimulan el crecimiento maxilar y mandibular en sentido sagital, transversal y vertical (2,5). No hay que dejar de lado la importancia que tienen las piezas dentales en la estética del niño, sobre todo las piezas del sector anterior (2). Cuando se producen pérdidas prematuras de la dentición temporal, especialmente los dientes anteriores puede tenerse una alteración en la fonación, ya que se volverá compleja la pronunciación de los sonidos de las letras F, V, S y Z, y esto podría afectar la fonación en toda la vida del niño. La pérdida prematura de las piezas posteriores pueden causar disminución de espacio, alteraciones en las erupciones dentarias y problemas durante la masticación (9).

## 1.8. Exfoliación

Es el proceso en el cual se produce la rizólisis del diente temporal; por ende, ya no se sostienen dentro del alveolo. Este fenómeno puede ser causado por el proceso de erupción del germen de las piezas permanentes o por la presencia de focos infecciosos. El proceso de exfoliación dental se produce entre los 5 y 14 años donde el paciente empieza a sufrir cambios de la dentición decidua y la erupción de los permanentes, etapa en la que se producen cambios importantes tanto morfológicos como funcionales en todo el organismo (2,7).

El tiempo para el proceso de la rizólisis es diferente en cada pieza dental; es así como, el incisivo central inicia con este proceso a los 4 años y exfolia aproximadamente a los 6 años, seguido por el incisivo lateral a los 5 años con su consecuente exfoliación entre los 7-8 años, el primer molar deciduo inicia la rizólisis a los 7 años y exfolia entre los 9-11 años, el segundo molar deciduo empieza su rizólisis a los 8 años, finalmente lo hace el



canino inferior a los 9 años, tanto el segundo molar deciduo como el canino superior exfolian alrededor de los 10-12 años (2). Es importante mencionar que tanto la cronología de la erupción como la de exfoliación no son exactas ya que pueden variar dependiendo de algunos factores como genética, sexo, desarrollo óseo, entre otras (6,13).

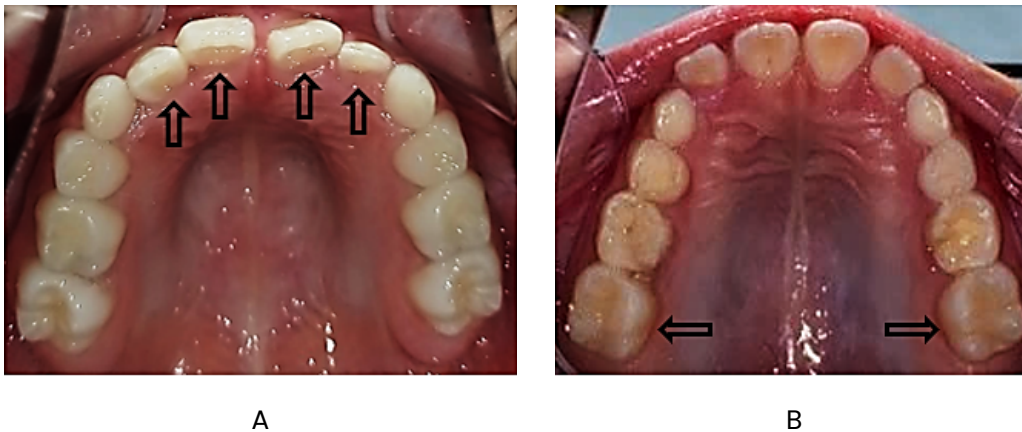
## 2. Dentición mixta

La erupción de las piezas dentarias es esencial, dado que está implicada en la salud sistémica, en el correcto desarrollo y crecimiento del complejo maxilofacial (7). El periodo dental en el cual se exfolian secuencialmente las piezas temporales y erupcionan consecuentemente las piezas permanentes, se conoce como "dentición mixta" (3). En ella se producen varios cambios fundamentales en el establecimiento de una oclusión funcional (7). Este periodo inicia alrededor de los 6 a 7 años, etapa en la que erupcionan los primeros molares permanentes o el incisivo central mandibular permanente, y finaliza al exfoliar la última pieza dental decidua, los caninos o molares deciduos (4), aproximadamente a los 11-12 años de edad (3).

La etapa de dentición mixta consta de tres periodos: primer periodo transicional o dentición mixta de primera fase conocida también como dentición mixta inicial o temprana. El segundo periodo es intertransicional o etapa transicional, de reposo o periodo silente. El tercer periodo corresponde a la dentición mixta segunda fase o mixta final (3,7). En cada una de estas etapas van a ocurrir fenómenos distintos e importantes para el desarrollo de la oclusión (3,7).

### 2.1. Primer periodo transicional, dentición mixta primera fase, inicial o temprana

La dentición mixta primera fase dura aproximadamente 2 años; es decir, desde los 6 hasta los 9 años momento en el que el incisivo lateral superior erupciona (7,14). Esta etapa comprende la aparición en boca de los primeros molares permanentes (figura 11B) y el recambio del grupo incisivo deciduo maxilar y mandibular (figura 11A) por sus sucesores permanentes, por lo que coexisten, tanto dientes temporales como permanentes (3,7). Estas piezas permanentes pueden ser sucesionales, es decir, que ocuparan el lugar de un deciduo (grupo incisivo), también pueden ser accesionales, o sea, van a erupcionar atrás de los temporales (primer molar permanente) (1,3). Los primeros molares e incisivos centrales permanentes inferiores erupcionan prácticamente de manera simultánea o incluso puede anteceder al molar (3,15).



**Figura 11.** Dentición mixta primera fase: A Incisivos permanentes, B Primeros molares permanentes.

Este periodo es de suma importancia para el desarrollo de una oclusión fisiológica; puesto que, producirá cambios relevantes en la oclusión, pues al erupcionar el primer molar permanente la relación molar cambia en comparación a la que se presenta en la dentición decidua y con la erupción del grupo incisivo superior e inferior permanente se establecerá el resalte y sobrepase de la dentición permanente, que son primordiales para una oclusión funcional (7).

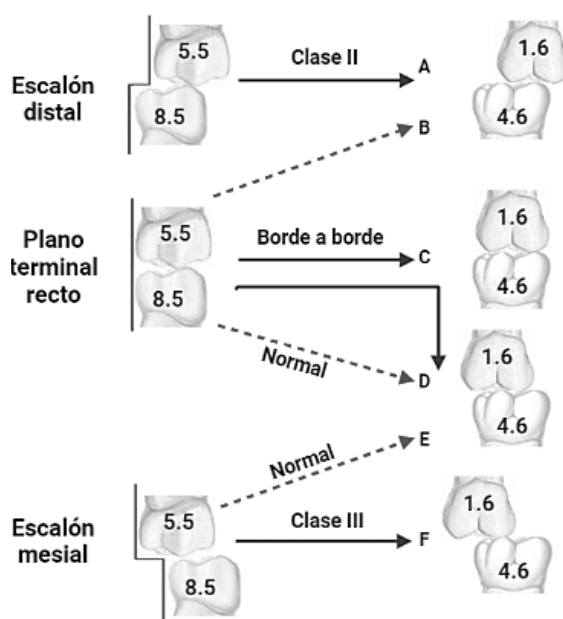
## 2.2. Establecimiento de la relación molar

La determinación de la relación molar de Angle se da cuando el individuo presenta en boca los primeros molares permanentes. Sin embargo, la presencia de espaciamiento puede establecer la relación molar a través de la migración mesial y esta puede ser temprana o precoz y tardía (3):

- *Migración mesial temprana o precoz:* se produce cuando en la dentición mixta inicial se ocupan los espacios primates; de tal manera que, al erupcionar el primer molar permanente se produce un desplazamiento mesial de los molares temporales, de atrás hacia adelante, aprovechando estos espacios (1,3).
- *Migración mesial tardía:* se origina en la dentición mixta segunda fase, al contrario del anterior, no se produce una migración de las piezas deciduas; por ende, la relación del primer molar permanente se mantiene cúspide a cúspide, hasta la exfoliación del segundo molar temporal (3); en este momento, el primer molar permanente se desplaza hacia mesial aprovechando el espacio dejado por el segundo molar temporal (1,3).

Según un estudio realizado por Bishara en niños de 5 a 13 años, cuando los primeros molares deciduos presentan un escalón distal, en la dentición permanente se desarrolla una relación molar clase II (2,3). En pacientes que presentan un escalón mesial de un 1 milímetro, se observa que predomina en la mayoría de los casos clase I molar (76 %); clase II molar (23 %) y clase III molar (1 %); si se presentaba un escalón mesial  $\geq 2$  milímetros, la mayor parte desarrolla clase I molar (68 %), seguido por la clase III molar (19 %) y en un menor porcentaje clase II molar (13 %). En los sujetos en los que se observó un plano terminal recto, la mayoría desarrolla clase I o clase II, en un 56 % y un 44 % respec-

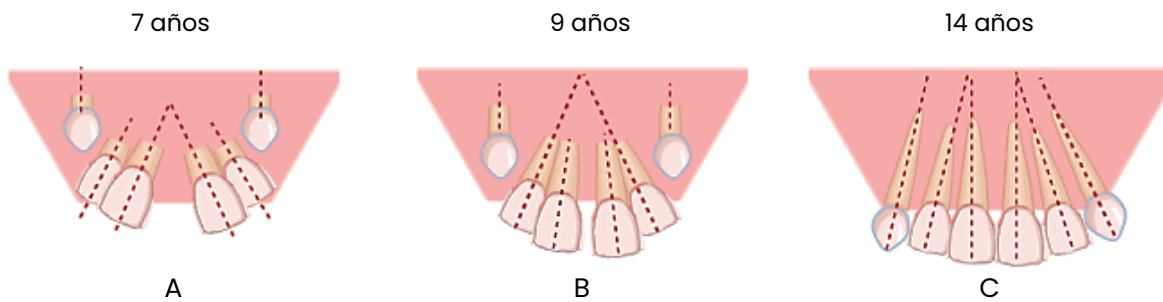
tivamente. En cada uno de los casos es fundamental que se hagan controles periódicos, con el objetivo de llevar a cabo un diagnóstico temprano y que se instaure la terapia adecuada a corta edad (3). Es más probable que un plano terminal recto o un escalón mesial desarrollen una clase I molar (figura 12) (1).



**Figura 12.** Establecimiento de la relación molar: A) Escalón distal. B) Plano terminal recto. C) Escalón mesial (2).

## 2.3. Etapa del patito feo

Se produce durante la dentición mixta primera fase. Se denomina así debido a que los incisivos presentan una disposición inusual, no obstante, es normal en esta etapa de la dentición mixta. Antes de la erupción de los caninos permanentes, los dientes anterosuperiores permanentes están alineados de tal manera que el eje axial de las piezas diverge de manera excesiva en sentido ápico-coronal, la raíz de los incisivos laterales está muy cerca de la cripta del canino permanente, se observa una sobremordida y un diastema entre los incisivos centrales (2,11). Este espacio tiene un diámetro aproximado de 1 a 3 mm, este disminuye de forma espontánea al erupcionar los incisivos laterales y se cierra completamente al erupcionar los caninos (figura 13) (3,4,14). Es importante para el profesional conocer que este diastema se presenta en el 92 % de los individuos, en cuanto al cierre del mismo, sucede en el 36 % de los casos al erupcionar los incisivos laterales, en el 31 % al erupcionar los caninos, en el 5 % cuando erupciona el segundo molar, en el 8 % se produce apiñamiento y puede persistir en el 20 % (3).



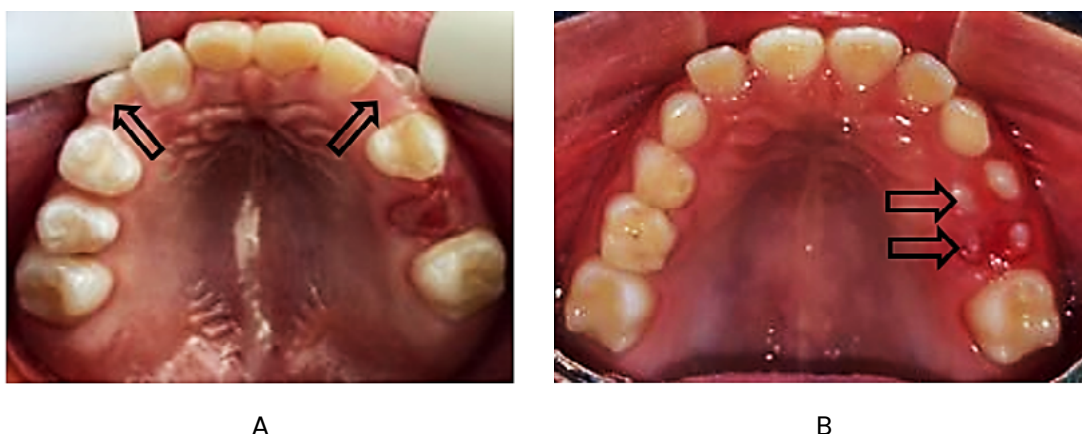
**Figura 13.** Etapa del “patito feo”: A) Divergencia apicocoronar excesiva y diastema interincisal. B) Conforme erupcionan los caninos se cierra el espacio interincisal y existe una menor divergencia de los incisivos. C) Alineación normal de piezas anterosuperiores (2).

## 2.4. Periodo intertransicional, etapa transicional, de reposo o periodo silente

Esta es una etapa inactiva, que se origina en el momento en que los primeros molares permanentes y los incisivos inician su oclusión, dura alrededor de 1 a 2 años. Durante este periodo no erupciona ninguna pieza dental (3), sin embargo, se produce una gran actividad de resorción radicular de las piezas deciduas, se forman y calcifican las piezas permanentes (3,4). En esta etapa el individuo presenta 12 piezas dentales deciduas que incluyen canino, primer y segundo molar; en cuanto a la dentición permanente este presenta los primeros molares y el grupo de los incisivos (3).

## 2.5. Segundo periodo transicional o dentición mixta segunda fase

Este periodo se presenta a partir de los 9 hasta los 13 años, aproximadamente (7). Inicia el recambio del sector posterior, es decir, exfolian los caninos, primeros y segundos molares temporales con la consecuente erupción de los caninos permanentes, primer y segundo premolar (figura 14) (3,7).

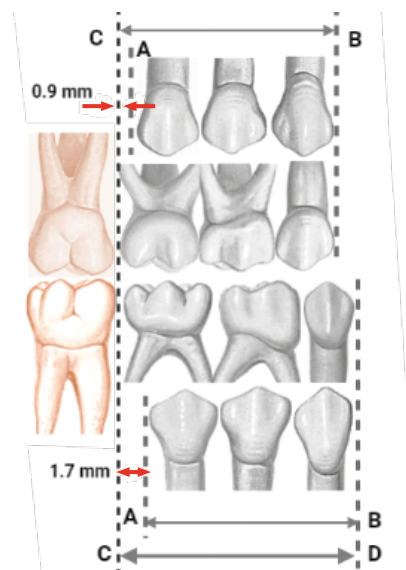


**Figura 14.** Dentición mixta segunda fase: A) Caninos permanentes. B) Primer y segundo premolar.

En esta etapa es importante mencionar a la “zona de sostén de Korkhaus”, también denominada espacio libre de Nance, *leeway space*, espacio de deriva o espacio E. Está conformada por el canino, el primer y segundo molar deciduos, cumple un papel importante para el mantenimiento de la dimensión vertical, así como para el engranaje y la oclusión (3).

El espacio libre de Nance hace referencia a la diferencia de tamaño en las coronas, entre el ancho mesio-distal de las piezas temporales (canino, primer y segundo molar) con sus sucesores permanentes (caninos, primeros y segundos premolares). En la arcada superior, este espacio es de 1,8 mm sumando ambas hemiarcadas, es decir, cada una tiene un espacio de 0,9 mm. En el arco mandibular es de 3,4 mm, es decir, 1,7 mm por hemiarcada (figura 15) (3,4).

Esta diferencia mayor en la arcada inferior se denomina “espacio reservado” y determina un mayor desplazamiento mesial de los primeros molares en la arcada mandibular. Además, el ancho mesio-distal de los molares temporales mandibulares es superior al de los maxilares. La pérdida prematura o las caries interproximales hace que el espacio libre de Nance sea deficiente y muy probable que se produzca apiñamiento dental. El diámetro de este espacio va a depender de la secuencia de erupción de los segundos molares temporales por sus sucesores, la intercuspidad molar y de la posición de los segundos premolares (3).



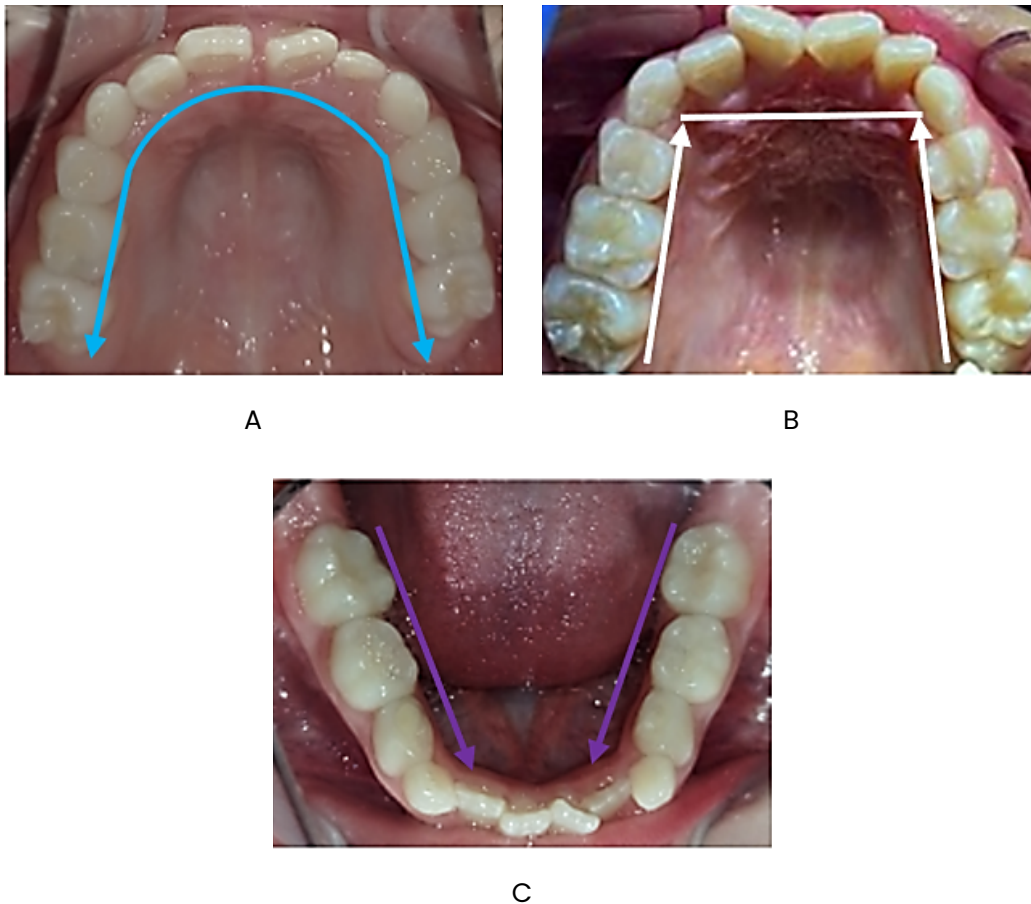
**Figura 15.** Espacio libre de Nance–leeway space–espacio de deriva–zona de sostén de Korkhaus–espacio E (2).

## 2.6. Cambios en el arco dental

Cada arco dental crece sagital, transversal y verticalmente (7). La dimensión de la arcada incluye: longitud, ancho intercanino e intermolar, resalte y sobrepase (16). Estas dimensiones sufren cambios, pues el arco dental es dinámico y se modifica continuamente durante el crecimiento y desarrollo. Este fenómeno disminuye en la edad adulta

(17). Durante esta etapa la forma de la arcada y por ende de la oclusión cambia progresivamente; puesto que, los dientes se mueven y el hueso alveolar crece (16,17).

Para determinar la forma de los arcos dentales, estos han sido clasificados como triangulares, cuadrados y ovoides (18,19). En el primero se da una disminución progresiva en el tamaño de posterior a anterior (figura 16A); en el segundo, en el sector anterior se observa un ángulo recto a nivel de los caninos, en tanto que los sectores posteriores son paralelos (figura 16B); en el tercero, el sector anterior dibuja una forma elíptica y los sectores posteriores divergen (figura 16C). La forma final de la arcada se da por la configuración del hueso de soporte, la emergencia de las piezas dentales, la musculatura orofacial y la fuerza funcional intraoral (19).



**Figura 16.** Forma de los arcos: A) Triangular. B) Cuadrado. C) Ovoide.

## 2.7. Ancho del arco

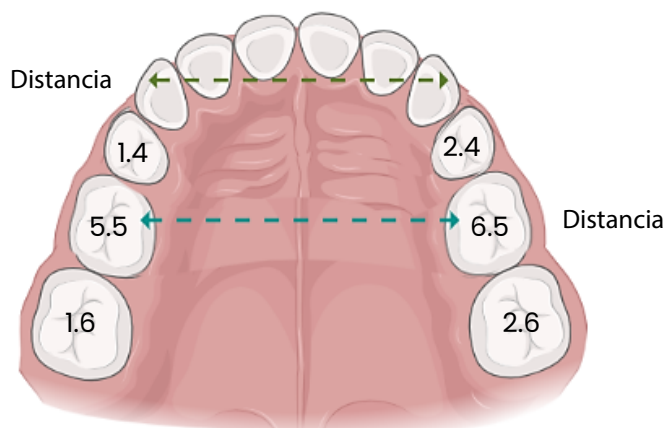
El ancho del arco en la dentición mixta se determina al medir la distancia intercanina de caninos deciduos e intermolar (segundo molar deciduo) (16,19), según la primera regla de Bogue, la distancia intermolar debe ser mínimo 30 mm (2).

La distancia intercanina se mide desde el centro de la cúspide del canino de un lado hasta el centro de la cúspide del canino del lado opuesto; en tanto que, la distancia intermolar se mide desde la cúspide mesiopalatina del molar de un lado hasta la cúspide

pide mesiopalatina del molar del lado opuesto (figura 17). La distancia intercanina incrementa en ambos maxilares, en el superior como consecuencia de la emergencia del grupo incisivo permanente y en la mandíbula porque los caninos están inclinados hacia vestibular (19,20). Tanto la distancia intercanina como la intermolar incrementan de forma significativa entre los 3-13 años en ambos maxilares (18,21), una vez que erupcionan todas las piezas permanentes ambos anchos disminuyen (18). La distancia intercanina en la arcada superior aumenta más en el periodo de dentición temporal hasta el primer periodo transicional; en tanto que, en la arcada inferior el aumento es semejante en todos los periodos (21).

En un estudio realizado en Cartagena-Colombia (20) mencionan que la distancia intercanina en el maxilar entre los 7-9 años mide 28,3 mm en las mujeres y de 27,8 mm en los hombres; en la mandíbula, esta medida fue de 26,7 mm en mujeres y 26,1 mm en varones. En cuanto a la distancia intermolar, en el maxilar esta medida fue de 41,9 mm en mujeres y 42,3 mm en varones; en tanto que, en la mandíbula fue de 41,4 mm y de 41,5 mm (20). En otra investigación llevada a cabo en Matanzas-Cuba los autores describen que la distancia intercanina en el maxilar a los 3 años fue de 27,41 mm en mujeres y de 28,14 mm en varones, a los 6 años era de 29,56 mm y de 31,56 mm, a los 9 años fue de 31,62 mm y de 31,71 mm y a los 12 años 32,29 mm y 33,76 mm. En la mandíbula observaron las siguientes medidas a los 3 años 23,07 mm en las niñas y 23,34 mm en los niños, a los 6 años 24,07 mm y 25,45 mm, a los 9 años 25,67 mm y 25,56 mm y a los 12 años 25,64 mm y 26,33 mm respectivamente (21).

El riesgo de que se produzca apiñamiento es mayor en los niños cuya distancia intercanina presenta valores menores a 26 mm; en tanto que, en los que presentan una mayor distancia el riesgo de apiñamiento es prácticamente nulo (22).



**Figura 17.** Distancia intercanina e intermolar.

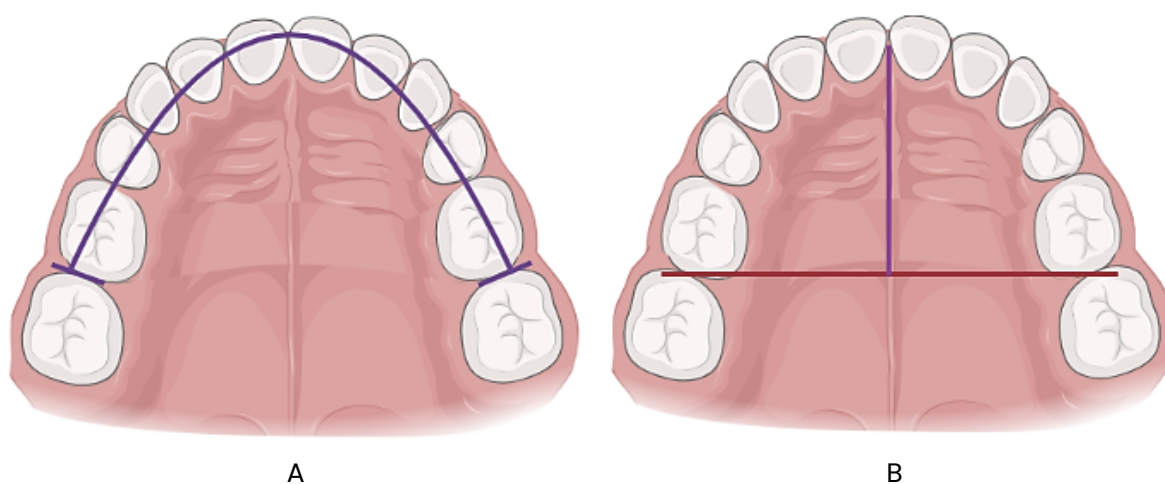
## 2.8. Perímetro y longitud del arco

El perímetro es la dimensión de mayor importancia, esta va cambiando acorde a la edad y sexo del individuo (16). Se mide desde la cara mesial del primer molar permanente siguiendo la forma de la arcada hasta la superficie mesial del primer molar permanente del lado opuesto (figura 18A) (2,12). Durante la dentición mixta primera fase el perímetro disminuye (2,8), esta disminución se produce en ambos maxilares; no obstante, es me-

nor en el maxilar que en la mandíbula, esto se debe a que los molares temporales de cada arcada presentan diferentes tamaños y la migración molar mesial es mayor en el maxilar inferior (12,23).

Es importante que no se confunda el perímetro del arco con la longitud; puesto que, la longitud hace referencia a la distancia que se mide en la línea media, desde el punto más vestibular del contacto entre los incisivos centrales hasta una tangente que toca las caras distales de los segundos molares deciduos (figura 18B) (2). Respecto a los cambios que se producen en la longitud de la arcada el mayor incremento se produce entre los dos primeros años de vida; en el maxilar inferior la longitud del arco aumenta hasta los 8 años y en el maxilar hasta los 13 años (22).

Es fundamental conocer, que la pérdida temprana de piezas temporales produce una disminución del perímetro del arco, lo cual desfavorece en el establecimiento de la oclusión (24).



**Figura 18.** Arcada superior: A) Perímetro del arco. B) Longitud del arco.

### 3. Dentición permanente

La dentición permanente consta de un total de 32 dientes, 8 incisivos cuatro en cada cuadrante, 4 caninos uno por cuadrante, 8 premolares dos en cada cuadrante y 12 molares tres en cada cuadrante. Según su morfología las piezas permanentes se agrupan en incisivos centrales y laterales, caninos, primer y segundo premolar y primero, segundo y tercer molar (8). Los dientes permanentes son más grandes en todas las dimensiones en comparación con las piezas deciduas, su coloración es blanca amarillenta con tonalidades marrones o grises (2,8) el esmalte dental presenta menor brillo y es menos liso que el de la decidua, emergen en la cavidad aproximadamente a los 6 años. Dependiendo de la función que cumpla cada uno de los dientes y de su posición en la arcada, cada grupo dental presenta una forma diferente (8). Además, esta depende de la forma del arco y el tipo facial. Las piezas permanentes presentan inclinaciones axiales en comparación con las deciduas (2).

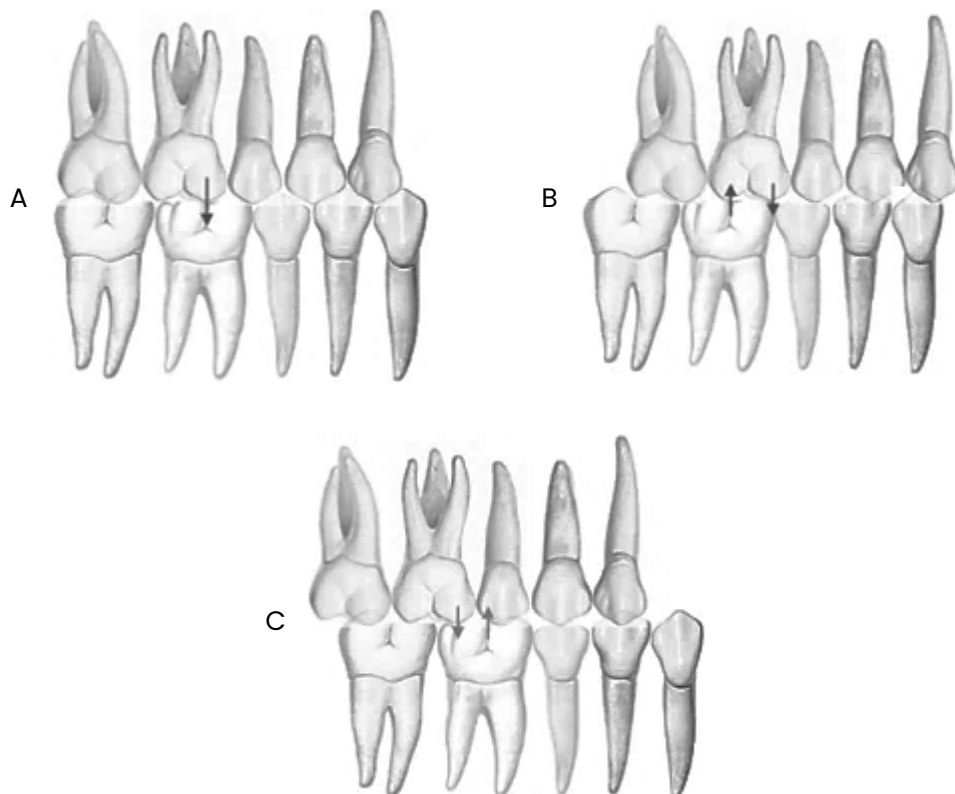


### 3.1. Relación molar

Esta hace referencia a la relación que guardan las caras vestibulares de los primeros molares permanentes en el plano sagital (3). Existen diferentes clasificaciones; no obstante, la más utilizada es la clasificación de Edward Angle, misma que tomamos primeros molares permanentes (13,8).

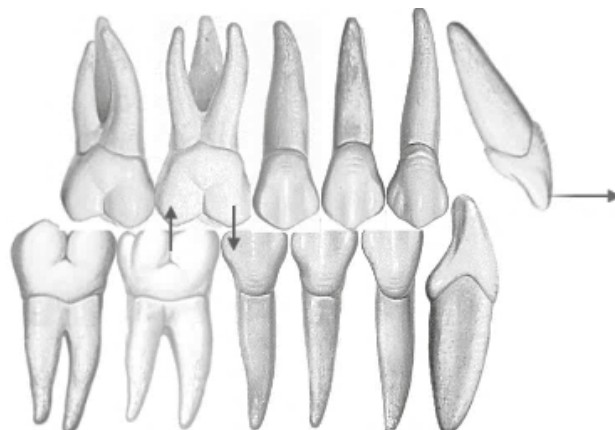
Para establecer la relación molar, Angle se basó en la relación entre la cúspide mesio-vestibular del primer molar superior permanente y el surco mesio-vestibular del primer molar inferior en sentido anteroposterior; de esta manera, se establecieron tres tipos de relación (1,8).

- *Relación molar clase I:* en esta, la cúspide mesio-vestibular del primer molar superior ocluye en el surco mesio-vestibular del primer molar inferior permanente (figura 19A) (3,4).
- *Relación molar clase II:* el surco mesio-vestibular del primer molar inferior se desplaza hacia distal con relación a la cúspide mesio-vestibular del primer molar maxilar (3,4); es decir, se produce una relación distal o detrás del posicionamiento normal (figura 19B) (8,14).
- *Relación molar clase III:* el surco mesio-vestibular del primer molar inferior se desplaza hacia mesial en relación con la cúspide mesio-vestibular del primer molar maxilar (3,4). Por lo tanto, se produce una relación mesial o por delante del posicionamiento normal (figura 19C) (8,14).



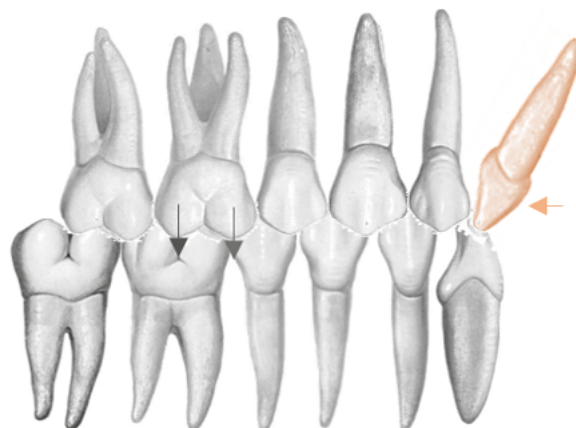
**Figura 19.** Relación molar: A) Clase I. B) Clase II. C) Clase III.

La relación molar de clase II clínicamente presenta dos divisiones, las cuales dependen del posicionamiento de los incisivos (3,14). En la clase II división 1 se presenta una proinclinación del grupo incisivo maxilar; por ende, el resalte aumenta (3,8). En esta división el arco generalmente presenta forma triangular ya que el área premolar y canina es estrecha (figura 20) (14,23).



**Figura 20.** Clase II división 1.

La clase II división 2 es evidente cuando se observa una retroinclinación de los incisivos centrales superiores y una inclinación vestibular de los incisivos laterales. En esta el resalte disminuye y el sobrepase incrementa (3,8,14). En esta clase podrían establecerse varios patrones tales como: incisivos centrales palatinizados y caninos dirigidos hacia mesial y vestibular; incisivos centrales palatinizados, laterales en vestibuloversión y caninos alineados al resto del arco y otra variación como el grupo incisivo y caninos palatinizados en linguoversión (figura 21) (3).



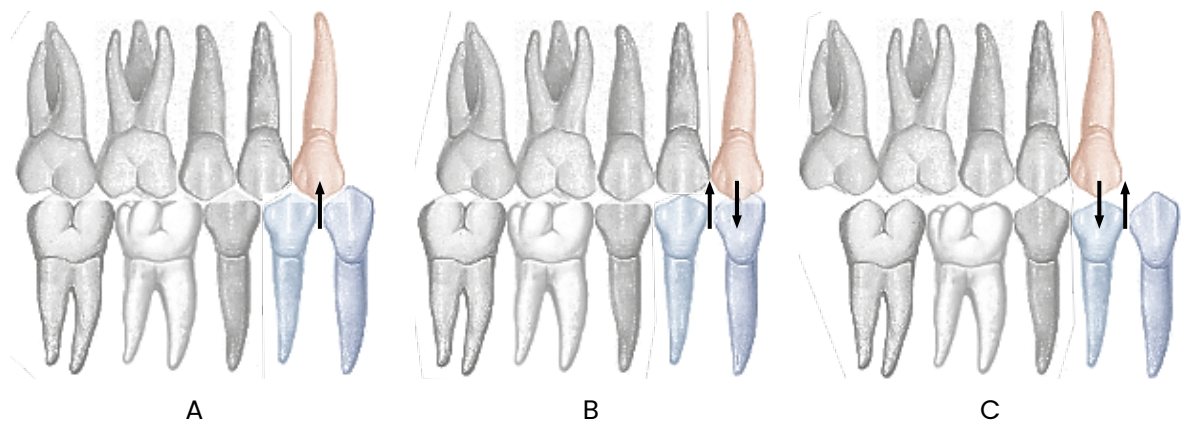
**Figura 21.** Clase II subdivisión 2: incisivo lateral vestibuloversión e incisivo central retroinclinado.

Es importante diferenciar el tipo de relación en cada lado de la arcada; ya que, es posible que en un lado se presente una relación clase I y en el lado opuesto una de clase II o III; por lo que, es necesario realizar el diagnóstico de cada lado para poder establecer si la alteración se presenta ya sea en el lado derecho, izquierdo o ambos (3,8).

## 3.2. Relación canina

En cuanto a los caninos, se pueden establecer tres tipos de relaciones neutroclusión, distoclusión y mesioclusión (4).

- Neutroclusión: la cúspide del canino maxilar ocluye entre el primer premolar y canino mandibular (figura 22A) (4,14).
- Distoclusión: se establece cuando la tronera entre canino y primer premolar inferior se desplaza hacia distal en relación con la cúspide del canino superior (figura 22B) (4,8).
- Mesioclusión: la tronera entre el canino y primer premolar inferior se desplaza hacia mesial en relación con la cúspide del canino superior (figura 22C) (4,8).



**Figura 22.** Relación canina: A) Neutroclusión. B) Distoclusión. C) Mesioclusión.

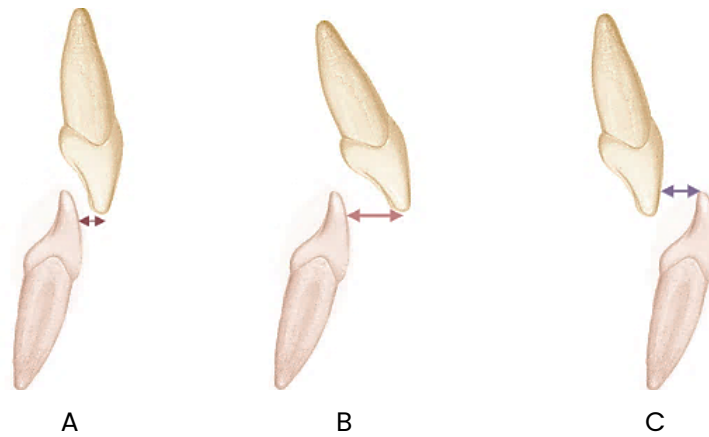
## 3.3. Forma de los arcos

La erupción de las piezas dentales superiores e inferiores determina la forma de la arcada conjuntamente con el hueso basal, esta se considera observando los modelos de estudio desde la superficie oclusal. En la dentición permanente la forma de la arcada puede ser cuadrada, triangular y ovoide, cada pieza dental contacta con las piezas adyacentes por los que no deben existir diastemas (2). Cuando se producen variaciones dentro de los límites normales, la oclusión no se verá afectada; a menos que, las variaciones se produzcan únicamente en uno de los dos arcos (12). En el plano sagital, las piezas dentales mandibulares del sector anterior presentan una inclinación hacia mesial y las piezas del sector posterior están dispuestas verticalmente; en tanto que, en el maxilar superior las piezas del sector anterior se inclinan a mesial al igual que los molares. Visto desde el frente, los dientes posteriores en la arcada superior se inclinan hacia vestibular y los de la arcada inferior hacia lingual (8).

## 3.4. Resalte y sobrepase incisivo

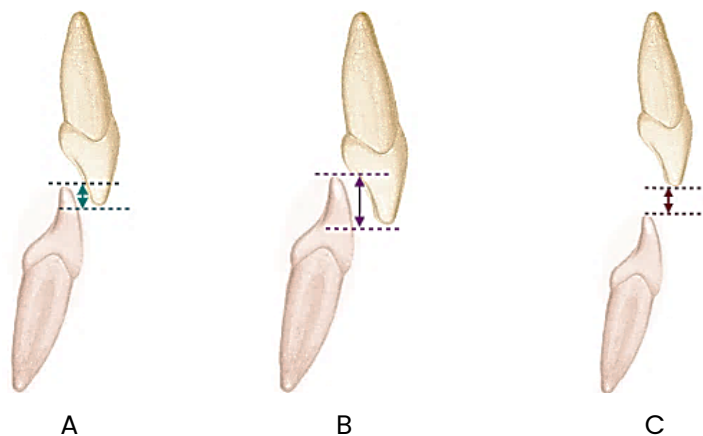
Los incisivos superiores, ocluyen por delante de los inferiores; puesto que, el arco maxilar es mayor que el inferior, esta relación se conoce como resalte (12). Se mide de igual manera que en la dentición temporal (4,11). Dependiendo del tamaño del resalte se in-

crementa la duración de los contactos oclusales en el movimiento protrusivo y lateral durante el corte y la masticación del alimento (12). La relación normal es  $2,5 \text{ mm} \pm 0,5 \text{ mm}$ ; en dónde, el incisivo superior se encuentra ligeramente por delante del incisivo inferior; no obstante, el resalte puede verse aumentado y en el caso de tener una relación inversa, es decir, los incisivos mandibulares se encuentran por delante de los maxilares los valores serán negativos (figura 23) (2,14).



**Figura 23.** Resalte: A) Resalte normal. B) Resalte aumentado. C) Resalte disminuido.

El sobrepase, se refiere a la relación vertical de los arcos en el sector anterior, se mide a partir del borde incisal del incisivo maxilar hasta el borde incisal del incisivo mandibular. Los dientes del maxilar deben cubrir 1/3 incisal de los inferiores. Se considera normal un valor de 2 a 3 mm, cuando supera estos valores se dice que el sobrepase está aumentado lo que genera una sobremordida y si es menor estará disminuido generando una mordida abierta (4). Tanto el resalte como el sobrepase son importantes para las funciones de masticación, movimiento de los maxilares, fonética y estética. Estos dos, deben ser adecuados para que se produzca el movimiento funcional de la arcada sin interferencias (figura 24) (12).

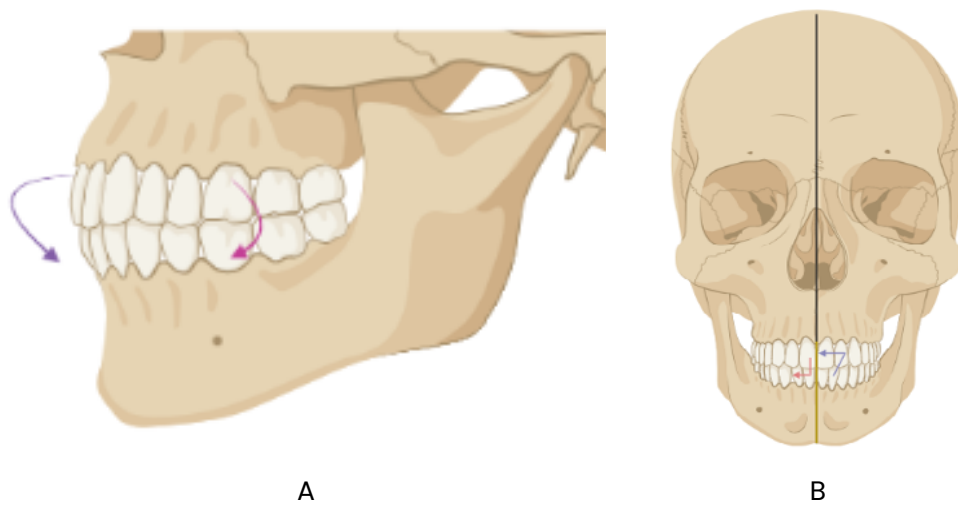


**Figura 24.** Sobrepase: A) Sobrepase normal. B) Sobrepase aumentado. C) Sobrepase disminuido.

### 3.5. Relación transversal

Las piezas dentales de la arcada superior deben ocluir con sus antagonistas inferiores y el adyacente en dirección distal a excepción de los terceros molares; por ejemplo, el incisivo central superior se relaciona con el incisivo central inferior y el incisivo lateral inferior. En cuanto a la arcada inferior, cada pieza ocluye con su antagonista superior y el adyacente en dirección mesial a excepción del incisivo central inferior; por ejemplo, el incisivo lateral inferior se relaciona con el incisivo lateral y el central superior (figura 25B) (2).

Las piezas dentales del sector posterior deben ocluir por vestibular de los inferiores, las piezas dentales superiores sobrepasan en una cúspide a las piezas dentales inferiores, existe una relación de la cúspide palatina de los superiores con el surco funcional de los inferiores (figura 25A) (4). La línea media dental superior e inferior deben coincidir entre ellas y con la línea media del rostro (figura 25B) (2,8).



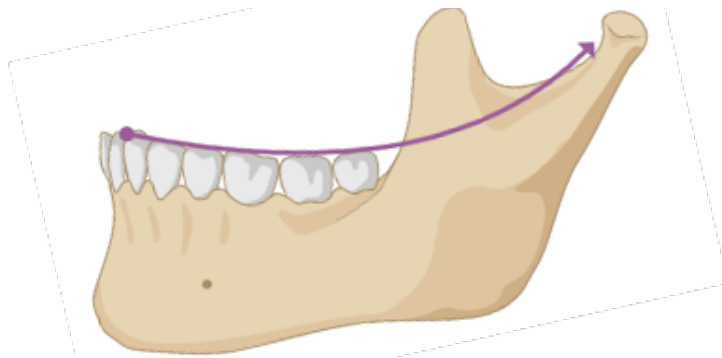
**Figura 25.** Relación transversal de la oclusión: A) Los dientes superiores ocluyen por delante de los inferiores. B) Coincidencia de líneas medias, oclusión adecuada de los dientes superiores (antagonista y adyacente distal) e inferiores (antagonista y adyacente mesial).

### 3.6. Curva de Spee

La curva de Spee inicia su establecimiento aproximadamente a los 9-10 años al emerger el primer premolar y se completa a los 12 años periodo en el que erupcionan los segundos molares permanentes (25).

En una vista frontal del arco inferior, se observa que los bordes incisales y las cúspides de las piezas dentales no siguen una disposición recta; sino que, es curva. La alineación curva que forman los dientes mandibulares se conoce como curva de compensación o curva de Spee (8,12). Es la curva oclusal imaginaria en sentido sagital del arco mandibular, tomado en cuenta desde la cúspide del canino, continúa con las cúspides vestibulares de las piezas posteriores hasta el centro del cóndilo mandibular (figura 26) (2,25,26). La medición de la curva de Spee se realiza desde los más profundo de la curvatura definida por las cúspides vestibulares de las piezas posteriores, hasta el plano definido por la cúspide distovestibular del segundo molar mandibular al borde del incisivo central

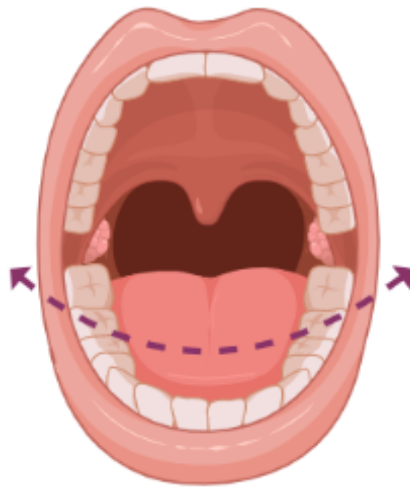
mandibular (26). Se puede presentar normal, acentuada, plana o invertida (4). La profundidad normal de esta curva es aproximadamente 1,5 mm, se considera un aumento ligero cuando mide 2 mm, moderada cuando es mayor o igual a 2 mm y menor o igual a 4 mm y severa cuando es mayor a 4 mm (25,26).



**Figura 26.** Curva de Spee.

### 3.7. Curva de Wilson

Esta curva se forma al unir las cúspides vestibulares y linguales de las piezas posteriores de ambos hemiarcos, desde una vista frontal (25,26), de esta manera se determina el balance oclusal en los movimientos de lateralidad (figura 27) (2).



**Figura 27.** Curva de Wilson.

### 3.8. Características funcionales de la dentición permanente

En cuanto a la masticación de los alimentos, las piezas dentales anteriores llevan a cabo la función de corte y las posteriores trituran los alimentos, los incisivos cumplen esta función en un 10 %, los premolares en un 40 %, estos inician la trituración y los molares en un 90 % que son los encargados de convertir el alimento en partes minúsculas para facilitar la deglución de este. Los dientes presentan también función estética y fonética, los inci-

sivos cumplen esta función en un 90 %, sobre todo en la pronunciación de las letras c, d, f, s, t, v, z, los premolares cumple esta función en un 40 % y los molares en un 10 % (2,8). Los músculos labiales, faciales, de la masticación y deglución y la lengua, intervienen en el desarrollo y crecimiento del maxilar, la mandíbula y la dentición, lo que pone en manifiesto que todas estas influyen en el funcionamiento del complejo dentomaxilofacial (2).

### 3.9. Calcificación

La superficie coronal del grupo incisivo permanente tarda de 4 a 5 años en calcificarse completamente, en las otras piezas dentales permanentes el tiempo aproximado es de 6 a 8 años con excepción de los terceros molares; por lo que, la etapa completa de calcificación persiste, alrededor de 10 años. Una vez que la pieza dental aparece en la cavidad oral, pasan 2 o 3 años para que finalice la formación apical. En la tabla 2 se indican las edades en las que inicia la calcificación de las piezas permanentes, la formación completa de la corona y de la raíz (3).

**Tabla 2.** Edad de calcificación de las piezas dentales permanentes (3).

Pieza dental	Inicio de calcificación	Calcificación coronaria completa	Calcificación radicular completa
Incisivo central superior	3 meses	4 años 6 meses	10 ½ años
Incisivo central inferior	3 meses	3 años 6 meses	9 ½ años
Incisivo lateral superior	11 meses	5 años y 6 meses	11 años
Incisivo lateral inferior	3 meses	4 años	10 años
Canino superior	4 meses	6 años	13 ½ años
Canino inferior	4 meses	5 ¾ años	12 ¾ años
Primer premolar superior	20 meses	7 años	13 ½ años
Primer premolar inferior	22 meses	6 ¾ años	13 ½ años
Segundo premolar superior	27 meses	7 ¾ años	14 ½ años
Segundo premolar inferior	28 meses	7 ½ años	15 años
Primer molar superior	32 semanas de vida intrauterina	4 ¼ años	10 ½ años
Primer molar inferior	32 semanas de vida intrauterina	3 ¾ años	10 ½ años
Segundo molar superior	27 meses	7 ¾ años	15 ¾ años
Segundo molar inferior	27 meses	7 ½ años	16 años
Tercer molar superior	8 años	14 años	22 años
Tercer molar inferior	9 años	14 años	22 años

### 3.10. Erupción y brote de las piezas dentales permanentes

La variabilidad en la erupción de las piezas dentales permanentes no permite establecer exactamente la edad a la que estas erupcionarán; sin embargo, es fundamental conocer la edad promedio para determinar si la erupción se adelanta o se retrasa notoriamente (tabla 3). Estas variaciones en la erupción se producen como consecuencia de factores genéticos y del medio ambiente (15,27). Existe una relación entre el desarrollo de la dentición, crecimiento en términos generales y la maduración ósea (13).

Mayoral estableció que las piezas permanentes emergen a las siguientes edades: el primer molar a los 6 años, los incisivos centrales maxilares y mandibulares a los 7 años, los laterales maxilares y mandibulares a los 8 años; en tanto que los caninos inferiores y los primeros premolares superiores a los 9 años, los caninos superiores y los primeros premolares inferiores a los 10 años, los segundos premolares a los 11 años (13,15), los segundos molares maxilares y mandibulares a los 12 años (28) y el tercer molar maxilar y mandibular entro los 18-30 años (1,24), determinó que la emergencia del canino maxilar puede producirse a los 11 años, luego de la erupción del segundo premolar a los 10 años (13).

Las piezas dentales en la arcada inferior erupcionan antes que las superiores, excepto el segundo premolar mandibular (2,15). Además, la emergencia dental, ocurre primero en las féminas, esto se asocia al factor hormonal; ya que, las mujeres maduran de forma más temprana que los hombres (13).

**Tabla 3.** Edad aproximada de erupción de las piezas dentales permanentes (2).

Pieza dental	Edad aproximada de erupción
Incisivo central superior	7 ½ años
Incisivo central inferior	6 ½ años
Incisivo lateral superior	8 ½ años
Incisivo lateral inferior	7 ½ años
Canino superior	11 ½ años
Canino inferior	10 ½ años
Primer premolar inferior	10 ½ años
Primer premolar superior	10 ½ años
Segundo premolar superior	11 años
Segundo premolar inferior	11 ½ años
Primer molar superior	6 ½ años
Primer molar inferior	6 años
Segundo molar superior	12 ½ años
Segundo molar inferior	12 años
Tercer molar superior e inferior	A partir de los 18 años



### 3.10.1. Primeros molares

Generalmente, la emergencia de esta pieza se produce antes que los incisivos centrales (1). Esta pieza empieza su desplazamiento hacia oclusal cuando se produce la resorción del borde anterior de la rama de la mandíbula. Emerge a la cavidad bucal alrededor de los 5-6 años, la guía de erupción está dada por la superficie distal del segundo molar temporal (1,3), erupciona primero el inferior, lo que evita que el primer molar maxilar se extruya excesivamente. La erupción de esta pieza dura de 8 a 12 semanas y media. Erupción de manera más temprana en individuos del sexo femenino (3,27).

A medida que se produce aposición de tejido óseo en la tuberosidad del maxilar, la arcada se hace más larga, lo que produce la rotación de los molares hacia mesial y que las coronas tomen una posición vertical respecto al plano de oclusión en el momento en que estas piezas emergen (1,3). Cuando el molar superior termina de erupcionar, estos presentan una inclinación mesial respecto al eje axial y vestibular en relación con el eje transversal (3). La probabilidad de que se produzca una erupción ectópica; es decir, que el diente no erupcione en su posición habitual, es superior en el maxilar superior que en el inferior (1,3).

### 3.10.2. Erupción del grupo incisivo

Los incisivos centrales mandibulares preceden a los superiores (3); mismos que, alcanzan el plano de oclusión antes que los primeros molares permanentes, su desarrollo se produce por detrás de la raíz del incisivo temporal (1); posteriormente, erupcionan los incisivos centrales maxilares. Los incisivos centrales maxilares inician su erupción por detrás de la superficie radicular en resorción de los incisivos temporales, para desplazarse hacia abajo y vestibular (3). Su erupción se produce posterior a la del grupo incisivo superior (1). Los incisivos laterales mandibulares erupcionan después de los centrales maxilares, en la posición palatina de sus predecesores. Los laterales superiores erupcionan cuando los centrales alcanzan la oclusión, su vía de erupción es distal, toman su ubicación definitiva con la exfoliación de los caninos temporales (1,3).

La lengua y los labios son los encargados de regular la posición y la inclinación que tomarán los incisivos en la relación interoclusal (1,3). El grupo incisivo tarda aproximadamente 3 años en erupcionar; dado que, desde que un incisivo inicia su erupción, se demora 1 año para llegar a oclusión. Su ubicación y punto de erupción dependerán de la configuración intraalveolar y del espacio disponible; así como, el factor funcional y medioambiental (3).

### 3.10.3. Erupción de caninos, primer premolar y segundo premolar

Para que se desarrolle una oclusión fisiológica los factores que intervienen son: el espacio del que se disponga en la arcada (1,3), factores del medio ambiente (3), sucesión favorable de erupción, relación molar normal en la que el espacio para los premolares haya disminuido mínimamente y una correlación vestibulolingual favorable del hueso alveolar (1).

El desarrollo del primer premolar se produce debajo del primer molar temporal que presenta divergencia en sus raíces, estos están ubicados más hacia oclusal que el canino permanente y segundo premolar. El primer premolar inferior presenta una vía de erupción directa al plano de oclusión lo que lo lleva a su ubicación definitiva en la arcada (3). Erupciona luego del canino inferior (1,3); ya que, si sucediera de manera contraria el primer premolar podría posicionarse vestibularmente; además, al erupcionar primero los caninos se mantiene el perímetro de la arcada y se evita la inclinación lingual incisiva (1). El primer premolar superior, erupciona luego del incisivo lateral maxilar, la vía de erupción es semejante a la del inferior; no obstante, hay algunos factores que establecen su ubicación, entre ella se encuentra la retención de los primeros molares, la transposición dental o ambas (3).

A diferencia de los primeros premolares, el desarrollo de los segundos se produce debajo de los segundos molares temporales. Los superiores erupcionan después de los primeros premolares y antes que los caninos maxilares; sin embargo, en algunas ocasiones podrían erupcionar después del canino (3). En el maxilar inferior erupciona primero el canino, seguido del primer premolar y por último el segundo premolar (1). Cuando se pierde un segundo molar deciduo alrededor del 4-5 años, se produce un retraso en la erupción del premolar; posterior a los 5 años el retraso se da gradualmente hasta los 8 años; si se pierde después de los 8, 9 y 10 años, sucede lo contrario; es decir, el premolar erupciona aceleradamente (3).

La erupción del canino inferior tiene lugar luego del incisivo lateral (1,3), de esta manera se evita que los incisivos se inclinen hacia lingual, manteniendo el perímetro de la arcada. La corona de estas piezas dentales se dirige hacia vestibular en relación con los incisivos laterales permanentes y se ubican en sentido linguodistal con relación a los caninos temporales. La erupción ocurre distal a la raíz del incisivo lateral y su erupción produce un aumento el espacio intercanino. Su erupción termina hacia vestibular y se inclina hacia mesial (3).

El canino superior erupciona después del segundo premolar. Al erupcionar se direccionan hacia la superficie distal de la raíz del incisivo lateral, presionando en esta; de tal manera que, se direcciona a mesial y su corona a distal (1,3).

#### 3.10.4. Erupción del segundo y tercer molar permanentes

Al reabsorberse el borde anterior de la rama, la corona del segundo molar permanente sufre una rotación hacia distal para erupcionar hacia el plano de oclusión, el primer molar permanente en su porción distal se constituye como guía de erupción de esta pieza dental, lo que origina una prolongación de la arcada dentaria hacia distal del primer molar permanente. Los segundos molares superiores erupcionan después de que los segundos molares inferiores emergen a la cavidad bucal (3).

Los terceros molares están ubicados en la parte más posterior del maxilar y la mandíbula. Erupcionan alrededor de los 15-25 años, pudiendo producirse en un mayor tiempo (2,3,13). Estos continúan su formación hasta el término de la adolescencia; es decir, posterior a la formación del premolar y el canino. La emergencia de esta pieza se produce como consecuencia de varios factores como, el crecimiento de la mandíbula, de la resorción del borde anterior de la rama ascendente en razón al reborde alveolar, el

desplazamiento hacia mesial de la dentición y el crecimiento anteroposterior característico del maxilar inferior. Cuando se presenta ausencia congénita de terceros molares el perímetro del arco se reduce significativamente. En estas piezas frecuentemente se produce agenesia, retención y retraso eruptivo (13).

### 3.11. Desarrollo filogenético

El desarrollo filogenético hace referencia a los cambios que suceden en las estructuras de una especie conforme pasa el tiempo. En la cavidad bucal el desarrollo filogenético y la evolución del sistema masticatorio instituyen la causa más común en cuanto a las alteraciones a nivel oral (2), esto debido a la diferencia entre el tamaño del maxilar superior e inferior, el tamaño y cantidad de piezas dentales (2,29), lo que dificulta su ubicación en el hueso basal de los maxilares. Esta diferencia puede producir alteraciones como leves rotaciones, inclusión de caninos maxilares, agenesias y alteraciones importantes como diastemas y apiñamiento (29).

Las alteraciones que se producen a nivel oral en el ser humano, en la actualidad, son consecuencia de la evolución del sistema masticatorio (2,30), mismo que con el pasar del tiempo ha cambiado, tanto en la forma como en la función de sus estructuras constituyentes (29). Estos cambios se producen debido a que la función masticatoria ha disminuido, pues la forma en la que se prepara la comida requiere de un menor esfuerzo en cuanto a la masticación (2,29). La reducción en el tamaño de los maxilares es más notoria en el inferior, este fenómeno es evidente ante la reducción paulatina del espacio retromolar entre el borde anterior de la rama mandibular y la superficie distal de los terceros molares (30,31). Esta reducción en la cavidad bucal afecta en mayor proporción al músculo y al tejido óseo y en menor medida a las piezas dentales. La potencia del músculo y sus inserciones en la línea media del cráneo han disminuido por el déficit del estímulo masticatorio (2). Tanto el maxilar como la mandíbula, en la actualidad, se han reducido, por lo que quedan pequeños para el tamaño de las piezas dentales que también va disminuyendo (2,30), aunque no lo hacen de manera tan notoria. Es importante mencionar que en cuanto a cantidad de piezas dentales esta sigue siendo similar al de los prehomínidos (2,29,30).

La masticación es fundamental para un desarrollo adecuado de los maxilares, el menor uso del sistema masticatorio produce alteraciones de distintos tipos e intensidad (2). La frecuente agenesia de terceros molares podría considerarse como el resultado de la evolución hacia una menor cantidad de piezas dentales, a consecuencia de la reducción de la función masticatoria (29,30).

Los mamíferos primitivos presentaban un total de 44 piezas dentales entre las que constaban: 6 incisivos, 2 canino, 8 premolares y 6 molares, es decir, 22 piezas en el arco superior y 22 en el inferior. El hombre moderno presenta un total de 32 dientes: 4 incisivos, 2 caninos, 4 premolares y 6 molares en cada arco dental; es decir 16 piezas en el arco superior e inferior (30).

En la actualidad, es muy frecuente que se produzca agenesia dental, esta alteración se produce con mayor frecuencia en los terceros molares, segundos premolares, e incisivos laterales. En un estudio realizado en Córdoba, Argentina, se encontró que la agenesia dental en personas entre 5 y 24 años fue del 22,7 %, siendo esta mayor que las

encontradas en poblaciones europeas caucásicas. Los dientes que estuvieron ausentes en mayor proporción fueron los terceros molares superiores e inferiores, seguidos por los primeros y segundos premolares maxilares y mandibulares, y los incisivos laterales mandibulares (30). Por la alta prevalencia de agenesia de terceros molares se ha establecido la teoría de "la reducción terminal dentaria", que estipula que el tercer molar desaparecerá en el ser humano como consecuencia de la reducción de la actividad masticatoria (29,30). De esta manera, en el hombre contemporáneo, la fórmula dental podría estar conformada por 28 dientes, en donde la fórmula antes mencionada constaría únicamente de dos molares en cada hemiarcada en lugar de tres (31).

Si se hace una proyección a futuro, dada la ausencia de terceros molares y la ausencia frecuente de los incisivos laterales y del segundo premolar, la fórmula dentaria podría llegar a estar representada por 20 piezas dentales que serían: 1 incisivo, 1 canino, 1 premolar y 2 molares en cada hemiarcada (31).

## Referencias bibliográficas

1. Moyers R, Burdi A. Desarrollo de la dentición y la oclusión. En: Manual de Ortodoncia. 4ª ed. Michigan: Editorial Médica Panamericana; 1992. p. 102-150.
2. Otaño R. Desarrollo de los dientes y la oclusión. En: Ortodoncia. 1ª ed. La Habana: ECIMED; 2014. p. 52-78.
3. Vélez N. Desarrollo de Oclusión. En: Manual de ortodoncia interceptiva: teoría y práctica. 1ª ed. Bogotá: Ediciones Universidad Cooperativa de Colombia; 2020. p. 32-68.
4. Serra I, Serra S, Serra A. Aspectos biológicos de la erupción dentaria. En: Diagnóstico y tratamiento en ortodoncia. 1ª ed. Barcelona: Elsevier; 2016. p. 53-74.
5. Vellini F. Desarrollo de la dentición. En: Ortodoncia, diagnóstico y planificación clínica. 1ª ed. Sao Paulo: Artes Médicas Ltda.; 2002. p. 58-71.
6. Concepción Obregón T, Sosa H, Matos A, Díaz C. Orden y cronología de brote en dentición permanente. Rev Cienc Med. 2013; 17(3): 112-22. Disponible en: <https://bit.ly/428pDmQ>
7. Alzate F, Serrano L, Cortes L, Torres E, Rodríguez M. Cronología y secuencia de erupción en el primer periodo transicional. Rev CES Odont. 2016; 29(1): 57-69. Disponible en: <https://bit.ly/3Hx9Y76>
8. Garza Riojas M. Clasificación de la Oclusión. En: Anatomía dental. 2ª ed. Nuevo León-México: Manual Moderno; 2009. p. 109-116.
9. García M, Álvarez I, Hernández N. Cronología y orden de brote de la dentición permanente. Acta Med Cent. 2016; 10(2): 59-61. Disponible en: <https://bit.ly/3HBQle5>
10. Alonso A, Albertini J, Bechelli A. Crecimiento, desarrollo y formación de la oclusión. En: Oclusión y diagnóstico en rehabilitación oral. 1ª ed. Buenos Aires-Argentina: Editorial Médica panamericana; 2003. p. 1-14.
11. Mack G. Desarrollo de la dentición. En: Ortodoncia principios y práctica. 1ª ed. México: El Manual Moderno; 2013. p. 17-26.
12. Major M Ash, Stanley J Nelson. Oclusión. En: Anatomía, fisiología y oclusión dental. 8ª ed. Madrid-España: Elsevier; 2004. p. 433-483.
13. Ayala Y, Carralero L, Leyva B. La erupción dentaria y sus factores influyentes. Correo Cient Med. 2018; 22(4): 681-94. Disponible en: <https://bit.ly/3HPsfwV>
14. Bondemark L. Clasificación de maloclusiones. En: Ortodoncia Esencial. 1ª ed. Reino Unido: John Wiley & Sons Ltd.; 2018. p. 21-33.
15. Montada Y, Ayala Y. Comportamiento de la cronología y el orden de brote de dientes permanentes. Policlínico Alcides Pino Bermúdez, Holguín, Cuba. Correo Cient Med. 2020; 24(4): 1125-41. Disponible en: <https://bit.ly/4b5HZZU>
16. Singh S, Saraf B, Indushekhar K, Sheoran N. Estimation of the intercanine width, intermolar width, arch length, and arch perimeter and its comparison in 12-17-year-old children of Faridabad. Int J Clin Pediatr Dent. 2021; 14(3): 369-75. doi: 10.5005/jp-journals-10005-1957
17. Slag M, Jezina MA, Lauc T, Rajić-Mestrović S, Miksić M. Longitudinal Dental Arch Changes in the Mixed Dentition. Angle Orthod. 2003; 73(5): 509-14. doi: 10.1043/0003-3219(2003)073
18. Nuñez S, Diaz C, Maldonado C, Jolay E, Ferreira M. Distancia intercanina e intermolar en dentición mixta y permanente. Mem Inst Investig Cienc. Salud. 2022; 20(2): 59-65. doi: 10.18004/mem.iics/1812-9528/2022.020.02.59

19. Vaillard E, Martínez V, Carrasco R, Lezama G. Propuesta de taxonomía para arcos en dentición mixta. *Oral*. 2013; 14(44): 970-4. Disponible en: <https://bit.ly/3StkZwv>
20. Balseca A, Lince F, Santos C, Porto M, Márquez J. Estandarización de medidas transversales en modelos de maxilares con normoclusión de un centro educativo de Cartagena. *Rev Col Inv Odont*. 2010; 1(2): 254-61. Disponible en: <https://bit.ly/3uLaDuD>
21. Alfonso Y, Alemán G, Martínez I. Distancia intercanina en niños con dentición temporal, mixta y permanente. *Rev Cubana Estomatol*. 2019; 56(3): 1-12. Disponible en: <https://bit.ly/3U7U2jr>
22. Aljabaa A, Alqahtani N, Aldrees A, Alkofide E, Al-Sehaibany F, Albarakati S. Changes in the mandibular dental arch during the late mixed dentition stage: Experimental study. *J Pak Med Assoc*. 2019; 69(1): 77-81. Disponible en: <https://bit.ly/48M6Yjg>
23. Stern S, Finke H, Strosinski M, Mueller-Hagedorn S, McNamara JA, Stahl F. Longitudinal changes in the dental arches and soft tissue profile of untreated subjects with normal occlusion. *J Orofac Orthop*. 2020; 81(3): 192-208. doi: 10.1007/s00056-020-00221-x
24. Heidari A, Mokhtari S, Hamrah M, Tavana Z, Heydarigojani M, Tavana N. Investigating the Factors Affecting the Need for Unilateral Space Maintainer for First Primary Molars in Late Mixed Dentition. *Biomed Res Int*. 2022; 2022: 1-8. doi: 10.1155/2022/7604144
25. Muiño E, González F, Gumiel M. Curva de Spee. Causas y tratamiento de su descompensación. *Rev Ateneo Argen Odontol*. 2017; 57(2): 47-55. Disponible en: <https://bit.ly/496mlCO>
26. Marín D, García E, Covarrubias M. Función de la curva de Spee en la oclusión dentaria: Un enfoque Ortodóncico. *Rev Tamé*. 2015; 3(9): 323-326. Disponible en: <https://bit.ly/3Ucaejz>
27. De la Tejera A, Peña I, Bravo G, Solano Y, Rodríguez A. Cronología y secuencia de erupción de los primeros molares permanentes. *Medisan*. 2017; 21(1): 12-18. Disponible en: <https://bit.ly/4b7qzvQ>
28. Adriano M, Caudillo T, Caudillo A. Edad de la erupción permanente en una población infantil de la ciudad de México. *Int J Odontostomat*. 2015; 9(2): 255-262. Disponible en: <https://bit.ly/3UcaizP>
29. García F, Araneda C. Agenesia del tercer molar en pacientes atendidos en la clínica odontológica de la Universidad de Antofagasta, Chile. *Int J Morphol*. 2009; 27(2): 393-402. Disponible en: <https://bit.ly/47LO6zJ>
30. Fariz V, Gosso C, Loyola P, Maldonado N, Zarate A. Estudio preliminar de agenesias dentales, en pacientes de Córdoba-Argentina. *Rev Fac Odont*. 2020; 30(1): 8-14. Disponible en: <https://bit.ly/3vGLUfo>
31. Mayoral J, Mayoral G, Mayoral P. Desarrollo de los dientes y de la oclusión. En: *Ortodoncia, principios fundamentales y práctica*. 6ª ed. Barcelona: Editorial Labor; 1990. p. 59-84.
32. Sierraalta Quiñones M, García López R, Hernández A, Navas Perozo R. Protocolo de Atención Odontológica integral para niños hasta los 5 años de edad. *Revista de Odontopediatría Latinoamericana*. 2021; 11(2). doi: 10.47990/alop.v11i2.329

# CAPÍTULO III

---

## Maloclusión

### Sinopsis

En el presente capítulo se describen los factores que influyen en el desarrollo de la maloclusión, estos pueden ser generales como los que se encuentran asociados a patologías hereditarias, consecuencia de malformaciones genéticas, congénitas o por enfermedades sistémicas; además, de otros factores importantes como traumatismos y la exposición a radiación sobre todo en menores de tres años. Cabe destacar que como toda patología, esto desencadena en alteraciones, las cuales se clasifican en: locales, como las relacionadas con la dentición, describiéndose las anomalías dentales de número, tamaño y forma; alteraciones que se encuentran vinculadas con el patrón de erupción y recambio de las piezas dentales, en las que se mencionan las causas que las producen; finalmente, alteraciones que perjudican directamente a las piezas permanentes, ya que pueden llegar a presentar alteraciones en la erupción, en su trayectoria como transposición dental, erupciones ectópicas o desplazamientos, estas patologías llegan a perjudicar a la cronología eruptiva, no obstante, existen otras causas como la presencia de quistes o barreras. Además, se describe la etiología, prevalencia, clasificación y características clínicas de las maloclusiones en los tres planos del espacio: sagital, transversal y vertical. La relevancia de la información proporcionada se basa en la importancia de establecer un diagnóstico conociendo todas las bases de la alteración, de esta forma, se conoce a la patología y, además se podrá establecer el diagnóstico correcto.





# 1. Etiopatogenia de la maloclusión

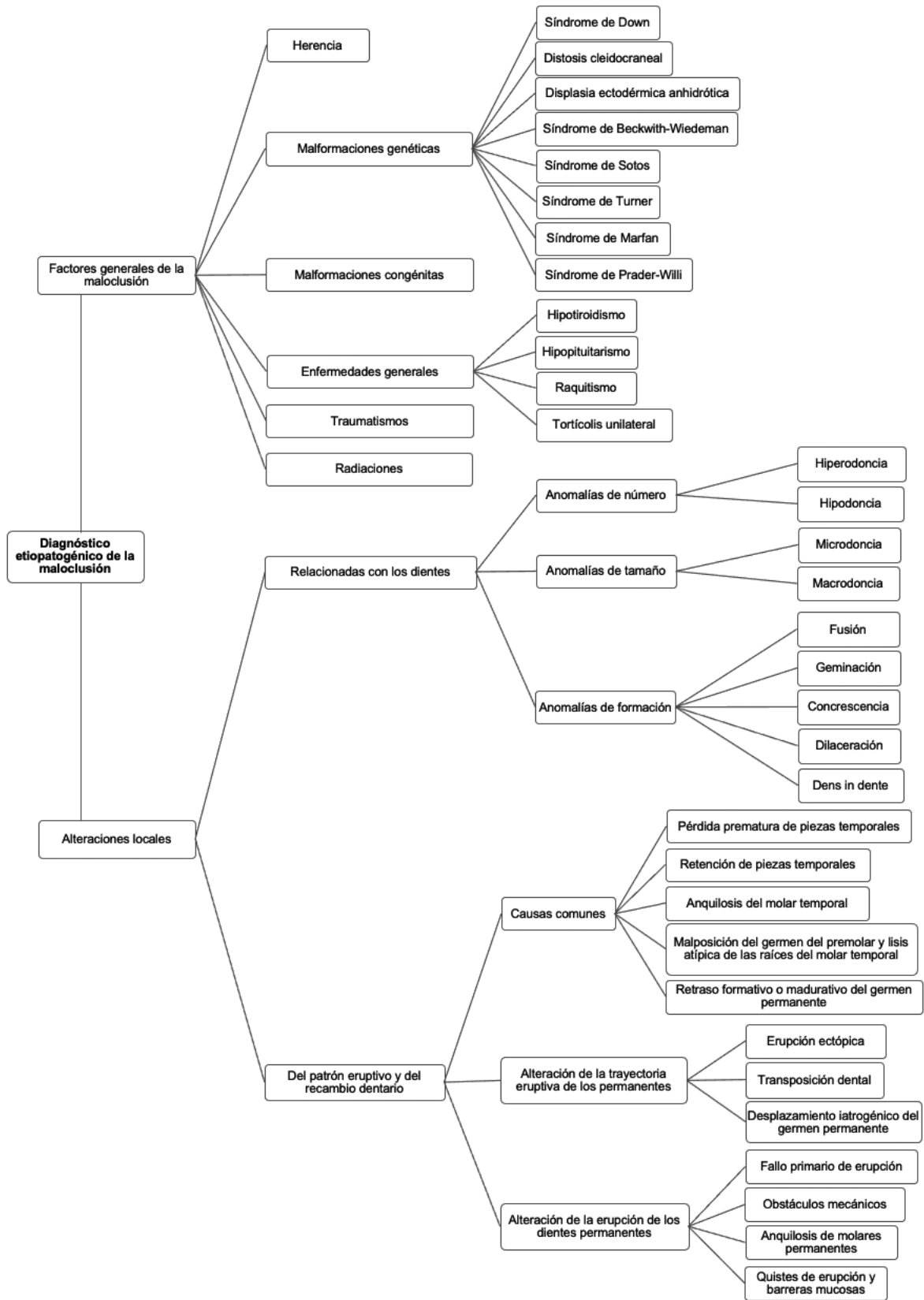
## 1.1. Factores generales de las maloclusiones

El término “maloclusión” hace referencia a las variaciones que se producen, tanto a nivel dental como a nivel óseo (1), ya sea cuando las estructuras se encuentran en reposo o cuando hay una interacción con las piezas adyacentes y antagonistas, lo que provoca que las relaciones oclusales sean inadecuadas (2,3). Su origen es multifactorial, no obstante, la herencia y la interacción con los componentes del medio ambiente o la coexistencia de estos dos, son los factores principales para que se produzca una maloclusión (4-6).

Las maloclusiones aparecen en la infancia y se agravan conforme aumenta la edad. Estas producen complicaciones al momento de hablar, masticar y deglutir, pudiendo llegar a generar cambios en la articulación temporomandibular y asimetrías faciales (1,2). Por eso es importante realizar un diagnóstico precoz para llevar a cabo un tratamiento acorde a la necesidad de cada paciente (3), disminuyendo así el riesgo de patologías como periodontitis y caries dental (4,6).

Según la Organización Mundial de la Salud (OMS), las maloclusiones se encuentran entre las tres enfermedades orales con mayor prevalencia en el mundo, sus cifras sugieren que de un 65 % a 89 % de la población padece de esta alteración. En América Latina se estima que este problema afecta a más del 80 % (2). Estudios realizados en la ciudad de Cuenca, en niños de 12 años en la parroquia Monay y El Sagrario, demostraron que la prevalencia de maloclusiones es alta con un 85 % y 95,7 %, respectivamente (3); otro estudio realizado en niños de cinco a doce años en el sector de Bellavista, encontró que la prevalencia es del 71,69 % (6).

La maloclusión puede estar relacionada con enfermedades sistémicas, esta se puede presentar como un signo principal o secundario. Los factores etiológicos generales que pueden producir una maloclusión son: hereditarios, por malformaciones genéticas, congénitas, enfermedades generales, traumatismo y radiaciones (figura 1) (1,6).



**Figura 1.** Descripción del diagnóstico etiopatogénico de la maloclusión.

### 1.1.1. Herencia

La formación de la cara y el cráneo está dada principalmente por la genética de cada individuo (1), de la misma manera, esta influirá en la aparición de la mayor parte de maloclusiones que se producen como consecuencia de la alteración de varios genes, por lo que se considera a la herencia el factor etiológico primordial (7).

Las alteraciones a nivel esquelético se dan como resultado de un patrón hereditario, debido a que, el potencial de crecimiento del hueso se hereda. No obstante, es indispensable tener en cuenta que las condiciones del ambiente pueden incrementar la severidad de la maloclusión (1). Las alteraciones en el patrón de crecimiento de los músculos producen cambios en el tercio inferior de la cara, en donde los pacientes dolicofaciales tienen tendencia a presentar mordida abierta, en tanto que los braquifaciales tienen una mayor posibilidad de presentar mordida profunda (7).

### 1.1.2. Malformaciones genéticas

Son trastornos hereditarios en los cuales se ven afectados los cromosomas, por lo que se producen alteraciones a nivel de los huesos, músculos, dientes y tejidos blandos (1). En el área de la odontología, son varios los síndromes y patologías que producen variaciones anatómicas a nivel oral, entre estas se pueden mencionar: síndrome de Down, disostosis cleidocraneal, displasia ectodérmica anhidrótica, síndrome de Beckwith-Wiedeman, síndrome de Sotos, síndrome de Turner, síndrome de Marfan y síndrome de Prader-Willi (8,9).

#### 1.1.2.1. Síndrome de Down

Es un trastorno genético que se produce como consecuencia de la trisomía del cromosoma 21 (tres cromosomas en lugar de dos) (1), las personas que padecen esta patología generalmente presentan alteraciones cardíacas, disfunción de la glándula tiroidea, apnea obstructiva del sueño, dificultad para comer y reflujo gástrico (8). Además, presentan retraso mental en diferentes grados, el desarrollo y crecimiento también son deficientes (9).

A nivel del cráneo y rostro se pueden mencionar las siguientes características: cráneo braquicéfalo (muy ancho), rostro y occipucio (parte inferior y posterior de la cabeza) planos, los ojos tienen la hendidura palpebral dirigida hacia arriba, los pliegues del epicanto son prominentes, la distancia entre los ojos es mayor, la raíz de la nariz es plana, la nariz y la boca son pequeñas (1,8), las orejas se encuentran ubicadas debajo de lo normal y sus pliegues son displásicos (figura 2) (9).

En la cavidad bucal se puede evidenciar: microdoncia, taurodontismo, agenesia (ausencia de piezas dentarias), dientes supernumerarios, anomalías de forma, tamaño y número (fusión, geminación, corona con forma cónica, dilaceración, diente invaginado), dientes retenidos, retraso en la erupción, paladar estrecho, periodontitis, la lengua geográfica, bifurcación de la lengua, existe discrepancia hueso-diente, mordida cruzada en el sector posterior y clase III esquelética debido a que, el maxilar superior es generalmente más pequeño que el inferior, mismo que se encuentra en una posición más avanzada respecto a la base del cráneo en sentido anteroposterior, esto hace que

la lengua presente pseudomacroglosia ya que se encuentra protruida (8). También es perceptible, la disminución del tono de los músculos, los labios y la lengua, lo que produce problemas para succionar, controlar y manejar la saliva y el bolo alimenticio en el interior de la boca (9).

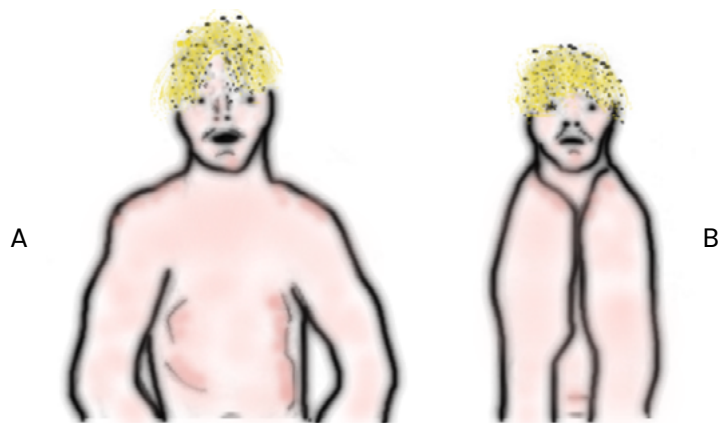


**Figura 2.** Características faciales del síndrome de Down.

### 1.1.2.2. Disostosis cleidocraneal

Es una patología infrecuente de herencia autosómica dominante con expresividad variable, no obstante, algunos casos pueden producirse de manera espontánea; es decir, se presenta sin que los padres presenten alguna afectación (1). Se caracteriza por la producción de células óseas anormales, que producen hipoplasia y ausencia total o parcial a nivel de la clavícula, baja estatura, brazos y dedos cortos (10,11).

Los pacientes que padecen esta enfermedad presentan un cráneo ancho, las fontanelas y suturas con retraso en el cierre, prominencia frontal, rostro corto y raíz de la nariz plana (figura 3) (1). A nivel bucal es evidente la presencia de dientes supernumerarios, los dientes temporales presentan retención prolongada, por ende, la erupción de la dentición permanente se retrasa (10), estos individuos presentan hipoplasia maxilar, por lo que es común el diagnóstico de una maloclusión clase III en estos pacientes (11).

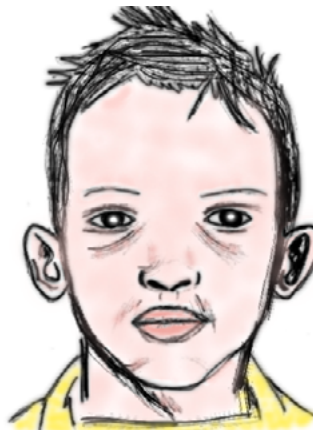

**Figura 3.** Características de la distosis cleidocraneal: A) Vista frontal. B) Ausencia de clavículas.

### 1.1.2.3. Displasia ectodérmica anhidrótica

Es una patología de carácter hereditario no muy frecuente ligada al cromosoma X, es decir, que las mujeres lo transmiten a sus hijos varones (la padecen uno en cien mil varones) (12), que produce alteraciones en las estructuras anatómicas que se desarrollan del ectodermo, la displasia ectodérmica anhidrótica también es conocida como síndrome de Christ-Siemens-Touraine (13), este trastorno puede producir afecciones a nivel de la dermis, cabello, uñas, dientes, glándulas sudoríparas y sebáceas, ojos y nervios (14).

Las características generales en estos pacientes son por la presencia de hipohidrosis (glándulas sudoríparas producen poco o nada de sudor), hipotricosis (el cabello no crece o hay poco crecimiento), por lo que las cejas y pestañas pueden ser escasas o inexistentes (12). A nivel orofacial, se observa la frente y mentón prominentes, maxilar poco desarrollado y protrusión de la mandíbula, disminución de la dimensión vertical, carrillos deprimidos, agenesia, los dientes que están ausentes con mayor frecuencia son los incisivos inferiores permanentes y los segundos premolares inferiores (13). Los dientes son cónicos, se evidencian defectos de desarrollo del esmalte, los labios son voluminosos y están orientados hacia afuera, la nariz es pequeña y su raíz aplanada, las orejas tienen implantación baja y el pabellón auricular es grande, la piel que rodea los ojos se observa seca, con arrugas y de color pálido, dando un aspecto de avejentamiento (figura 4) (14).



**Figura 4.** Características faciales de la displasia ectodérmica anhidrótica.

### 1.1.2.4. Síndrome de Beckwith-Wiedeman

Es una patología congénita en la que se da un crecimiento exagerado y un aumento de tamaño en los órganos del cuerpo, es la patología de sobrecrecimiento más frecuente (15). Los pacientes que padecen esta enfermedad se caracterizan por presentar onfalocèle (intestinos emergen a través del ombligo), durante el embarazo se produjo polihidramnios (acumulación excesiva de líquido amniótico), es evidente una macrosomía perinatal y posnatal. También presentan niveles de glucosa bajos debido a hiperinsulinemia, padecen de apnea del sueño, tono muscular disminuido, hemangioma, mancha en vino de Oporto en la glabella, dificultad respiratoria, problemas cardíacos, anomalías hepáticas, pancreáticas y renales, y mayor riesgo de sufrir cáncer (1,16).

A nivel orofacial, se observa una morfología facial vertical, macroglosia (lengua más grande de lo normal) lo que produce una mordida abierta anterior o lateral, protrusión mandibular, mordida cruzada en los dientes posteriores, arcada dental ancha, hipoplasia del tercio medio facial, paladar hendido e hipersalivación (figura 5) (15,16).



**Figura 5.** Características faciales del síndrome de Beckwith-Wiedeman.

### 1.1.2.5. Síndrome de Sotos

Es un síndrome autosómico dominante, menos común que el síndrome de Beckwith-Wiedeman, se produce un crecimiento anormal antes y después del nacimiento, sin embargo, es mayor en las primeras etapas de la vida (17). Estos pacientes presentan anomalías cardíacas y urogenitales, discapacidad cognitiva, hipotonía muscular que da como resultado un retraso en la motricidad. Además, hay evidente retraso intelectual y tienen problemas para relacionarse (18).

A nivel orofacial, estos pacientes presentan macrocefalia (cabeza más grande de lo normal) y dolicocefalia (cabezas largas), paladar estrecho, maxilar inferior prominente, son respiradores orales y babean con frecuencia (figura 6). Tanto el síndrome de Beckwith-Wiedeman como el de Sotos provocan que se adelante la erupción de las piezas dentales y provoca amelogénesis imperfecta (17,18).



**Figura 6.** Características faciales del síndrome de Sotos.

### 1.1.2.6. Síndrome de Turner

Es una afección a nivel de los cromosomas, afecta únicamente al sexo femenino debido a que, no está presente el cromosoma Y. es decir, solo presenta el cromosoma X (monosomía X) (19). Las mujeres que presentan esta afección no se desarrollan con normalidad por lo que son pequeñas, presentan disgenesia gonadal y un grado leve de discapacidad cognitiva, son infértiles y es evidente una anomalía a nivel del cuello denominada "cuello alado" o *pterigium colli*, en la que se observa piel extra que sobresale del mismo desde la zona mastoidea hasta el hueso acromion (figura 7) (20,21).

A nivel orofacial se observa el maxilar superior estrecho y alto, se presenta una retrusión mandibular, lo que ocasiona que exista una posición posterior muy marcada de el mentón, por lo que éstas pacientes generalmente presentan maloclusión clase II (19); además, pueden presentar mordida abierta anterior (20). Las coronas de las piezas dentales tanto deciduas como permanentes, presentan microdoncia. Esta patología hace que la erupción de las piezas dentales se adelante (21).

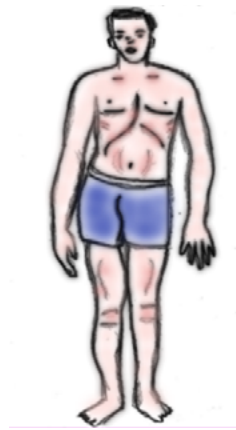

**Figura 7.** Característica del síndrome de Turner del cuello alado o *pterigium colli*.

### 1.1.2.7. Síndrome de Marfan

Es una alteración genética autosómica dominante, que se produce debido a una alteración del cromosoma 15, los pacientes que padecen esta enfermedad tienen una alta estatura, dolicoostenomelia (miembros superiores e inferiores elongados) (22), aracnodactilia (dedos alargados y delgados), desplazamiento del cristalino, aneurisma aórtico, tórax deprimido y escoliosis (figura 8) (23).

Las características que se observan a nivel del complejo craneofacial son: pacientes dolicocefálicos con orejas grandes, estrabismo (ojos no miran en la misma dirección), úvula bífida, paladar estrecho, maxilar inferior protruido, hipoplasia maxilar, mordida abierta, dientes apiñados, alteraciones en el ligamento periodontal y una movilidad acentuada a nivel de las articulaciones temporomandibulares (22,23).



**Figura 8.** Características del síndrome de Marfan.

### 1.1.2.8. Síndrome de Prader-Willi

Es una patología congénita que se produce durante el periodo embrionario, es poco frecuente y no está ligada a la herencia, se produce como consecuencia de una insuficiencia genética en el cromosoma 15 (24). Estos pacientes presentan tono muscular disminuido, polifagia lo que puede producir obesidad, son pequeños, presentan retraso intelectual y en la motricidad, desarrollo sexual incompleto, flexibilidad excesiva; además, estos pacientes tienen comportamiento compulsivo (25).

A nivel facial y dentoestructural, se observa ojos en forma de almendra, puente nasal bajo, labio inferior delgado, comisuras labiales hacia abajo, ausencia de piezas dentales, micrognatia maxilar y mandibular; sin embargo, la mandíbula se encuentra protruida lo que produce una maloclusión Clase III. Estos pacientes presentan hipersalivación y no son capaces de llevar a cabo una buena higiene dental por lo que presentan caries (24,25).

### 1.1.3. Malformaciones congénitas

Hace referencia a las variaciones que se producen en la anatomía del cuerpo humano, debido a la interacción con componentes del medio ambiente en la etapa de embarazo y durante el parto. Pueden mencionarse los siguientes elementos: medicamentos, sustancias deletéreas, embarazos geriátricos, deficiencia nutricional, patologías que ha padecido la madre en el periodo de gestación, bandas amnióticas y lesiones cuando hay complicaciones en el parto (1). Estas patologías son detectables desde el nacimiento y la mayoría tienen un origen desconocido, el labio y paladar fisurado es la anomalía más común (26).

Cuando la futura madre expone al feto al alcohol, puede producirse una anomalía denominada "síndrome alcohólico fetal", esta afección produce alteraciones en el cerebro, a nivel cognitivo y conductual, y deficiencias de crecimiento. Esta patología es uno de los principales motivos para que se produzca deficiencia intelectual (27). A nivel craneofacial presentan microcefalia (cabeza más pequeña de lo normal), hipoplasia del maxilar superior, retrognatia en el lactante y micrognatia en el adolescente, labio superior delgado, *filtrum* labial amplio, base de la nariz ensanchada, nariz corta, ptosis palpebral (párpado caído), hipertelorismo (distancia amplia entre los ojos) y pliegues a nivel del epicanto (28).



## 1.1.4. Enfermedades generales

Dentro de estas se mencionará enfermedades que se acompañan de manifestaciones en el sistema estomatognático, como son: hipotiroidismo, hipopituitarismo, raquitismo y tortícolis unilateral (1).

### 1.1.4.1. Hipotiroidismo

Esta enfermedad, se produce como consecuencia de una alteración en la hormona tiroidea, misma que no produce la cantidad hormonal suficiente (1). Si esta afección no se trata o el paciente no responde bien a la terapia sus características serán las siguientes: hipotonía muscular, hipotermia, ictericia constante, piel seca y discapacidad intelectual (29). Para llegar a un diagnóstico temprano se realiza un cribado neonatal, evitando de esta manera consecuencias severas a nivel neurológico y motor en los primeros doce meses (30).

A nivel orofacial, se observa retardo en la erupción de las piezas dentales sobre todo en el maxilar superior (1,29), facies adenoidea, incisivos grandes, maxilar inferior poco desarrollado, fosas nasales elevadas, párpados hinchados, piel pálida, mejillas rojas, labios gruesos y macroglosia, lo cual puede provocar una obstrucción al respirar mientras el paciente duerme (30).

### 1.1.4.2. Hipopituitarismo

Se produce debido a un déficit de hormonas en la glándula hipófisis, se puede presentar a cualquier edad y su gravedad depende de cada paciente (1). En los niños, se manifiesta mediante una deficiencia de la hormona del crecimiento, pudiendo o no existir déficit de otras hormonas de la hipófisis (31). Generalmente, estos niños tienen una estatura pequeña, incremento del tejido adiposo abdominal y retraso en la maduración ósea. A nivel facial, es evidente el tercio facial superior prominente, tabique nasal poco desarrollado. Tanto el hipotiroidismo como el hipopituitarismo producen un retraso en la erupción de las piezas dentales (32).

### 1.1.4.3. Raquitismo

Es una patología ósea que se caracteriza por una hipomineralización de la zona de la metáfisis ocupada por el cartílago de crecimiento. Se puede producir por deficiencia de vitamina D o por falta de exposición a los rayos del sol, o una combinación de estos dos. Otra causa puede ser la resistencia a la vitamina D o en pacientes hipofosfatémicos, esta es una anomalía hereditaria en la cual el fósforo se reabsorbe de manera deficiente (1,33). Las características generales de estos pacientes son: retardo en el crecimiento, formación del surco de Harrison, ocasionalmente presentan disminución del tono muscular, retraso en la motricidad y extremidades inferiores torcidas (34).

A nivel craneofacial, es evidente una frente amplia, la fontanela anterior tarda en cerrarse y existe un ablandamiento de los huesos del cráneo, sobre todo, en los huesos parietales y occipital (33). En la cavidad oral se observa, ausencia del cemento en la raíz de los dientes, lo que puede producir una pérdida de piezas dentales, hipoplasia del esmalte, hipocalci-

ficación dentinaria, caries dental, taurodontismo, mordida abierta anterior, arcadas estrechas y profundas. Esta enfermedad produce retraso en la erupción dental (34).

#### 1.1.4.4. Tortícolis Unilateral

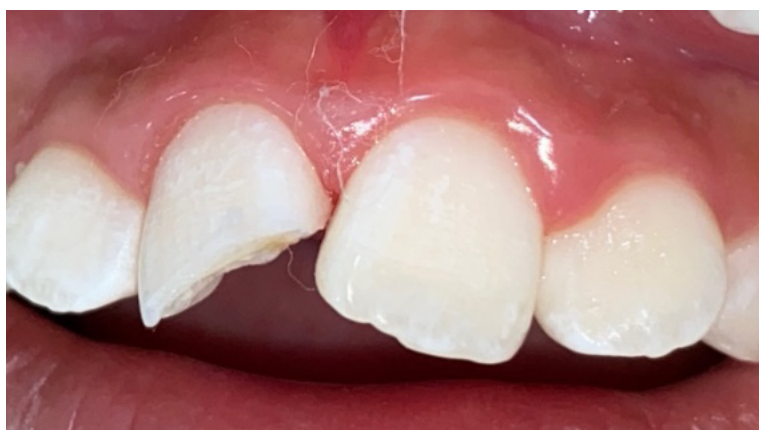Esta patología produce una contracción del músculo esternocleidomastoideo y los músculos posteriores del cuello, lo que da como resultado que la cabeza se incline hacia un lado del cuerpo (35). Esta enfermedad puede estar ligada a la herencia o adquirirse al interactuar con el medio ambiente (36).

Generalmente, estos pacientes presentan: hipoplasia del músculo esternocleidomastoideo, inflamación de los ganglios linfáticos del cuello, infecciones y malformaciones óseas (1) A nivel craneofacial, se observa: occipucio aplanado, cigomáticos retruídos, disminución de la altura facial vertical, órbita más baja y oreja desplazada hacia atrás en el lado afectado. En la boca, la comisura labial se encuentra inclinada, al igual que el plano oclusal y la mandíbula se encuentra desviada (35,36).

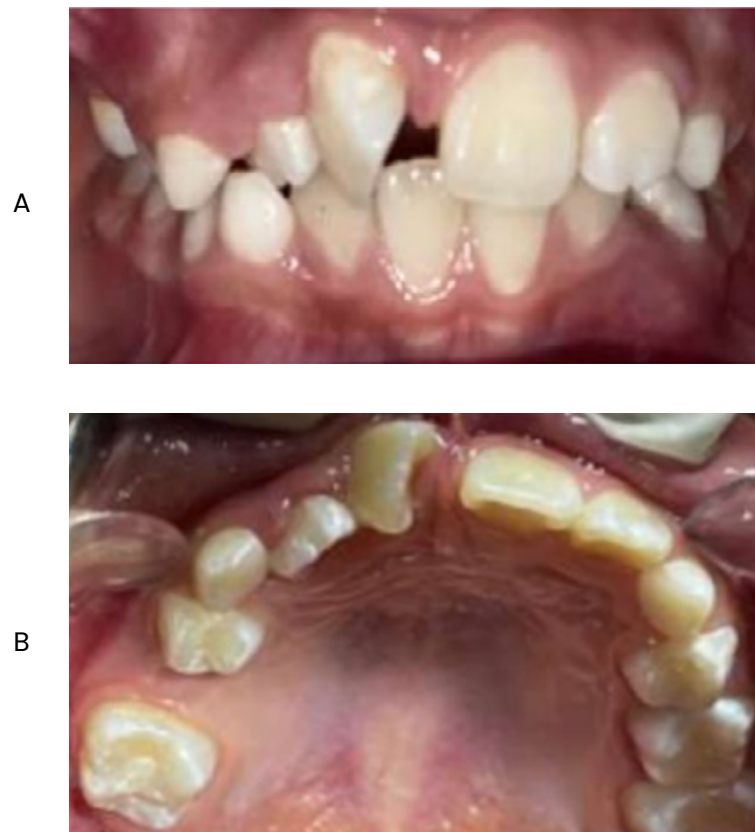
#### 1.1.5. Traumatismos

Los traumatismos a edad temprana son comunes, siendo los más frecuentes los que se producen en el tercio facial medio, por ende, son más afectadas las estructuras anatómicas como la nariz y los huesos cigomáticos (1). Si un paciente sufre un traumatismo facial a una edad temprana, las arcadas pueden sufrir alteraciones debido a la pérdida de piezas dentales (figuras 9 y 10). El crecimiento de los huesos se puede ver afectado debido a fracturas en uno de los cóndilos, lo que provocará asimetrías o en ambos lo que puede dar lugar a un retrognatismo de la mandíbula (37,38).

Cuando se produce un traumatismo, es esencial realizar una exploración extraoral meticulosa, con ello se puede observar la presencia de edema y hematoma. Además, es fundamental realizar la palpación de todo el complejo craneofacial en busca de anomalías que den indicios de alguna fractura (37), así como una exploración intraoral en donde se inspeccionen los tejidos duros y blandos (38).



**Figura 9.** Traumatismo dental del incisivo central derecho.



**Figura 10.** Consecuencias de un traumatismo que provocó posición anómala en el incisivo central derecho: A) En oclusión. B) Vista oclusal de la arcada superior.

### 1.1.6. Radiaciones

Cuando los niños menores de tres años son expuestos a radiación, tienen mayor posibilidad de que se produzca una alteración en los tejidos que se están desarrollando. A nivel bucal la radiación puede alterar el desarrollo del germen dentario, dando como resultado variaciones patológicas a nivel de las raíces, ausencia de estas o agenesia de las piezas dentarias, microdoncias, defectos en los huesos, mucositis (inflamación de la mucosa oral) y lesiones de las glándulas salivales (1,39).

## 1.2. Alteraciones locales de las maloclusiones

Este tipo de alteraciones se relacionan directamente con las estructuras dentarias, ya sea que se presenten anomalías de número, de tamaño y/o en la formación de las piezas dentales. Además, se puede desarrollar alteraciones en el patrón eruptivo, tanto en dentición temporal como permanente (1).

Para prevenir las maloclusiones dentales es importante mantener la integridad de las piezas dentales temporales, por lo que en caso de caries o restauraciones defectuosas es necesario implementar tratamientos adecuados para solucionar la situación de manera efectiva. Las caries interproximales representan un factor de riesgo local, debido a que suelen afectar las estructuras dentales de dos dientes, al tratarse de zonas poco

visibles, normalmente, no se detectan a tiempo. Esta afección suele ser más prevalente en pacientes con apiñamiento dental o con aparatos ortodónticos (1,40).

La detección tardía de este tipo de caries resulta en una mayor pérdida estructural, la cual incluirá una afección del nervio y terminará en la exfoliación prematura de piezas temporales. En estos casos, los dientes adyacentes se desplazan para ocupar los espacios vacíos, produciendo una disminución en la longitud de la arcada, por lo que la existencia de lesiones cariosas avanzadas durante el recambio dentario representa un problema a largo plazo (1).

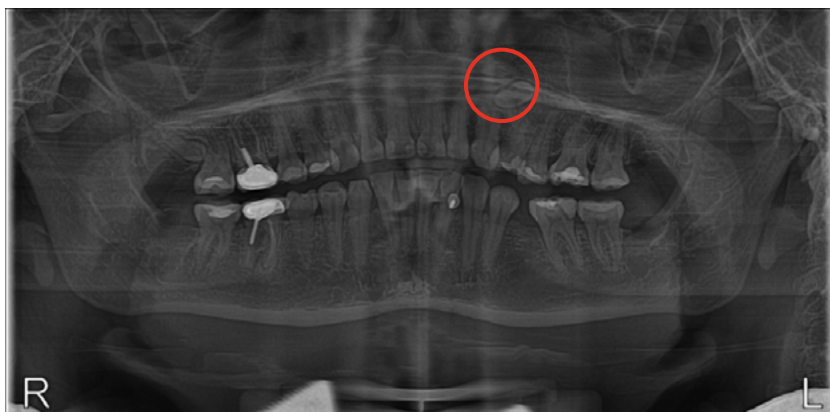## 1.2.1. Anomalías de número

### 1.2.1.1. Hiperodoncia

La hiperodoncia es el término utilizado para definir el desarrollo y presencia de dientes supernumerarios en la arcada, los cuales, a partir de su morfología, se clasificaron en "suplementarios" y "rudimentarios" (1). Esta patología tiene un patrón genético marcado, ya que se presenta con incidencia en familiares; no obstante, no se encuentra asociada a ninguna mutación (41).

Los suplementarios son aquellos dientes supernumerarios con la misma forma y tamaño que su diente adyacente. Estos erupcionan por orden de frecuencia de mayor a menor, comenzando por los incisivos laterales superiores hasta los premolares. Los rudimentarios en cambio, se presentan dientes con formas atípicas localizados principalmente en el maxilar superior. Por lo general, este tipo de supernumerarios presentan forma conoide, son pequeños, denominándose como *mesiodens* o mesiodientes (1,40).

La etiología más acertada de este tipo de alteración dental es la hiperactividad de la lámina dental, que consiste en una excitación de las células epiteliales embrionarias que comparten la lámina dentaria o a una avulsión accidental del folículo dental. De igual manera, el tipo de alteración que puede causar depende principalmente de la posición en la arcada (1,42). Por otro lado, los *mesiodens* suelen generar diastemas y mal posiciones dentales, generalmente entre los incisivos centrales, además de que pueden llegar a retardar o impedir la erupción de las piezas laterales (figura 11) (40).



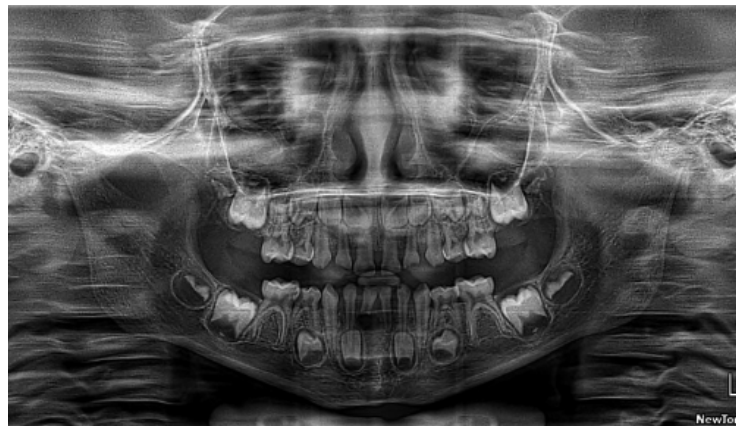**Figura 11.** Radiografía correspondiente a pieza supernumeraria no erupcionada en el cuadrante superior izquierdo.

### 1.2.1.2. Hipodoncia

La hipodoncia, también conocida como “agenesia dental”, se define como la ausencia o disminución del número de piezas dentales en la arcada y no son visibles radiográficamente. Esta anomalía es clasificada principalmente en cuatro grupos: hipodoncia (ausencia de hasta seis dientes), oligodoncia (ausencia de más de seis dientes), anodoncia (ausencia de todos los gérmenes dentales) y agenesia (ausencia de la formación de un germen dental) (figura 12) (40,41).

A pesar de que la hipodoncia pueda llegar a afectar tanto a la primera como a la segunda dentición, esta última es en la que existe mayor prevalencia, constituyendo uno de los principales factores locales de las maloclusiones dentales. La principal teoría sobre la etiología de la hipodoncia fue propuesta por Owen (40), quien postula que se produce por una disminución fisiológica en el número de piezas dentales. También se hace referencia a la presencia de algunos factores que pueden causar agenesia como: traumatismos, infecciones durante el desarrollo dental, sobredosis de radiación, raquitismo, sífilis, sarampión durante el embarazo y trastornos intrauterinos graves (1,40)

Las piezas dentales en las que principalmente se generan este tipo de anomalías son los terceros molares, presentando entre el 6-7 % de casos, seguidos de los segundos premolares inferiores los cuales se presentan entre 1-6 % de los casos y por último los incisivos laterales superiores presentándose en 1-4 % de los casos (1).



**Figura 12.** Radiografía correspondiente a agenesia dental de las piezas 1.3, 2.3, 3.1, 3.3, 3.5, 4.1, 4.3 y 4.5.

### 1.2.2. Anomalías de tamaño

Las anomalías de consideración en cuanto al tamaño de las piezas dentales son la microdoncia y la macrodoncia, ambas afectan al diámetro de la pieza dentaria, siendo esta muy pequeña o muy grande, respectivamente, en relación a lo normal (1).

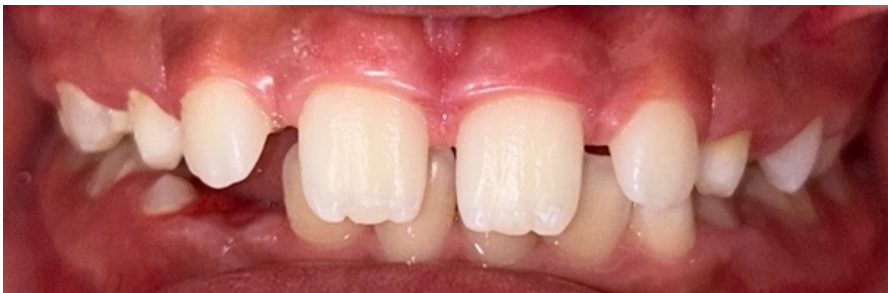#### 1.2.2.1. Microdoncia

La microdoncia es una reducción del tamaño y volumen normal de un diente, el cual mantiene su forma normal. Esta anomalía puede ser localizada; es decir, que afecta solo

a un diente o generalizada en la que la alteración se presenta en un grupo de dientes (figura 13) (43).

Entre las piezas afectadas más frecuentemente se encuentran los incisivos superiores laterales permanentes. Esta anomalía provoca una falta de armonía dento-maxilar resultando en alteraciones dimensionales que originan un excedente de espacio dando como resultado un diastema (1,43).

Existe varios análisis para determinar la microdoncia de los incisivos laterales superiores, estos métodos sirven para evaluar la proporción mesio-distal de los dientes con respecto a las demás estructuras dentarias. Mayoral propone un índice para determinar la presencia de incisivos con microdoncia o macrodoncia, el cual se realiza sumando el ancho mesio-distal los incisivos maxilares, cuyo valor normal, se encuentran entre 28-32 mm, la presencia de valores menores indican la existencia de microdoncia (1).

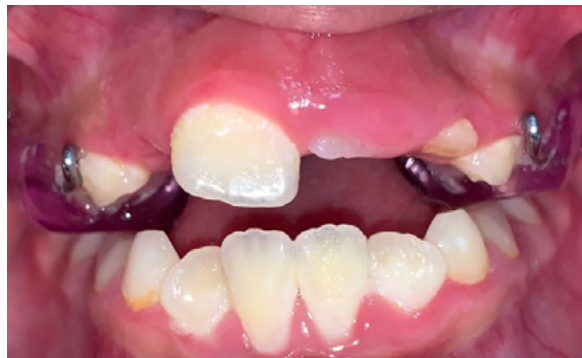

**Figura 13.** Microdoncia de los incisivos centrales superiores.

### 1.2.2.2. Macrodoncia

Se refiere al aumento del volumen y tamaño de una pieza dental, presentándose de forma individual o generalizada (figura 14). Esta alteración resulta en una desarmonía dento-maxilar, que provoca casos de apiñamiento dental en el sector afectado debido a la falta de espacio disponible en el hueso, además de una alteración del índice de Bolton de manera inversa a la microdoncia (1).

Puede estar asociada a la hiperodoncia y anomalías de formación como fusión, geminación y *dens in dente* (42).



**Figura 14.** Incisivo central superior con macrodoncia.

### 1.2.3. Anomalías de formación

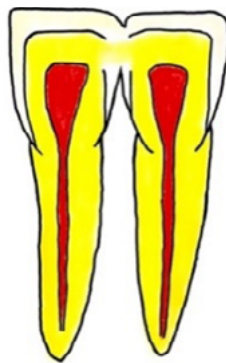
Este tipo de anomalías se presenta al momento de la formación del órgano dental ya sea a nivel de la corona o de su porción radicular, mismas que pueden ser: fusión, geminación, concrecencia, dilaceración y *dens in dente* (1).

#### 1.2.3.1. Fusión

La fusión también llamada sinodoncia o coalescencia, se define como la unión en una sola estructura de dos o más dientes, o gérmenes dentales a nivel de la dentina o esmalte, por tal motivo suele ser conocida como “anomalía de unión” (42). Esta puede ser completa o incompleta, por lo general se presenta de manera unilateral en la dentición temporal con una frecuencia de 0,5 %, siendo los dientes más afectados los caninos e incisivos. Morfológicamente las piezas con sinodoncia suelen presentarse con cámaras pulpares independientes, algunas tienen coronas bífidas con cámaras grandes que producen una dificultad para diferenciar la fusión de la geminación (44).

Cuando la fusión resulta ser incompleta, aparece un surco vertical en la cara vestibular indicando la línea donde se fusionan las piezas y por palatino o lingual, uno o dos cíngulos en forma de abanico, además que el tamaño dependerá de la etapa en la que se produjo la alteración (figura 15) (42).

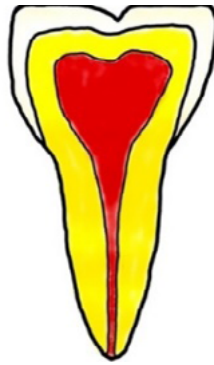
Esta anomalía produce una reducción de las piezas en la arcada que resulta en una desarmonía dento-maxilar positiva. Además, es importante tener en cuenta que al ser más prevalente en la dentición temporal una fusión dental puede ir acompañada de agenesia o retraso de erupción de las piezas permanentes, maloclusiones y acumulación de placa (42,44).



**Figura 15.** Fusión dental.

#### 1.2.3.2. Geminación

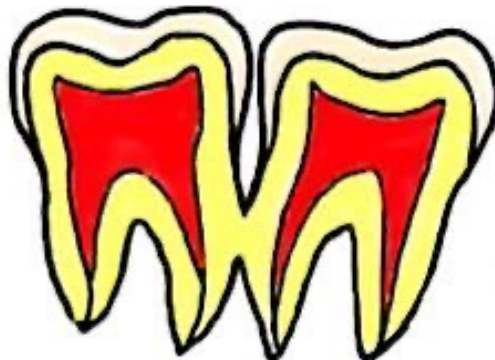Esta alteración se presenta al momento de la formación del germen dental, durante el desarrollo de la corona; en donde, se produce una ligera separación formando dos dientes de un solo órgano (42). Morfológicamente se presenta solo un conducto, suele presentarse acompañado de macrodoncia, puesto que el diámetro mesio-distal es superior a la normativa, provocando maloclusiones y molestias similares a las mencionados en la fusión dental (figura 16) (1,42,44).



**Figura 16.** Geminación dental.

### 1.2.3.3. Concrecencia

La concrecencia es un tipo de fusión que se caracteriza por la unión de dos o más piezas dentales a nivel del cemento radicular que ocurre generalmente a nivel del tercio apical en los molares, que se unen por falta de espacio en la arcada durante su formación (figura 17). Esta alteración no se evidencia de manera clínica, puede resultar en un hallazgo radiográfico (42). Cuando la concrecencia se produce entre dos dientes funcionales puede resultar en diastemas proximales o posiciones dentales incorrectas; por el contrario, si se produce con un diente supernumerario se provocará un apiñamiento (1,44).




**Figura 17.** Concrecencia.

### 1.2.3.4. Dilaceración

Corresponde a una alteración radicular, también conocida como dehiscencia es un fenómeno en el ángulo coronario radicular, es decir, una curvatura excesiva en dirección distal, provocado durante la formación radicular, en el crecimiento de la vaina epitelial de Hertwig, generalmente por una causa externa como un traumatismo en la etapa de dentición primaria. Esta anomalía causará alteraciones en la erupción y la cronología de esta, además de que puede llegar a provocar mordida abierta en el área de la pieza afectada (figura 18) (1,42).

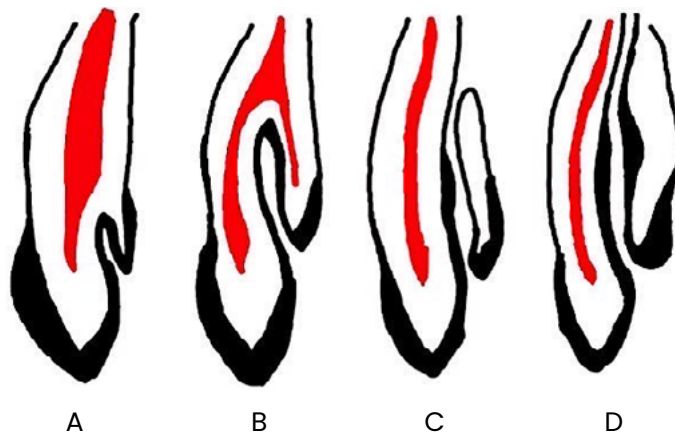




**Figura 18.** Dilaceración.

### 1.2.3.5. Dens in dente

Es una alteración causada por la invaginación del esmalte en la cámara pulpar, puede variar dependiendo de la etapa en la que se generó, presentándose con mayor prevalencia en los incisivos laterales permanentes, los cuales en presencia de esta alteración aumentan su tamaño provocando una discrepancia óseo-dentaria negativa, con problemas en las intercuspidaciones (figura 19) (1,42,44).



**Figura 19.** Diferentes tipos de *dens in dente*: A) Tipo I: la invaginación se encuentra dentro de la corona y no más allá de la unión amelocementaria. B) Tipo II: la invaginación se extiende hasta la cámara pulpar, permanece dentro del conducto radicular y sin comunicación con el ligamento periodontal. C) Tipo IIIA: la invaginación se extiende a través de la raíz y se comunica con el ligamento periodontal por medio de un pseudofoamen lateral. D) Tipo IIIB: la invaginación se extiende a través de la raíz y se comunica con el ligamento periodontal en el foramen apical.

### 1.2.4. Alteraciones del patrón eruptivo y del recambio dentario

La presencia de variaciones en el patrón de erupción o en la trayectoria del brote de las piezas permanentes puede llegar a determinar la existencia de una maloclusión, debido a que, si alguna pieza no ocupa el lugar que le corresponde en el momento y lugar adecuado, provocará que las piezas adyacentes migren hacia el espacio libre. Esto hará que la pieza que aún no ha erupcionado, emerja en una localización errónea, con una mala relación tanto con las piezas adyacentes como las antagonistas (1).

## 1.3. Causas comunes de las alteraciones del patrón eruptivo o del recambio dentario

Dentro de las causas comunes que producen alteraciones del patrón eruptivo dental encontramos: pérdida prematura de piezas temporales, retención de piezas temporales, anquilosis del molar temporal, malposición del germen del premolar o lisis atípica de las raíces del molar temporal y retraso formativo o madurativo del germen permanente.

### 1.3.1. Pérdida prematura de piezas temporales

Normalmente las pérdidas prematuras de las piezas temporales son causadas por traumatismos, caries dental, periodontitis o resorciones radiculares atípicas que son el producto de una discrepancia óseo-dentaria negativa. En este punto la longitud del arco dentario disminuye y el diente permanente erupciona más tarde de lo esperado y en una posición incorrecta (1,45).

### 1.3.2. Retención de piezas temporales

En el sector de dientes anteriores, la retención está basada en la nula reabsorción fisiológica del diente temporal, causada por una alteración en la cronología eruptiva de la pieza permanente, misma que erupciona fuera de su localización habitual. Si el recambio se ve retrasado en un período mayor a seis meses, se considera como retención prolongada (1,46). La mayoría de las veces, un traumatismo es el que genera el cambio de lugar y dirección eruptiva del germen permanente (1).

En cuanto al sector posterior, existen tres principales motivos, estos son: anquilosis del molar temporal, malposición del germen del premolar y lisis atípica de las raíces del molar temporal y el retraso formativo o madurativo del germen permanente (1).

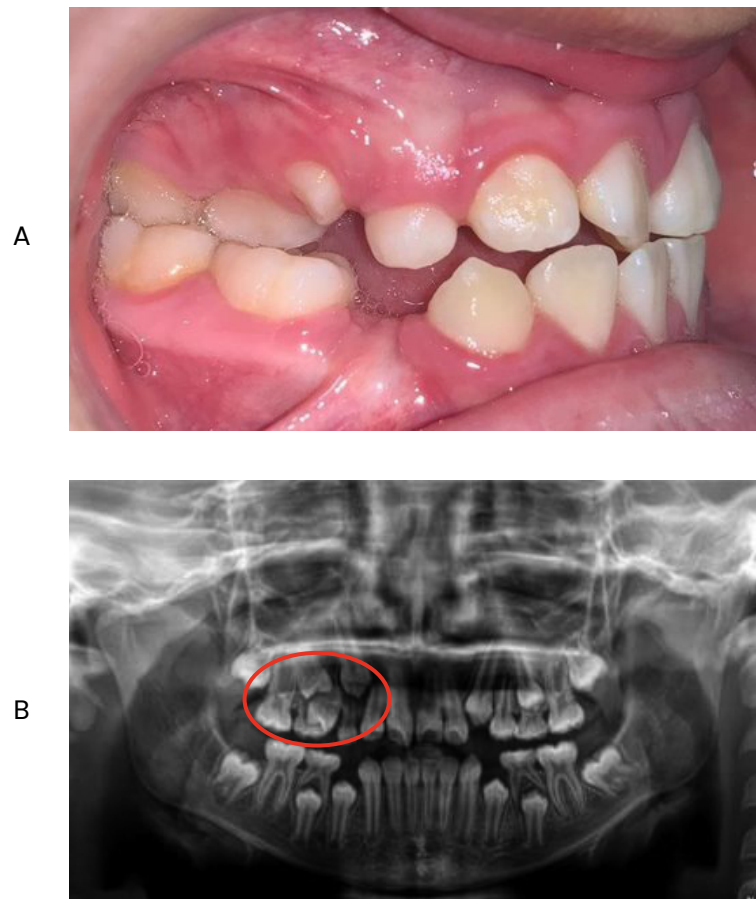
### 1.3.3. Anquilosis del molar temporal

Se presenta clínicamente como una infraoclusión de la pieza molar a causa en una exfoliación fisiológica tardía, donde los dientes contiguos intentan trasladarse a esa posición, ganando una gran cantidad de espacio. Al mismo tiempo, poco a poco se provoca que los molares antagonistas se extruyan (1,47).

Implica la unión de hueso con la dentina o el cemento, dejando obliterado y sin continuidad al ligamento periodontal, impidiendo la erupción dental y disminuyendo la altura y el desarrollo del hueso alveolar (47,48).

### 1.3.4. Malposición del germen del premolar y lisis atípica de las raíces del molar temporal

Se da cuando alguna de las raíces de un molar temporal no se reabsorbe y a su vez no se exfolia, y está causada por una posición incorrecta del germen del premolar, misma que invade el lugar de las raíces de los molares. Es recomendable la exodoncia de la pieza retenida para evitar desplazamientos negativos (figura 20) (1).



**Figura 20.** A) Malposición de premolares en la arcada superior derecha, vista clínica. B) Vista radiográfica.

### 1.3.5. Retraso formativo o madurativo del germen permanente

Esto puede estar asociado a enfermedades sistémicas, o a factores locales como la falta de espacio, pérdidas prematuras, traumatismos, dientes supernumerarios o la presencia de quistes (48). Este retraso causa un cambio en el patrón de erupción dentaria y mayoritariamente sucede en los premolares inferiores los cuales emergen con una dimensión, dirección y estructura atípica (1).

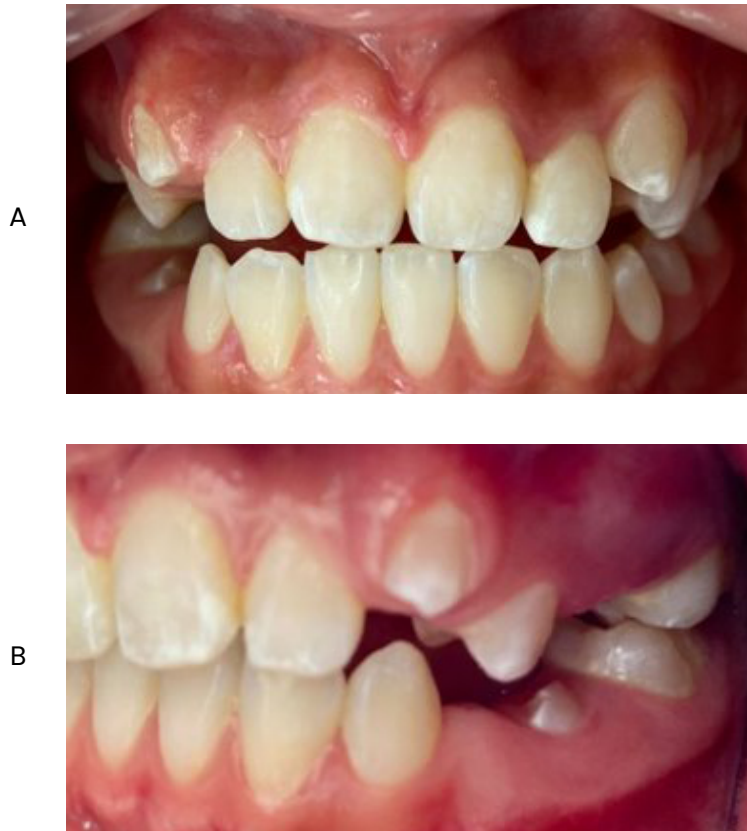## 1.4. Alteración de la trayectoria eruptiva de los permanentes

Puede ocurrir una alteración de la trayectoria eruptiva de los dientes permanentes por una erupción ectópica, una transposición dental, desplazamiento iatrogénico del germen permanente.

### 1.4.1. Erupción ectópica

Esta se describe como “la alteración de la trayectoria eruptiva del diente” la cual se presenta mayoritariamente en los caninos y molares superiores permanentes y puede

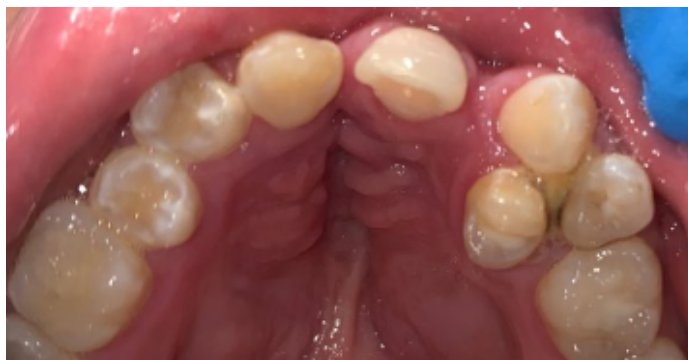provocar la pérdida temprana del segundo molar temporal y la posterior mesialización del primer molar permanente (figura 21) (1,49).



**Figura 21.** Erupción ectópica del canino superior izquierdo: A) Vista frontal. B) Vista lateral.

### 1.4.2. Transposición dental

Existe un daño apical debido a la posición errónea de alguna pieza dental, la cual emerge en un lugar incorrecto o impacta con piezas vecinas. Esta transposición puede corresponder a toda la pieza dental o solamente la corona, comúnmente se da en caninos y premolares superiores y está relacionada con traumas y predisposición genética (figura 22) (1,50).



**Figura 22.** Transposición del primer premolar izquierdo.

### 1.4.3. Desplazamiento iatrogénico del germe del diente permanente

Se da por una interrupción de la trayectoria de erupción normal del diente, causada por la presencia de coronas o bandas pediátricas mal adaptadas. Con la ayuda radiográfica se comprueba si la corona o banda no obstaculiza la erupción del diente permanente (1).

## 1.5. Alteración de la erupción de los dientes permanentes

Esta ocurre por: fallo primario de erupción, obstáculos mecánicos, anquilosis de molares permanentes, quistes de erupción y barreras mucosas.

### 1.5.1. Fallo primario de erupción

Es causado por un error del folículo dental que provoca que la pieza no erupcione a pesar de que tenga el espacio necesario para hacerlo, el germe permanente cesa su proceso eruptivo sin causa alguna, por tanto, se atribuye a un mal funcionamiento de los patrones de erupción. La mayor prevalencia se da en molares permanentes (1,51).

La pieza dental afectada puede haber alcanzado el plano oclusal con su antagonista, pero al detener su erupción, genera infraoclusión o una mordida abierta distal y puede anquilosarse (51).

### 1.5.2. Obstáculos mecánicos que impiden o retardan la emergencia

Hace referencia a la presencia de ciertos elementos que interfieren en la erupción de las piezas permanentes. Estos elementos pueden ser odontomas, quistes, tumores, dientes supernumerarios, etc. (1,48).

### 1.5.3. Anquilosis de molares permanentes

Esta retención provoca una mordida abierta lateral en el paciente, debido a que interfiere en el desarrollo alveolar normal, y también provocará que los dientes adyacentes intenten ocupar el lugar vacío que deja la pieza anquilosada (1,47,48).

De etiología desconocida, sin embargo, se relaciona a cambios patológicos en el ligamento periodontal, entre sus complicaciones se mencionan alteraciones en la oclusión, inclinación de piezas adyacentes, pérdida de espacio y extrusión del antagonista (51).

### 1.5.4. Quistes de erupción y barreras mucosas

Generalmente, se presentan como una cavidad con contenido fluido, semifluido o gaseoso, revestido por epitelio, su etiología no es clara, cuando la cavidad contiene sangre, se muestra una hinchazón de color púrpura o azul, denominado "hematoma de erupción" (52).

En la mayoría de los casos se presenta en la zona anterosuperior, en donde estas barreras provocan el retraso del ciclo eruptivo; sin embargo, no representan un problema real debido a que son patologías fáciles de tratar o simplemente desaparecen solas (1,52). Una opción en su tratamiento es la exéresis o marsupialización dental (48,52).

## 2. Clasificación de las maloclusiones

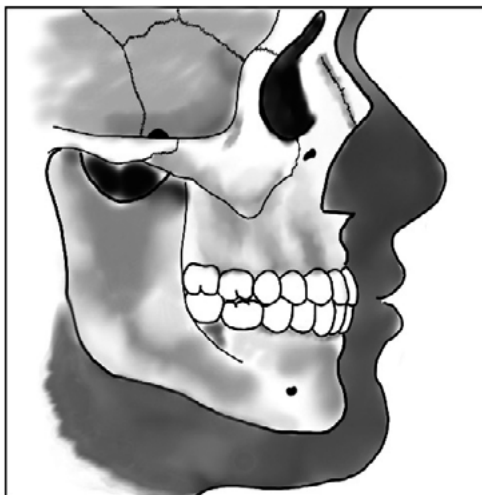
La clasificación de las maloclusiones es una herramienta fundamental en el diagnóstico ortodóntico, es un punto de partida para establecer un tratamiento adecuado para cada paciente. Para un correcto diagnóstico es importante clasificar a las maloclusiones en los tres planos del espacio: sagital, vertical y transversal (53).

### 2.1. Alteraciones sagitales

Son problemas a nivel de huesos y dientes en sentido anteroposterior y se dividen en tres clases (54).

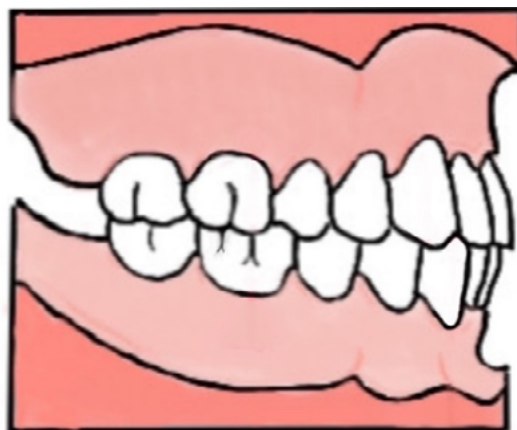
#### 2.1.1. Maloclusión clase I

Es cuando el crecimiento de maxilar como de mandíbula en sentido anteroposterior se encuentra normal, al realizar un análisis cefalométrico los valores que detecten las clases esqueléticas deberían encontrarse dentro de los parámetros normales (figura 23), por ejemplo, el ángulo punto A-nasión-punto B (ANB) debe medir  $2^{\circ} \pm 2$  (54-56).



**Figura 23.** Maloclusión clase I esquelética.

Las características clínicas de este tipo de maloclusión se basan principalmente en la posición errónea del grupo dentario anterior o en algunos casos hasta de los premolares (54). La relación molar es Clase I de Angle, la relación canina puede presentarse como neutroclusión, aunque en ocasiones, esta última puede también presentar distoclusión o mesioclusión (figura 24) (54-56).



**Figura 24.** Clase I dental.

La maloclusión clase I se considera multifactorial. En la mayoría de los casos se origina en la dentición temporal. Se relaciona principalmente con la morfología y el crecimiento. Según su etiología se clasifica en factores generales y locales (57):

- *Factores generales.* Son aquellos que no pueden ser controlados por el odontólogo y se dan en el transcurso de formación del individuo (57,58). Entre los principales están los factores genéticos, hereditarios, medio ambiente como los hábitos orales no fisiológicos, patologías y deformidades congénitas, accidentes, postura y dieta incorrecta (57,59)
- *Factores locales.* Estos factores sí pueden ser controlados por el odontólogo, ya que se relacionan netamente con la cavidad oral. Se deben diagnosticar tan pronto como sea posible para poder interceptar y corregir el problema (60). Entre ellos se encuentran las anomalías de número, forma y tamaño del diente, frenillos labiales, pérdida prematura y retención prolongada de dientes temporales, erupción tardía o anormal, anquilosis de piezas permanentes, caries y hábitos orales (59).

Varios estudios (57,60,61), concluyen que la maloclusión clase I es la segunda más prevalente a nivel mundial; sin embargo, a nivel nacional se posiciona como la más frecuente, más de la mitad de las maloclusiones, son clase I con un 59,6 % de prevalencia.

De forma local, en la ciudad de Cuenca, en la parroquia Monay (61), se estudió la prevalencia en escolares de 12 años. Aquí la clase I resultó ser la más frecuente, tanto en relación molar derecha como izquierda, sobrepasando el 50 %. Por el contrario, una investigación en la parroquia El Sagrario (55) en escolares de 12 años, posicionó la clase I en segundo lugar con un 34,1 % (55,59).

El mal posicionamiento de las piezas dentales anteriores es más notorio en el maxilar inferior que en el superior, lo que produce que los dientes se dirijan a mesial a una parte más estrecha del arco dental. Además, cuando el individuo tiene en boca todos sus dientes permanentes, existe una disminución aproximada de 2 mm en la longitud del arco y de 1,5 mm en el ancho intercanino. Estos pacientes tienen un correcto balance óseo, neuromuscular, un perfil facial recto y armonioso (figura 25) (55,57).

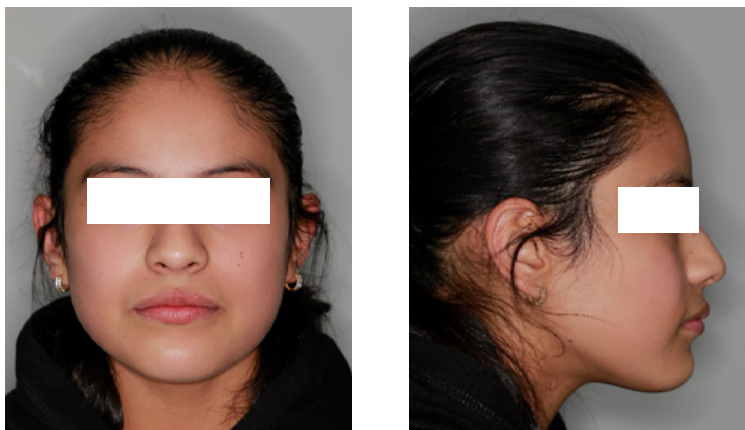

Figura 25. Paciente con clase I facial.

La maloclusión se caracteriza en la clase I porque puede presentar alteraciones a nivel dentario, sin embargo, en todos los casos presenta la relación I molar. A continuación, las diferentes variaciones de la maloclusión clase I.

### 2.1.1.1. Clase I con apiñamiento

El apiñamiento es el resultado de la diferencia existente entre el espacio necesario y el espacio disponible, lo que afecta la alineación dental. Esta discrepancia, es más común tanto en el sector anterosuperior como en el anteroinferior, pero existe casos donde se encuentra linguo-versión de los segundos premolares inferiores. Normalmente, los caninos de la arcada superior son los últimos en erupcionar; por lo tanto, estos pueden verse afectados por la falta de espacio, resultando retenidos o ectópicos (figura 26) (54,57).

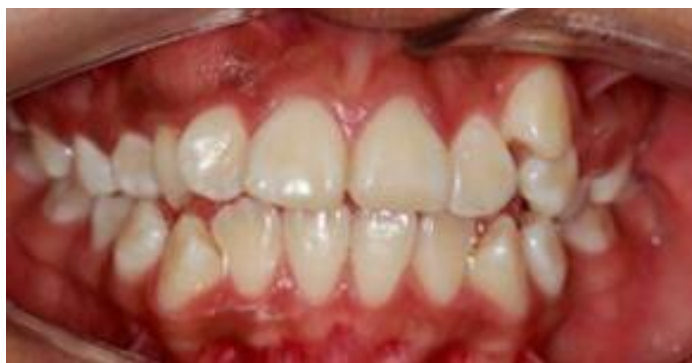

Figura 26. Clase I con apiñamiento.

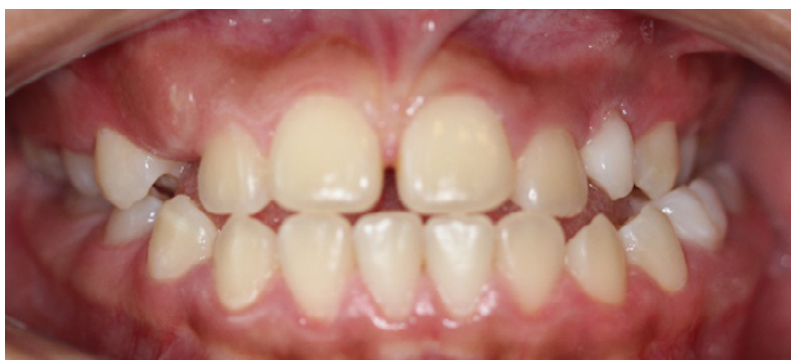- *Apiñamiento primario*. Está determinado por factores genéticos. Se presenta como consecuencia de la diferencia entre la longitud de la arcada disponible y la suma de los diámetros mesodistales de los dientes (55,57).
- *Apiñamiento secundario*. Es causado por componentes ambientales, como la pérdida prematura de dientes deciduos, lo que favorece la migración de las piezas adyacentes, disminuyendo notoriamente el espacio de erupción para las piezas permanentes (55,57).



- *Apiñamiento terciario*. Tiene lugar durante la adolescencia o la etapa adulta como respuesta a los fenómenos de compensación dentoalveolar; los cambios por el crecimiento facial; debido a que, el maxilar inferior es el último hueso en desarrollarse e inicia la erupción de los terceros molares, que ejercen una fuerza en la zona anterior, lo que provoca la mesialización de los dientes y, por consiguiente, apiñamiento (55,57,61-63).

### 2.1.1.2. Clase I con mordida cruzada de tipo dental

La mordida cruzada puede ser anterior o lateral, según la zona donde se encuentre la incorrecta relación dental. Cuando se evidencia a nivel de incisivos, hablamos de una mordida cruzada anterior o también llamada pseudoclase III por la similitud clínica que presentan (54). En este tipo de mordida las piezas inferiores se encuentran protruídas y las superiores retruídas (55,57). El origen de este tipo de mordida, por lo general, es dental más no esquelético ya que las bases óseas se encuentran bien relacionadas entre sí; sin embargo, cuando la maloclusión evoluciona puede llegar a ocasionar un problema esquelético, estimulando el crecimiento diferencial de los cóndilos (figura 27) (54,55).



**Figura 27.** Clase I con mordida cruzada de tipo dental.

La pseudo clase III se da por una mala relación de posición, como un reflejo neuromuscular adquirido. Puede ser por factores dentales como: presencia de contactos prematuros anteriores, erupción ectópica de los incisivos centrales superiores o pérdida prematura de molares temporales; además de factores funcionales como: anomalías de postura lingual, características neuromusculares o problemas de vías respiratorias, los cuales conducen a una posición adelantada de la mandíbula en máxima intercuspidación (64,65).

Los pacientes con este tipo de maloclusión y con dentición decidua, suelen tener puntos de contacto prematuros, sobre todo en los caninos, lo que genera a su vez desviación de tipo funcional en la mandíbula. Además, normalmente se presenta un frenillo lingual corto, lo que no permite una correcta ubicación la lengua, pues esta se encontrará en posición baja (54).

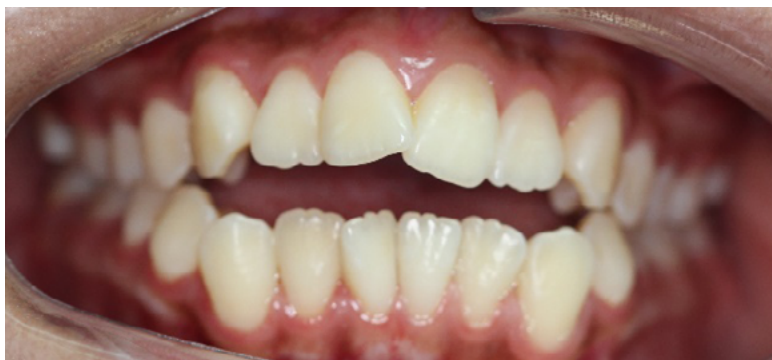### 2.1.1.3. Clase I con biprotrusión o bioretrusión dental o esquelética

Cuando el origen de la maloclusión es netamente dental, los incisivos van a estar posicionados por delante o por detrás de la base del cráneo; mientras que, si el origen es esquelético, la ubicación errónea será de los maxilares, al hacer el análisis cefalométrico los valores de clase esquelética siempre se encuentran dentro de la norma. Cuando hay biprotrusión esquelética puede observarse una mordida abierta anterior e interposición lingual. En tanto que, al existir bioretrusión, puede visualizarse apiñamiento (más notorio a nivel mandibular) y sobremordida (54,56).

### 2.1.1.4. Clase I con mordida abierta

Al no existir contacto entre la arcada superior e inferior, como consecuencia de un hábito no fisiológico, hay un incremento en la dimensión vertical y en la mayoría de los pacientes se logra visualizar una sonrisa gingival debido al labio funcionalmente corto, el cual es resultado de un excesivo desarrollo del maxilar superior (figura 28) (54,56).

Según la zona dónde se ubique la mordida abierta, esta puede ser: anterior (cuando no hay relación interincisiva), lateral (cuando los premolares o molares no contactan) y completa (cuando afecta a la arcada dental en su totalidad, por mesial de los últimos molares) (54).



**Figura 28.** Clase I con mordida abierta.

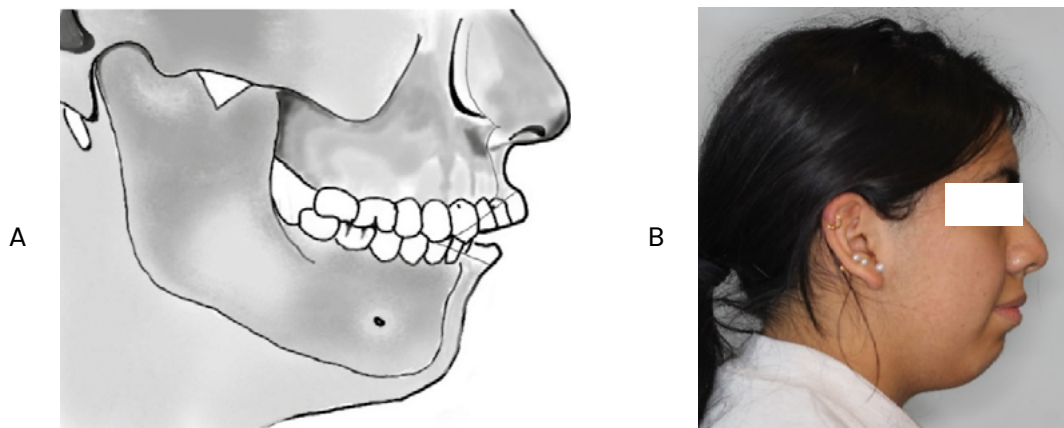
## 2.1.2. Maloclusión clase II

La maloclusión clase II presenta una etiología multifactorial, sin embargo, se ha demostrado que el componente genético es la causa principal de esta afección. Según varias investigaciones (66,67), se señala que solamente los dos tercios de los 25 000 genes humanos son los causantes de este tipo de maloclusión, provocando un desarrollo craneofacial característico, siempre que existan interacciones entre tejidos, migraciones celulares y crecimiento coordinado de cada uno de estos procesos (54).

Dentro de los hábitos y disfunciones que causa maloclusión clase II, la respiración oral es la principal, pero también puede ser causante las degluciones atípicas e interposición del

labio inferior. Cuando los hábitos y las disfunciones se combinan con factores genéticos o hereditarios, tanto el maxilar como la mandíbula, presentan problemas severos (54,68).

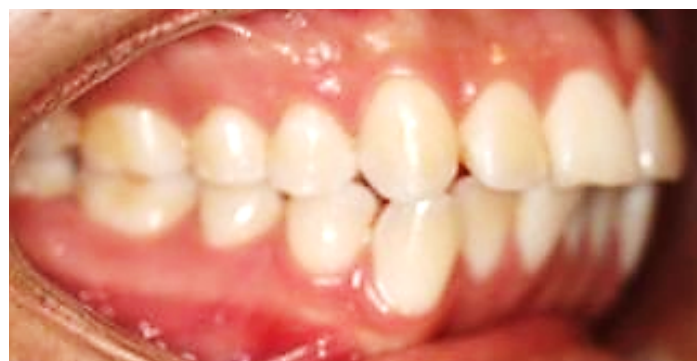Cuando el origen de la maloclusión es esquelético, se observa como una discrepancia de tamaño entre el maxilar y la mandíbula (figura 29A), usualmente se atribuye un retrognatismo mandibular; sin embargo, también puede deberse a una protrusión maxilar, o la combinación de ambas (54,68), entre las diferentes combinaciones existentes, están: maxilar adelantado y mandíbula de tamaño normal; mandíbula retrognática y maxilar de tamaño normal y combinación de maxilar adelantado y mandíbula retrognática (65).



**Figura 29.** A) Clase II esquelética. B) Clase II facial.

Cuando el diagnóstico de la clase II esquelética es por retrognatismo mandibular, para Ustrell (54), los agentes causales se dividen en: factores hereditarios, como mandíbula pequeña, la cual produce una disminución de la longitud del cuerpo mandibular, de la rama ascendente de la mandíbula, del arco mandibular, aumento de la altura facial inferior, de la dimensión vertical y del ángulo goníaco (figura 29B).

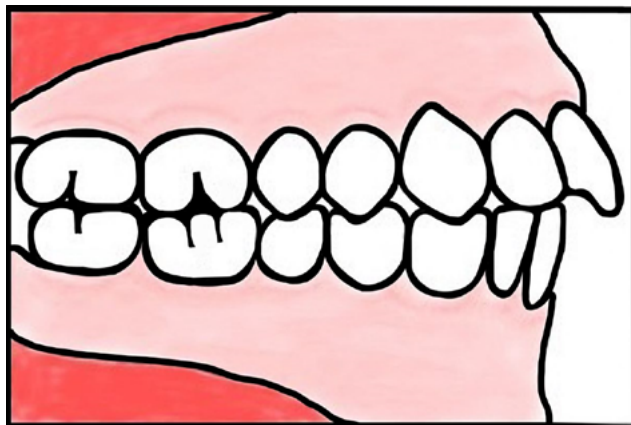Por otro lado, también encontramos los factores locales tales como la anquilosis temporomandibular, traumatismos unilaterales o bilaterales de la articulación temporomandibular (ATM). Además, esta maloclusión presenta dos divisiones según las características dentales del sector anterior (figura 30) (68,69).



**Figura 30.** Clase II dental.

### 2.1.2.1. Clase II división 1

Se visualiza una clase II molar y distoclusión canina con resalte aumentado mayor a 3 mm (figura 31), la presencia de un perfil retrognático causado por la adaptación la contracción anormal por parte de los músculos faciales y la lengua, un músculo mentoniano hiperactivo, labio superior protruido e hipotónico e inferior interpuesto hipertónico, lengua baja y avanzada, y una disfunción de la musculatura perioral y facial acompañado generalmente de un biotipo dolicofacial (54,70-72).



**Figura 31.** Clase II división 1.

Es importante definir la causa de esta; por lo que, según Ustrell (54), el origen de la anomalía puede estar o no relacionado a un factor esquelético, para determinar esto es necesario llevar a cabo estudios cefalométricos, los cuales mediante puntos específicos y medidas determinan si el problema es óseo o no (69).

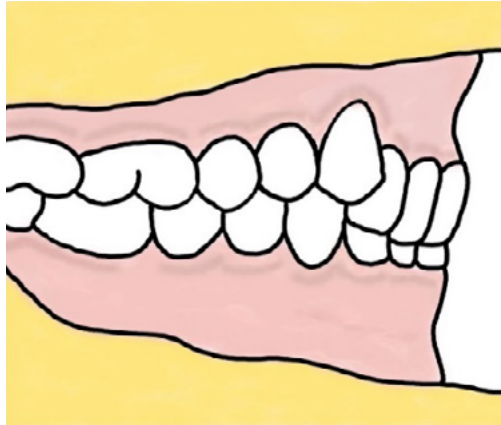
Cuando el causal no se relaciona con el factor esquelético, el diagnóstico precoz seguido de un tratamiento preventivo e interceptivo se vuelve un paso fundamental, ya que esto puede evitar diversos problemas en el futuro. La principal causa, en caso de que no sea esquelética, es la pérdida de los espacios por la mesialización de los molares permanentes, que suele asociarse a caries o pérdidas prematuras de molares temporales (54,70).

Los pacientes que tienen esta maloclusión presentan hábito de interposición labial, el cual se considera como el principal causante de la linguo-versión de los incisivos inferiores y la vestibularización de los superiores. Por otro lado, los pacientes que son respiradores bucales son propensos a presentar mordida cruzada posterior, a causa de su posición baja de la lengua lo que provoca falta de crecimiento en el maxilar superior (54,70).

### 2.1.2.2. Clase II división 2

Encontramos una clase molar II y una clase canina de distoclusión (figura 32), sin embargo, en esta división se pueden encontrar dos presentaciones. La primera, en donde existe una retroinclinación de los incisivos superiores centrales y una proinclinación de los incisivos superiores laterales. La segunda, en donde los incisivos superiores centrales y laterales se encuentran retroinclinados en ambos casos los incisivos inferiores están lingualizados (68). Todo esto acompañado de sobrepase vertical aumentado (54).

En estos casos, tanto la retroinclinación de los incisivos superiores y la recidiva posterior al tratamiento ortodóntico, están es causado por componentes la hiperactividad labial y fuerzas masticatorias aumentadas; por tanto, la opresión del labio inferior sobre los incisivos inferiores puede ser decisivo para la perdurabilidad de un tratamiento de ortodoncia en estos pacientes (67,73).



**Figura 32.** Clase II división 2.

De la misma forma, cabe mencionar que el patrón óseo no se encuentra tan alterado como en otras maloclusiones (54), sin embargo, cuando existe presencia de alteración ósea se presenta una discrepancia de tamaño entre el maxilar y la mandíbula, obteniendo algunas combinaciones como se mencionó anteriormente (65).

Clínicamente, estos casos presentan una cara más armónica que los de la división 1, con una convexidad facial normal, perfiles agradables pudiendo ser rectos o ligeramente cóncavos, presentando un biotipo braquifacial o mesofacial (74). Asimismo, la longitud de las ramas mandibulares es normal o en algunos casos llegan a ser largas y potencia el crecimiento mandibular, por lo que, en ocasiones son similares a los pacientes con maloclusiones clase I (54,65,71).

Según Ustrell (54), varios factores pueden ser causantes de las maloclusiones de clase II división 2:

- *Teoría de Swann*: realizó un estudio cefalométrico en donde determinó un desplazamiento anterior de los primeros molares superiores permanentes en el maxilar antes de la erupción de los segundos molares superiores. Basado en este trabajo, argumentó que el principal responsable del desarrollo de la maloclusión clase II división 2, es la falta de desarrollo de la tuberosidad maxilar, que causa una presión anterior la cual empuja a los primeros molares superiores permanentes hacia adelante generando un desplazamiento mesial (75). Por otro lado, debido al déficit de desarrollo de la región posterior del maxilar, los segundos molares erupcionan en una posición más mesial y desplazan mesialmente a los primeros molares. En consecuencia, los caninos no erupcionados son forzados a ejercer presión sobre la superficie distovestibular de la raíz de los incisivos laterales superiores permanentes que obligan a la corona a dirigirse hacia una proinclinación (54,75).

- *Teoría de verticalización morfológica de Korkhaus*: la característica morfológica fundamental que da origen a esta clase de maloclusión es un sobre desarrollo del proceso alveolar superior y un déficit de crecimiento de la base del cráneo (76). Esto es particularmente notable en adultos donde se vuelve evidente el gran desarrollo del tercio medio de la cara y de la base del maxilar superior. La anomalía es hereditaria y los primeros signos se observan en el recién nacido con una verticalización excesiva de las bases maxilares, formando una forma característica de oclusión del recién nacido, denominada por Korkhaus como "oclusión de tapa de caja". La inclinación del grupo incisivo asociada a la verticalización de los dientes deciduos hace que, durante la erupción de los incisivos permanentes, se enfrenten verticalmente con un ángulo interincisal muy abierto. Las líneas axiales paralelas entre sí provocan extrusión incisiva, debido a la ausencia de oclusión interincisiva y, en consecuencia, la característica de sobremordida del paciente clase II división 2 (54,76).
- *Teoría muscular de Angle*: la fuerza de la musculatura que ejerce el labio superior sobre los incisivos superiores provoca poco resalte, lo cual genera un problema importante de oclusión (54).
- *Teoría de Frankel*: cuando después de deglutir la mandíbula baja hacia la posición de reposo, se produce una disminución considerable de la presión atmosférica en el espacio interoclusal, el tejido blando genera una presión en la superficie vestibular de los dientes resultando presión por fuerzas musculares. Además, de la presión subatmosférica que succiona los labios, mejillas contra los dientes y el espacio interoclusal (54,77).
- *Teoría de Logan*: los incisivos centrales superiores presentan una alteración genética en la dirección de erupción, lo que provoca una disminución del espacio disponible para los incisivos laterales ocasionando que estos se vestibularicen (54).

### 2.1.3. Maloclusión clase III

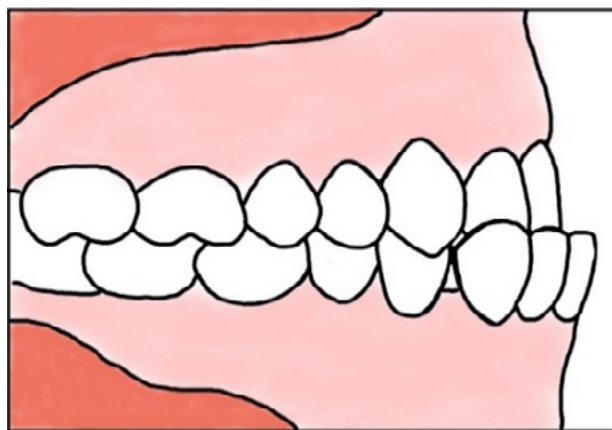
La etiología de esta maloclusión es multifactorial, sin embargo, se describen tres factores principales: el factor hereditario o genético, el medio ambiente y factores sistémicos o hábitos (78). Dentro de los factores del medio ambiente se pueden mencionar: hipertrofia de las amígdalas, respiración oral, patologías relacionadas con las hormonas, problemas posturales, protrusión de la lengua, traumatismos a nivel dental o en la mandíbula y alteraciones en la articulación temporomandibular (ATM). Por otro lado, lo que respecta al factor genético, el prognatismo de la mandíbula está ligado al cromosoma X aneuploidal (78-80).

En estudios realizados a nivel mundial, se ha podido determinar que, dentro de las maloclusiones sagitales, la clase III es la de menor prevalencia, siendo la clase II la más prevalente, seguida de la clase I (81). Un estudio determinó que "la incidencia en la población asiática aumenta la incidencia de 9 % a 19 %, en población blanca es del 1 % a 5 % y en la población latina la incidencia es aproximadamente 5 %" (79). Asimismo, en estudios realizados por Salinas et al. (81), en la parroquia El Sagrario en la ciudad de Cuenca, y por Fajardo et al. (61), en la parroquia Monay de la misma ciudad, ambos ejecutados en escolares de 12 años, la prevalencia de la maloclusión clase III fue menor en ambos sexos. Sin embargo, en un estudio realizado por Borja et al. (62), en el hospital Monte

Sinaí, en Cuenca, en personas de entre 11 y 50 años, la maloclusión clase III fue más prevalente en hombres y mujeres. En otras provincias como Guayas y Chimborazo, la clase III fue la menos prevalente y en Pichincha esta maloclusión ocupa el segundo lugar (81).

Se trata de una alteración en sentido sagital, en la que se observa una clase III molar y mesioclusión canina (figura 33) (78). Asimismo, el grupo incisivo inferior puede estar inclinado hacia vestibular (proinclinación) y el grupo incisivo superior se inclina hacia lingual (retroinclusión), provocando una mordida cruzada anterior (piezas anterosuperiores ocluyen por detrás de las anteroinferiores), que produce apiñamiento y una reducción del tamaño de la arcada superior, principalmente en las primeras etapas del problema (54,78,82).

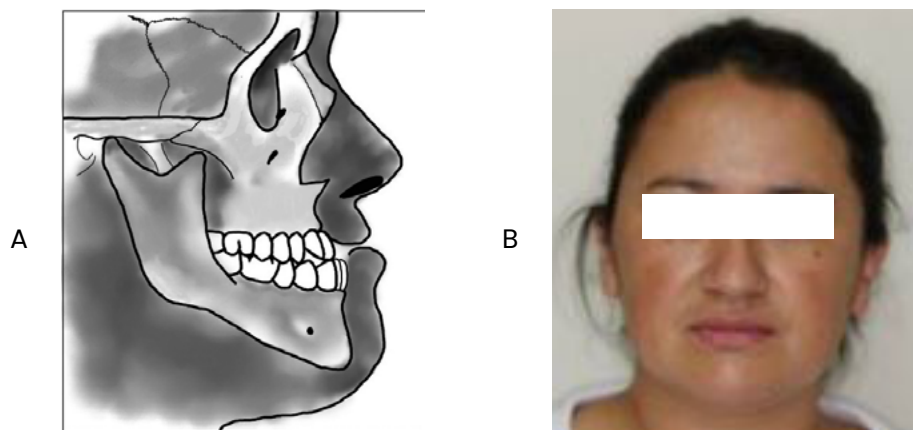
Durante la máxima intercuspidad es cuando se protruye la mandíbula y se hace evidente la mordida cruzada anterior (54).



**Figura 33.** Clase III dental.

Las características mencionadas anteriormente se pueden determinar a nivel dental. Pero para valorar la presencia o ausencia de un problema esquelético es necesario llevar a cabo una cefalometría, así se podrá establecer a qué nivel se encuentra la alteración: maxilar superior (retrusión maxilar), maxilar inferior (prognatismo mandibular) o una combinación de ambos (54,64,65,79).

Cuando la maloclusión es esquelética (figura 34A), se debe principalmente a una desviación de la relación sagital, con los pómulos hundidos, el labio superior hipotónico y acompañada de una posición mandibular adelantada (figura 34B) (54,79).



**Figura 34.** A) Clase III esquelética. B) Clase III facial.

Debido a las distintas combinaciones que existen de clase III, se desarrollaron distintas clasificaciones, generalmente, los valores cefalométricos ayudan a determinar si el problema es de origen esquelético, y a su vez, si este es de tipo maxilar, mandibular o combinado. En el análisis de Steiner, los valores del ángulo formado por los planos N-A y N-B (ANB) serán negativos (54,64).

Los autores Hogeman y Sanborn (83,84) clasifican de manera sencilla las combinaciones de maloclusión clase III:

- Maxilar normal y mandíbula adelantada.
- Maxilar en una posición posterior y mandíbula normal.
- Maxilar en una posición posterior y mandíbula adelantada.

Por otro lado, Langle (85) propuso una clasificación más simplificada:

- Retrusión maxilar.
- Retrusión maxilar y prognatismo mandibular.
- Prognatismo mandibular.

Ellis et al. (86), así como Guyer et al. (87), reportaron sobre variaciones entre pacientes de clase III, donde las combinaciones más comunes incluían un maxilar retrusivo con protrusión de incisivos, prognatismo mandibular e incisivos retruídos y un aumento de la altura facial inferior.

Es relevante reconocer el tipo de maloclusión clase III para poder determinar el tratamiento adecuado, dado que en fases iniciales algunos tipos se pueden tratar mediante aparatos funcionales y otras relaciones esqueléticas se corrigen mediante cirugía ortognática (80).

En contraste, la clase III esquelética se manifiesta como uno de los problemas más desafiantes para el ortodoncista, debido a que algunos casos son de carácter hereditario. El estudio cefalométrico confirmará el diagnóstico y la relación del maxilar y la mandíbula (56).



## 2.2. Alteraciones transversales

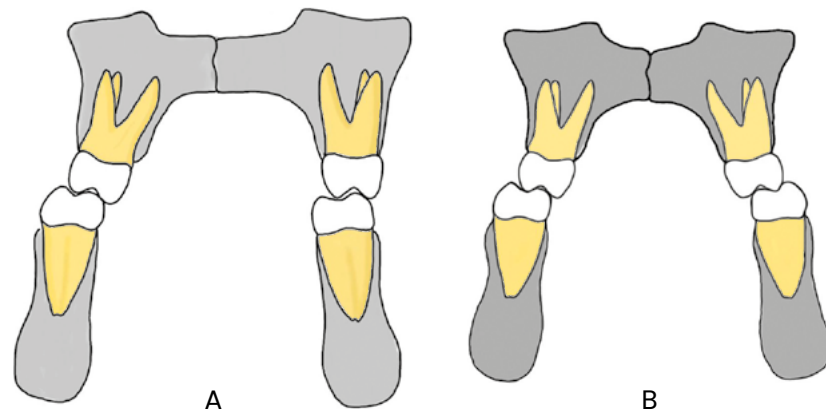
Se presentan en problemas óseo-dentarios en el plano horizontal conocidos como maloclusión transversal, estas se pueden visualizar en compañía de maloclusiones sagitales; sin embargo, se pueden presentar de forma independiente, podemos encontrar en el sector posterior la mordida cruzada posterior, la oclusión cúspide a cúspide y mordida en tijera, mientras que en la región anterior podemos hallar desviación de la línea media (88).

### 2.2.1. Mordida cruzada posterior

Son las más comunes, a nivel de la oclusión se puede observar las cúspides vestibulares de al menos un diente posterior superior este en relación con la cara lingual de los dientes inferiores en máxima intercuspidadación (89).

La mordida cruzada posterior es de carácter multifactorial, puede ser por factores genéticos, hábitos funcionales inadecuados y traumáticos (54). Es causada principalmente por un desarrollo reducido del hueso maxilar que comienza desde temprana edad.

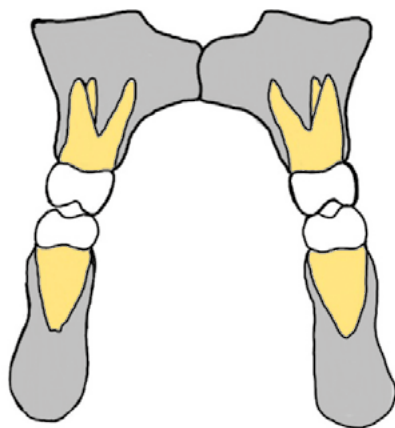
Esto genera una diferencia entre la posición céntrica y la intercuspidadación máxima que conduce a una oclusión inestable y al consiguiente desplazamiento de la mandíbula (89) Esto, a su vez, da como resultado una mordida cruzada posterior que puede afectar un solo lado de la arcada o ambos (figura 35) (90). Si el problema no se resuelve, el crecimiento craneofacial posterior puede provocar asimetría facial. La asimetría facial se debe a la adaptación de los tejidos duros y blandos con el consiguiente aumento del desarrollo del lado sin mordida cruzada y un subdesarrollo del lado opuesto (88-90).



**Figura 35.** A) Mordida cruzada unilateral. B) Mordida cruzada bilateral.

### 2.2.2. Oclusión cúspide a cúspide

La oclusión cúspide a cúspide es un punto intermedio entre oclusión normal y mordida cruzada, llegando a denominarse mordida cruzada posterior no completa debido a que la oclusión no se da entre la cúspide y la fosa, en cambio, se observa que las cúspides palatinas y vestibulares superiores ocluyen con sus homologas antagonistas inferiores (figura 36) (91).

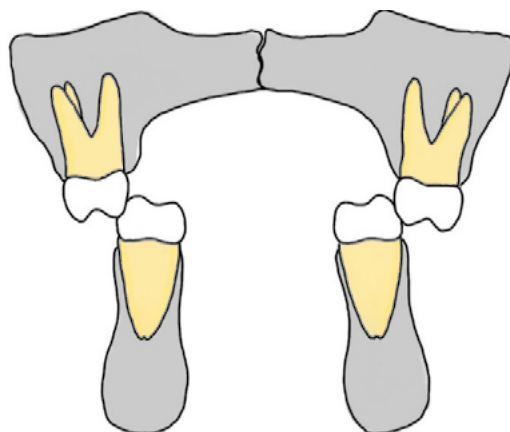


**Figura 36.** Mordida cúspide a cúspide.

### 2.2.3. Mordida en tijera o vestíbulo oclusión

Cuando las caras palatinas de los dientes superiores en el sector posterior ocluyen con la cara vestibular de los dientes inferiores (figura 37) (89).

La mordida en tijera es una maloclusión extraña causada por un arco dental maxilar relativamente grande en comparación con su contraparte mandibular. Este tipo de maloclusión sigue siendo un desafío clínico para los ortodoncistas. Las personas con este tipo de alteración pueden tener discrepancias en la simetría facial y dificultades en los movimientos de excursión lateral, debido a la erupción bucal excesiva de los dientes posteriores superiores y la inclinación lingual de los dientes posteriores mandibulares (88,92).



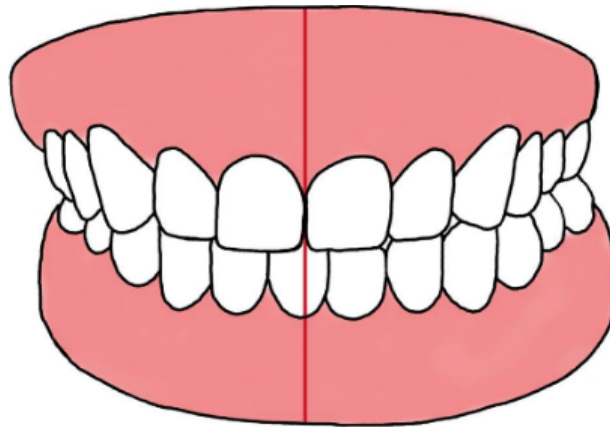
**Figura 37.** Mordida en tijera.

### 2.2.4. Desviación de la línea media

Se debe considerar que la línea media dental debe coincidir con la línea media facial, así como la línea media interincisiva superior con la línea media interincisiva inferior. La línea media es la base para el estudio de la simetría (93-97). Es una línea vertical que va de Trichion a Mentón, pasando por la línea media incisiva superior y que divide a la cara

en dos partes: izquierda y derecha. Para asegurar la estética dentro de la odontología, es importante que la línea media dental coincida con la línea media facial (98).

Cuando existen desviaciones en la línea media dental generalmente se deben a causas dentarias como extracciones o agenesia unilateral, iatrogenia, pérdida prematura de dientes primarios o permanentes como consecuencia de traumas, alteraciones en la secuencia de erupción de los dientes del sector anterior. Sin embargo, el origen puede deberse a factores esqueléticos relacionados con un problema de hipo desarrollo vertical unilateral del maxilar superior que se manifiesta con una inclinación del plano oclusal superior y desviación de la línea media hacia el lado de menor desarrollo vertical (figura 38) (98).



**Figura 38.** Desviación de la línea media.

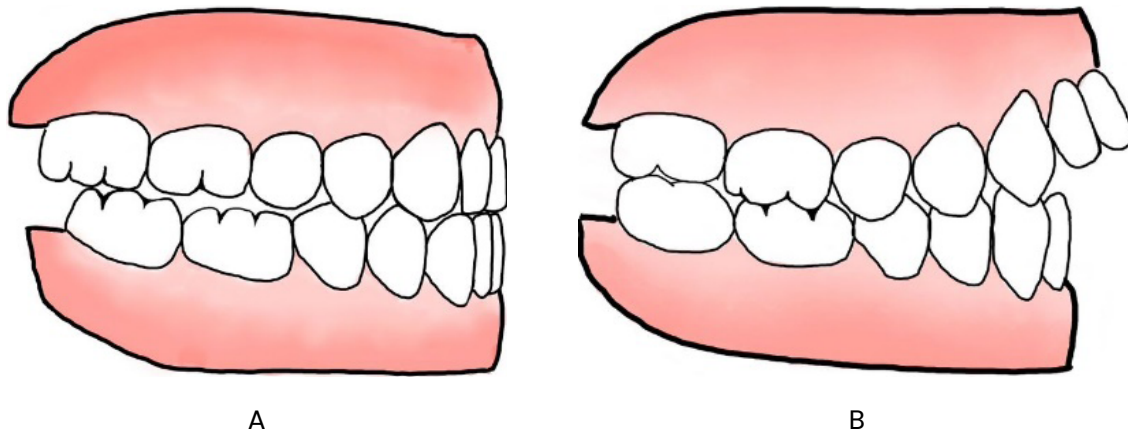
## 2.3. Alteraciones verticales

La dimensión vertical es una medición en el plano frontal que establece la relación entre el maxilar y la mandíbula cuando los dientes están en oclusión (93).

La etiología de las alteraciones verticales se considera de carácter multifactorial, donde los factores implicados son genéticos y locales. Entre los factores que podemos encontrar dentro del área genética están: crecimiento y desarrollo cráneo facial, patrón neuromuscular, herencia genética, características étnicas, entre otros. Por otro lado, los factores locales presentan en su grupo a: succión digital, respiración bucal, empuje lingual (54).

### 2.3.1. Mordida abierta

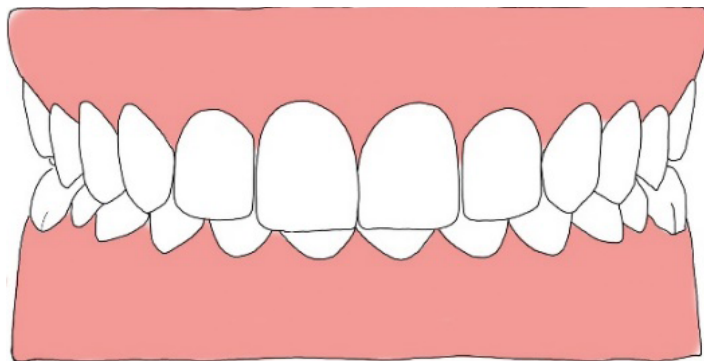
Alteración que presenta la disminución del entrecruzamiento dental, provocando ausencia de contacto entre arcadas, este tipo de alteración puede ser mordida abierta anterior la cual, se acompaña de sonrisa gingival y el sobrepase presenta valores negativos (figura 39B), asociada a hábitos como la succión digital, deglución atípica, interposición de objetos entre otras. Por último, la mordida abierta lateral (figura 39A), se caracteriza por la ausencia de contactos interoclusales en las piezas posteriores, asociada a macroglosia y deglución atípica lateral (54,94).



**Figura 39.** A) Mordida abierta posterior. B) Mordida abierta anterior.

### 2.3.2. Sobremordida o sobrepase aumentado

Es un conjunto de características esqueléticas, dentales y neuromusculares que produce una sobremordida excesiva en la región de los incisivos, esencialmente define como el grado de cobertura vertical entre los incisivos superiores e inferiores, generalmente se presenta en el sector anterior; sin embargo, en situaciones de gravedad abarca la zona lateral (figura 40) (94). Esta maloclusión viene acompañada de una alteración de la funcionalidad masticatoria (54).



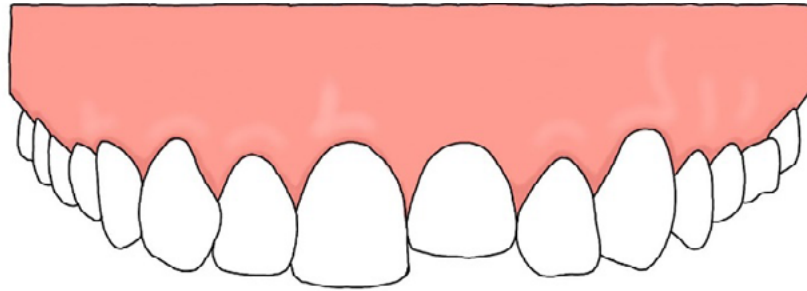
**Figura 40.** Sobremordida.

Esta alteración, por lo general, vuelve más susceptibles a los pacientes a desarrollar enfermedades periodontales y problemas funcionales que afectan los músculos masticatorios, elevando la predisponibilidad de los pacientes a patologías de la articulación temporomandibular (95).

La etiología de esta alteración se asocia a factores genéticos como: cambios en el crecimiento y desarrollo de la mandíbula y/o maxilar, cambios en la función de los labios y la lengua y, principalmente, cambios dentoalveolares y locales como disfunciones (95,96).

### 2.3.3. Infraoclusión

La infraoclusión también conocida como erupción incompleta, impactación o intrusión se define como una alteración en el desarrollo de la dentición que perturba la erupción de las piezas dentales y da como resultado que el diente se encuentre por debajo del plano oclusal (figura 41). La prevalencia en dentición primaria es variable, oscila entre 1,3 % al 38,5 % detectado principalmente en niños entre 7 y 8 años, siendo una situación clínica que se encuentra con frecuencia (97).



**Figura 41.** Infraoclusión.

### 2.3.4. Supraoclusión

La supraoclusión también conocida como sobreerupción se define como una alteración en la cual las superficies oclusales de los dientes posteriores se extienden más allá del plano oclusal.

## Referencias bibliográficas

1. Sánchez M, Ustrell J. Clínica de las maloclusiones. En: Diagnóstico y tratamiento. Barcelona: Elsevier; 2016. p. 413-457.
2. Salinas L, Urgiles C, Jiménez M. Maloclusiones dentales en escolares de 12 años en la parroquia El Sagrario Cuenca 2016. *Rev Salud & Vida Sipanense*. 2017; 4(2):58-66. Disponible en: <https://bit.ly/4962VOQ>
3. González L, Fajardo J. Prevalencia de maloclusiones dentales en escolares de 12 años en Moynay - Cuenca 2016. *Odontología Activa Revista Científica*. 2016; 1(2):23-8. doi: 10.31984/oactiva.v1i2.133
4. Thilander B, Bjerklin K, Bondemark L. *Ortodoncia Esencial*. 1st ed. Oxford: Wiley; 2018. 73-93 p.
5. Borja D, Ortega E, Cazar M. Prevalence of skeletal malocclusions in the population of the province of Azuay, Ecuador. *Research, Society and Development*. 2021; 10(5). Disponible en: <https://bit.ly/4bjN0Oq>
6. González L, Rodríguez A, Soto L. Factores de riesgo de la malocusión. *Medicentro*. 2020; 24(4):153-66. Disponible en: <https://bit.ly/47T4UEV>
7. Gurrola B, Orozco L. *Maloclusiones*. 1st ed. Zaragoza: UNAM; 2017. Disponible en: <https://bit.ly/48UV1b1>
8. Cañizares S, Molina J, Moya M, Planells E. Oral Function and Eating Habit Problems in People with Down Syndrome. *Int J Environ Res Public Health*. 2022; 19(5):1-11. doi: 10.3390/ijerph19052616
9. Martínez G, Hernández F, Hernández D, Bustamante L, Castillo E. Defectos bucodentales en personas con síndrome de Down: una prioridad en salud bucal. *Revista Médica Electrónica*. 2021; 43(3):750-69. Disponible en: <https://bit.ly/49ggNGO>
10. Montes J, Albarracín B, Rodríguez P, López R, Fakih N, Hernández J. Disostosis cleidocraneal. *Rev Esp Cir oral maxilofac*. 2016; 38(4):236-42. Disponible en: <https://bit.ly/3UqVJst>
11. Villamil V, Ruíz R, Ibieta M, Salcedo C. Cleidocranial dysostosis: a case report with clinical illustration. *Pan Afr Med J*. 2021; 38(368):1-7. doi: 10.11604/pamj.2021.38.368.29204
12. Carrillo M, Aguilar P, Rico G, Arenas R. Displasia ectodérmica anhidrótica: informe de 3 casos familiares sugestivos de herencia ligada al cromosoma X Anhidrotic Ectodermal Dysplasia: Report of 3 Familial Cases Suggestive of X-Linked Inheritance. *Dermatología Cosmética, Médica y Quirúrgica*. 2014; 12(3):175-8. Disponible en: <https://bit.ly/3HDqr9V>
13. Ramírez M, Jaimes L, Pieruccini J, Rodríguez M. Displasia ectodérmica: Un reporte de caso. *Rev Estomatol Herediana*. 2016; 26(2):162-7. Disponible en: <https://bit.ly/47T55A5>
14. Danelon M, Daspasquale G, González L, Gonçalves N, Báez L, Botazzo A. Displasia ectodérmica en odontopediatría. *Rev Odontopediatría Lat*. 2018; 8(1):75-82. doi: 10.47990/alop.v8i1.146
15. Defabianis P, Mussa A, Ninivaggi R, Carli D, Romano F. Maxillo-Facial Morphology in Beckwith-Wiedemann Syndrome: A Preliminary Study on (epi)Genotype-Phenotype Association in Caucasians. *Int J Environ Res Public Health*. 2022; 19(4):1-12. doi: 10.3390/ijerph19042448
16. Cammarata F, Avedaño A, Stock F, Callea M, Sparago A, Riccio A. Síndrome de Beckwith-Wiedemann. Aspectos clínicos y etiopatogénicos de una entidad ejemplo de impronta genómica Beckwith-Wiedemann syndrome. *Clinical and etiopathogenic aspects of a model genomic imprinting entity*. *Arch Argent Pediatr*. 2018; 116(5):368-73. Disponible en: <https://bit.ly/3Un9kkw>

17. Saldarriaga W, Molina L, Ramírez J. Síndrome de Sotos diagnosticado por hibridación genómica comparativa. *Rev Chil Pediatr.* 2016; 87(4):288-92. Disponible en: <https://bit.ly/3vUuTyH>
18. Winegarner A, Kendall M, Lecamwasam H. Case Report Successful Anesthetic Management of an Adult with Sotos Syndrome. *Hindawi.* 2022; 1-4. doi: 10.1155/2022/2585015
19. Komatsu S, Shinaoka A, Kimata Y. Modified posterolateral approach for Pterygium colli. *Journal of Craniofacial Surgery.* 2019; 30(1):214-7. doi: 10.1097/SCS.00000000000005127
20. Ortiz J, Nakagoshi S, Martínez G. Enfoque odontológico del Síndrome de Turner. *Revista Mexicana de Estomatología.* 2017 Jul; 4(2):27-37. Disponible en: <https://bit.ly/42BqInL>
21. Barreada A, González I. Síndrome de Turner. *Protocolos diagnósticos y terapéuticos en pediatría.* 2019; 1:267-83. Disponible en: <https://bit.ly/42kT3hl>
22. Alam M, Alfawzan A, Shrivastava D, Srivastava K, Alswairki H, Mussallam S, et al. Oral Health Status in Marfan Syndrome: A Systematic Review and Meta-Analysis of 353 Cases. *Int J Environ Res Public Health.* 2022; 19(9):1-13. doi: 10.3390/ijerph19095048
23. Mercado S, Caciva R, Morales S. Reporte de caso de Síndrome de Marfán en Odontología. *Rev Fac Odontol Univ Nac (Córdoba).* 2018 Aug 31; 28(2):9-13. Disponible en: <https://bit.ly/47XuUPm>
24. Báez A, García R, Benito M, Chong J, Rubio E. Abordaje odonto-pediátrico del Síndrome de Prader-Willi: reporte de caso. *Ciencia Odontológica.* 2017; 14(1):46-52. Disponible en: <https://bit.ly/4bfjkSF>
25. Istodor A, Rusu L, Noja G, Roi A, Roi C, Bratu E, et al. An Observational Study on Cephalometric Characteristics and Patterns Associated with the Prader-Willi Syndrome: A Structural Equation Modelling and Network Approach. *Applied Sciences.* 2021 Apr 2; 11(7):2-22. doi: 10.3390/app11073177
26. Rojas M, Walker L. Malformaciones congénitas: aspectos generales y genéticos. *International Journal of Morphology.* 2012 Dec; 30(4):1256-65. doi: 10.4067/S0717-95022012000400003
27. Varela G, Chávez M, Villegas P. Manifestaciones clínicas y odontológicas en el síndrome alcohólico fetal. *Archivos de Investigación Materno Infantil.* 2012; 4(2):79-85. Disponible en: <https://bit.ly/42n2xJn>
28. Pinzón A, Serrano R. Tratamiento estomatológico en el paciente adolescente con síndrome alcohólico fetal. *Ledezma K.* 2015; 36(1):32-5. Disponible en: <https://bit.ly/3Si8Wkx>
29. Rivera A, Huerta H, Centeno Y, Zurita J. Actualización en hipotiroidismo congénito: etiología, cuadro clínico, diagnóstico y tratamiento. Segunda parte. *Revista Mexicana de Pediatría.* 2018 Sep; 80(1):34-40. Disponible en: <https://bit.ly/3ueKFUo>
30. Castilla Peón MF. Congenital hypothyroidism. Vol. 72, *Boletín Médico del Hospital Infantil de México.* Masson-Doyma México, S.A.; 2015. p. 140-8. doi: 10.1016/j.bmhix.2015.05.001
31. Céspedes C, Murillo A, Forero C. Congenital hypopituitarism: Case report and review. *Rev Esp Endocrinol Pediatr.* 2017; 8(1):21-9. Disponible en: <https://bit.ly/3Un4IQB>
32. Rodríguez F, Campos Á, González I. Actualización del hipopituitarismo congénito. Aspectos clínicos y genéticos. *Rev Esp Endocrinol Pediatr.* 2018; 9(1):30-9. doi: 10.3266/RevEspEndocrinolPediatr.pre2018.Mar.457
33. Chamorro L, Duarte M. Raquitismo carencial: a propósito de un caso. *Pediatr.* 2018; 45(2):155-64. doi: 10.31698/ped.45022018008
34. Guevara J, Cárdenas N, Chávez M, Trubnykova M, Morales R. Prevalencia de manifestaciones bucales del raquitismo hipofosfatémico de pacientes atendidos en un hospital pediátrico peruano. *J Oral Res.* 2020; 9(5):383-91. Disponible en: <https://bit.ly/49i5dui>

35. González R, Mora N, Álvarez C. Tortícolis infantil: abordaje inicial en primer nivel de atención. *Rev Méd C Rica Centroamérica*. 2015; 72(615):287-91. Disponible en: <https://bit.ly/3OkBYyz>
36. Cueto S, Pipa A, González M, Pipa M, Pipa C. Asimetrías faciales y maloclusiones en pacientes con tortícolis muscular congénita. Una revisión sistemática. *Av Periodoncia Imp Oral*. 2015; 27(1):11-8. doi: 10.4321/S1699-65852015000100002
37. López J, Martínez J. Traumatismos faciales en la infancia (I). Exploración y tratamiento inicial. *An Pediatr Contin*. 2010; 8(2):104-7. doi: 10.1016/S1696-2818(10)70019-6
38. Gordillo F, Nascimento T, Taparello C, De Conto F, Engelmann J, Pinheiro S. Traumatismo facial en niños y adolescentes: un análisis de 10 años en un hospital de la región sur de Brasil. *Odon-toestomatología*. 2020; 22(35):30-7. doi: 10.22592/ode2020n35a5
39. Álvarez G, López R, Botero J, Botero S, Cardona D, Carmona P, Hernández J. Alteraciones en la cavidad bucal en pacientes tratados con radioterapia de cabeza y cuello. Medellín, Colombia. *Rev Odonto Mex*. 2017; 21(2):87-97. doi: 10.1016/j.rodsmex.2017.05.003
40. Ramón R, Miegimolle M, Gallegos L. Anomalías dentarias de número: hiperodoncia/hipodoncia. A propósito de un caso. *Odonto Ped*. 2014; 22(3):209-15. Disponible en: <https://bit.ly/3SOT3DP>
41. Martín J, Sánchez B, Tarilonte M, Castellanos L, Llamas J, López F, Segura J. Anomalías y displasias dentarias de origen genético-hereditario. *Av Odontoestomatol*. 2012; 28(6):287-301. Disponible en: <https://bit.ly/47RD7EU>
42. Sanz A, Pérez A, Barbería E. Alteraciones dentarias de número y forma, en niños sin malformaciones ni síndromes. En: *Atlas de Odontología Infantil para Pediatras y Odontólogos*. 2012. p. 64-79.
43. Gutiérrez M, Gutiérrez J, Gallardo E, Lomeli A, Gutiérrez J, Rojas A. Microodoncia de incisivos laterales maxilares en maloclusiones dentales. *Rev Tamé*. 2017; 6(16):565-8. Disponible en: <https://bit.ly/3HGwOd>
44. Mursulí M, Rodríguez H, Landa L, Hernández M. Anomalías dentales. *Gaceta Méd Esp*. 2006; 8(1). Disponible en: <https://bit.ly/47VQpjJ>
45. Villalba N, Jacquett N, Cabañas A, Chirife M. Pérdida prematura de dientes temporarios en niños que acudieron a un hospital público de la Ciudad de Luque-Paraguay. *Rev Odontopediatría Lat*. 2013; 3(2):25-33. Disponible en: <https://bit.ly/3Ou31HV>
46. Daneleon M, Gonçalves N, Ceolin H, Báez L, Castro F, Felipe S, et al. Retención de molares primarios: diagnóstico, etiología, tratamiento y relato de caso clínico. *Rev Odontopediatría Lat*. 2019; 9(1):66-74. Disponible en: <https://bit.ly/4bmGaYP>
47. Cardozo M, Hernández J. Diagnóstico y manejo de la anquilosis dentoalveolar. *Rev Lat Odontopediatría*. 2015; 5(2):26-36. doi: 10.47990/alop.v5i2.5
48. Marín F, García P, Núñez M. La erupción dental normal y patológica. *Form Act Pediatr Aten Prim*. 2012; 5(4):188-95. Disponible en: <https://bit.ly/3SmBPvL>
49. Fierro C, Vera A, Pérez M. Erupción ectópica del primer molar permanente superior, evolución y tratamiento a 3 años: caso clínico. *Int J Odontostomat*. 2007; 1(2):185-90. Disponible en: <https://bit.ly/3vUFny2>
50. Santander F, Katagiri M. Transposición dentaria. Reporte de un caso. *Revista mexicana de Ortodoncia*. 2019; 7(1):33-43. Disponible en: <https://bit.ly/42nsoAP>



51. Barbería E, Garzarán A, Altamirano S, Cardoso C, Maroto M. Fallo local de la erupción dentaria. Aproximación a la clínica y la terapéutica. *Gaceta dental*. 2009; 132-46. Disponible en: <https://bit.ly/4bmGrej>
52. Rocafuerte M, Velásquez F. Quiste de erupción dental. Reporte de caso. *Odontol Pediatr*. 2021; 20(1):16-24. doi: 10.33738/spo.v20i1.158
53. Ugalde F. Clasificación de la maloclusión en los planos anteroposterior, vertical y transversal. *Revista ADM*. 2007; 64(3):97-109. Disponible en: <https://bit.ly/48Y84c2>
54. García V, Ustrell J. Alteraciones transversales. En: *Diagnóstico y tratamiento en ortodoncia*. Barcelona: Elsevier; 2015. p. 413-457.
55. Gálvez J, Salinas K, Triviño AE, Albán J. Maloclusión clase I de Angle: definición, clasificación, características y tratamientos. *Rev Cient Univ Odontol Dominic*. 2020; 8(2):5400. Disponible en: <https://bit.ly/3udPSMm>
56. Gill D, Naini F. *Ortodoncia: principios y práctica. El manual moderno*; 2013.
57. Marín D, Sigüencia V, Bravo M. Maloclusión Clase I, tratamiento ortodóncico-revisión de la literatura. *Rev Lat Ort Odontopediatría*. 2014. Disponible en: <https://bit.ly/42shDNW>
58. Mata T. JE, Medina AC, Prieto M del C. Corrección de mordida cruzada posterior vestibular en dentición primaria. Reporte de dos casos clínico. *Rev. Odontopediatría Lat*. 2021; 6(2). Disponible en: <https://bit.ly/3HC8uJ3>
59. Balcázar V, Rennella C. Etiología de la maloclusión. Factores predisponentes en niños de 6 a 12 años atendidos en la Clínica de Odontopediatría de la Facultad Piloto de Odontología. Universidad de Guayaquil. [Tesis de pregrado]. 2018. Disponible en: <https://bit.ly/48V6Yh4>
60. González L, Rodríguez A, Soto L. Factores de riesgo de la maloclusión. *Medicentro Electrónica*. 2020; 24(4):753-66. Disponible en: <https://bit.ly/3SGGjpy>
61. Fajardo J, González L. Prevalencia de maloclusiones dentales en escolares de 12 años en Moynay-Cuenca 2016. *Odontología Activa Revista Científica*. 2016; 1(2):23-8. Disponible en: <https://bit.ly/47WWe0g>
62. Borja D, Ortega E, Cazar M, Almache C. Prevalence of skeletal malocclusions in the population of the province of Azuay-Ecuador. *Research, Society and Development*. 2021; 10(5):e24010515022-e24010515022. doi: 10.33448/rsd-v10i5.15022
63. Bustillo A. Implicación de la erupción de los terceros molares en el apiñamiento anteroinferior severo. *Av Odontoestomatología*. 2016; 32(2). Disponible en: <https://bit.ly/49gBj9z>
64. Gualán Cartuche L P, Sigüencia Cruz V, Bravo Calderón M E. Maloclusión de clase III, tratamiento ortodóncico-revisión de la literatura. *Rev Lat Ortod Odontopediatría*. 2015: [aprox. 15 p.]. Disponible en: <https://bit.ly/48SdTaP>
65. Otaño R. Diagnóstico de las anomalías dentofaciales. En: *Ortodoncia*. La Habana: eciMED; 2014. p. 92-111. Disponible en: <https://bit.ly/3UnaEUy>
66. Howe S. Phenotypic characterization of Class II malocclusion. 2012. Disponible en: <https://bit.ly/3HC9rB7>
67. Pinos A, Sigüencia V, Bravo M. Tratamiento de maloclusiones de clase II división 2-revisión de la literatura. *Revista latinoamericana de ortodoncia y odontopediatría*. 2015; Disponible en: <https://bit.ly/3HMyIyZ>

68. Lazo Y, Borroto M, Batista N. Relación entre el síndrome de clase II división 2 y la disfunción temporomandibular-artículo de revisión. *Rev Habanera Cien Méd.* 2019; 18(2):270-80. Disponible en: <https://bit.ly/497sTl2>
69. Martínez R, Mendoza L, Fernández A, Pérez E. Características cefalométricas en la maloclusión clase II. *Revista Odontológica Mexicana.* 2008; 12(1):7-12. Disponible en: <https://bit.ly/3SEhCCZ>
70. Cuéllar Y, Cruz Y, Llanes M, Suárez FI, Santos O V. Modificaciones del perfil facial en pacientes Clase II División 1 tratados con Modelador Elástico de Bimler. *Rev Habanera Cien Méd.* 2014; 13(6):845-54. Disponible en: <https://bit.ly/3vXSQFn>
71. Gregoret J. Examen buco-funcional. En: ortodoncia y cirugía ortognática: diagnóstico y planificación. Amolca. 2014. p. 56-87.
72. Tsourakis AK, Johnston LE. Class II malocclusion: The aftermath of a "perfect storm". *Semin Orthod.* 2014 Mar; 20(1):59-73. doi: 10.1053/j.sodo.2013.12.006
73. López F, Ruiz J, López C. Contextualización de la maloclusión Clase II. Un enfoque contemporáneo-artículo de revisión. *Ortod.* 2016; 3(1):11-27. Disponible en: <https://n9.cl/9liqr>
74. Medina P, Lima M, Bastidas M, Jiménez M. Altura del maxilar superior de acuerdo al patrón facial. *Rev Mex Ort.* 2020; 8(4):254-62. Disponible en: <https://bit.ly/48UuFpP>
75. Swann G. The diagnosis and interception of Class II, Division 2 malocclusion. *Am J Orthod.* 1954; 40:325-40. doi: 10.1016/0002-9416(54)90030-5
76. Korkhaus C, G Bruhn, Hofrath H. Ortopedia de laboratorio. La Escuela Odontológica Alemana-Ortodoncia. Editorial Labor SA; 1944. Disponible en: <https://n9.cl/thv9wi>
77. Fränkel R. Functional Approach to Orofacial Orthopaedics: *Journal of orthodontics.* 2019; 7(1):41-51. doi: 10.1179/bjo.7.1.41
78. Ubilla W, Pincay D, Cerón G, Castro K. Salud bucal: una visión general de la maloclusión clase III. Definición, etiología, clasificación, diagnóstico y opciones de tratamiento. *Rev Cient Univ Odontol Dominic* 2020; 8:2409. Disponible en: <https://n9.cl/xx0dp>
79. Alzate J, Álvarez E, Botero P. Vista de tratamiento temprano de la maloclusión clase III con aparatología ortopédica-reporte de caso con 7 años de control. *Rev Odontoped.* 2014; 4(1). Disponible en: <https://bit.ly/49fxX6H>
80. Avalos G, Paz A. Maloclusión clase III. *Rev Tame.* 2014; 3(8):279-82. Disponible en: <https://bit.ly/3HFdjKF>
81. Toral J, Lima M. Hábitos perniciosos en relación con la mordida abierta anterior. *CM;* 2023; 9(1):842-6. doi: 10.35381/cm.v9i1.1103
82. Horta CM, Parés F. Manejo ortodóncico de la clase III: presentación de un caso clínico. *Rev ADM.* 2020; 77(1):41-5. Disponible en: <https://bit.ly/42jW4yS>
83. Hogeman K. Surgical-orthopaedic correction of mandibular protrusion: A Follow-up study. *Essette.* 1951; Disponible en: <https://bit.ly/3SjC3np>
84. Sanborn R. Differences Between the Facial Skeletal Patterns of Class III Malocclusion and Normal Occlusion. *Angle Orth.* 2009. doi: 10.1043/0003-3219(1955)025<0208:DBTFSP>2.0.CO;2
85. Langlade M. *Diagnostic orthodontique.* Paris: Maloine; 1981. Disponible en: <https://bit.ly/42kv3LG>
86. Ellis E, McNamara J. Components of adult Class III malocclusion. *J Oral Maxillofac Surg;* 42(5):295-305. doi: 10.1016/0278-2391(84)90109-5

87. Guyer E, Ellis E, McNamara J, Behrents J. Components of Class III Malocclusion in Juveniles and Adolescents. *Angle Orth.* 1986; 56(1):7-30. doi: 10.1043/0003-3219(1986)056<0007:COCIMI>2.0.CO;2
88. Morales L. Prevalencia de maloclusión transversal posterior y factores predisponentes en pacientes del posgrado de ortodoncia. Universidad Juárez Autónoma de Tabasco; 2018. Disponible en: <https://bit.ly/49jiu5N>
89. Pinho T. A Ortodontia Intercetiva nas Deformidades Dento-Maxilares. *Nascer e Crescer.* 2011; 20(3). Disponible en: <https://bit.ly/49z145l>
90. Caroccia F, Moscagiuri F, Falconio L, Festa F, D'attilio M. Early Orthodontic Treatments of Unilateral Posterior Crossbite: A Systematic Review. *J Clin Med.* 2020; 10(1):33. doi: 10.3390/jcm10010033
91. Martín E. Estudio de la relación entre la mordida cruzada y la alteración en la trayectoria de los caninos superiores, inclinación del plano oclusal e inclinación de la comisura labial. Universidad Complutense de Madrid. [Tesis doctoral]; 2021. Disponible en: <https://bit.ly/4bmtuRM>
92. Baik U, Kim Y, Sugawara J, Hong C, Park J. Correcting severe scissor bite in an adult. *American Journal of Orthodontics and Dentofacial Orthopedics.* 2019; 156(1):113-24. doi: 10.1016/j.ajodo.2017.11.047
93. Barragán M, Viveros C, Garzón H. Alteración de la dimensión vertical: Revisión de la literatura. *Rev Estomatol.* 2020; 27(2):27-37. doi: 10.25100/re.v27i2.8637
94. Ocampo Z. Diagnóstico de las alteraciones verticales dentofaciales. *Rev Fac Odontol Univ Antioq.* 2005; 17(1):87-97. Disponible en: <https://bit.ly/3SjCvIB>
95. Machado A, García C, Rodríguez J, Gutiérrez A, Wong J. Sobremordida vertical excesiva: características clínico-epidemiológicas y tratamiento en menores de 19 años. *Rev Cien Méd.* 2023; 27(2023):5897. Disponible en: <https://bit.ly/42hxfnn>
96. Brito H, Rezende H, Machado W. Sobremordida exagerada: diagnóstico y estrategias de tratamiento. *Rev Dent Press Ortodon Ortop Facial.* 2009; 14 (3):128-57. doi: 10.1590/S1415-54192009000300017
97. Díaz F, Aguilera F, Cayo V, Katherine G. Prevalencia de infraoclusión en molares primarios de niños de 7 y 8 años, Valdivia, Chile, 2019. *Odontoestomatología.* 2020; 22(35):4-11 Disponible en: <https://n9.cl/3fe2a>
98. Vera J. Coincidencia entre la línea media dental y la línea media facial en alumnos del primer ciclo de Estomatología de la Universidad César Vallejo, Piura 2017. Universidad César Vallejo. [Tesis de pregrado]; 2017. Disponible en: <https://bit.ly/3Sn12X3>



# CAPÍTULO IV

---

## Fisiología y diagnóstico funcional orofacial

### Sinopsis

El sistema estomatognático está vinculado con estructuras craneofaciales relacionadas con las funciones orales y estomatológicas del cuerpo humano, por lo tanto, un equilibrio adecuado de los tejidos blandos y duros del sistema craneofacial contribuye a la salud oral y facial evitando el establecimiento de las maloclusiones. El diagnóstico funcional comprende el estudio de las funciones de fonación, deglución, masticación y respiración, este estudio debe ser minucioso y detallado, ya que la alteración en estas funciones se puede relacionar con las anomalías dento-maxilo-facial, las cuales se pueden presentar en músculos, huesos y piezas dentales. El ortodoncista será el encargado de corregir las alteraciones y devolver la fisiología anatómica y funcional de cada paciente. En el presente capítulo se estudiará la gravedad y consecuencia de las anomalías presentes en el sistema estomatognático, que dependerá de la intensidad, el tiempo transcurrido y la frecuencia con la que se presente esa disfunción; además de posibles hábitos orales que son comunes en la infancia, y que repercuten debido a una resistencia esquelética insuficiente, inmadurez del tejido óseo y la agudeza de las estructuras de soporte de los niños. Dentro de los distintos hábitos de succión, se encuentran la alimentación con biberón, succión del chupete, digital y de labios, mientras que los hábitos de proyección son protracción lingual y protrusión mandibular. La protracción lingual se subdivide en simple, compuesta y compleja, produciendo una deglución incorrecta. En tanto que, la protrusión mandibular aumenta la probabilidad de que el paciente presente Clase III y abrasión anterior de las piezas dentales. Finalmente, se describe la onicofagia, que puede ser resultado del nerviosismo o ansiedad del paciente, mientras que, los hábitos posturales, se realizan de manera cotidiana, generando compresión lo cual a su vez puede llegar a producir alteraciones óseas.



# 1. Fisiología orofacial

El sistema estomatognático es un conjunto de estructuras relacionadas con las funciones orales y estomatológicas del cuerpo humano. Incluye los dientes, huesos (maxilar, mandíbula y temporal), articulación temporomandibular (ATM), músculos de la masticación (maseteros, temporales, pterigoideos), lengua, paladar duro y blando, glándulas salivales y otros tejidos circundantes (1). Desempeña funciones importantes como succión, masticación, deglución, respiración, fonarticulación.

La ATM es de particular importancia para la ortodoncia, ya que desempeña un papel crucial en el desarrollo, la función y la estabilidad del sistema estomatognático. Esta articulación, que conecta el hueso temporal del cráneo con la mandíbula, permite una amplia gama de movimientos, incluyendo la apertura y cierre de la boca, así como movimientos laterales y de protrusión. Para los ortodoncistas, comprender la complejidad de la ATM es esencial, ya que los tratamientos ortodónticos pueden influir en la posición y función de esta articulación.

La articulación temporomandibular (ATM) es una articulación compleja que se compone de varias partes que trabajan juntas para permitir los movimientos de la mandíbula (2). Las partes principales de la ATM se distinguen:

- *Cóndilo de la mandíbula*: es la parte redondeada que se encuentra en la parte superior y posterior de la rama mandibular; se articula con la cavidad glenoidea del hueso temporal. Hay un cóndilo a cada lado de la mandíbula.
- *Cavidad glenoidea*: es la superficie cóncava en el hueso temporal que se encuentra justo por delante del oído. Aquí es donde se articula la cabeza de la mandíbula.
- *Disco articular*: formada por tejido conjuntivo fibroso denso, que se encuentra entre el cóndilo de la mandíbula y la cavidad glenoidea. Este disco ayuda a amortiguar y suavizar los movimientos de la articulación.
- *Cápsula articular*: es una estructura fibrosa que rodea la articulación y contiene el líquido sinovial, que lubrica la articulación para facilitar el movimiento.
- *Ligamentos*: no intervienen activamente en la función de la articulación. Estos constituyen elementos pasivos para restringir el movimiento articular. Diversos ligamentos refuerzan y estabilizan la articulación temporomandibular. El ligamento temporomandibular lateral y el ligamento estilomandibular desempeñan un papel en la estabilidad de la ATM.
- *Músculos masticatorios*: incluyen el masetero, temporal, pterigoideos medial y lateral, que son responsables de los movimientos de la mandíbula, como la masticación y la apertura/cierre de la boca.

Los músculos se insertan en el maxilar superior y en la mandíbula y debido a fuerzas contráctiles que brindan el soporte suficiente para producir diferentes movimientos funcionales; influyendo de manera importante en el crecimiento craneofacial (3,4).

Los músculos de la masticación son fundamentales para el proceso de alimentación. Los principales son el masetero, temporal, pterigoideos interno que actúan cerrando la mandíbula y el pterigoideo externo que ayuda a abrir la boca posicionando los cóndi-

los hacia adelante; trabajan coordinadamente para triturar alimentos. Estos músculos están controlados por el nervio trigémino y su función es esencial para el adecuado funcionamiento del sistema masticatorio (2,5). Muchas alteraciones del sistema estomatognático tienen su origen cuando no existe un equilibrio del mismo.

## **2. Movimientos de la mandíbula**

Para la abertura de la mandíbula se contraen el vientre anterior y posterior del digástrico provocando el descenso de la mandíbula y la elevación del hueso hioides. En este proceso el pterigoideo externo lleva hacia adelante el disco articular. En el cierre de la mandíbula participan las fibras posteriores del temporal traccionando hacia atrás el cóndilo y para la rotación de la mandíbula intervienen el pterigoideo interno, fibras anteriores del temporal, masetero. El pterigoideo externo es el músculo responsable de el adelantamiento mandibular. El temporal es el encargado de la llevar la mandíbula hacia atrás. Para los movimientos de lateralidad son los pterigoideos externos los responsables de dichos movimientos (3-6). Estos músculos trabajan de manera coordinada para permitir una amplia gama de movimientos en la mandíbula.

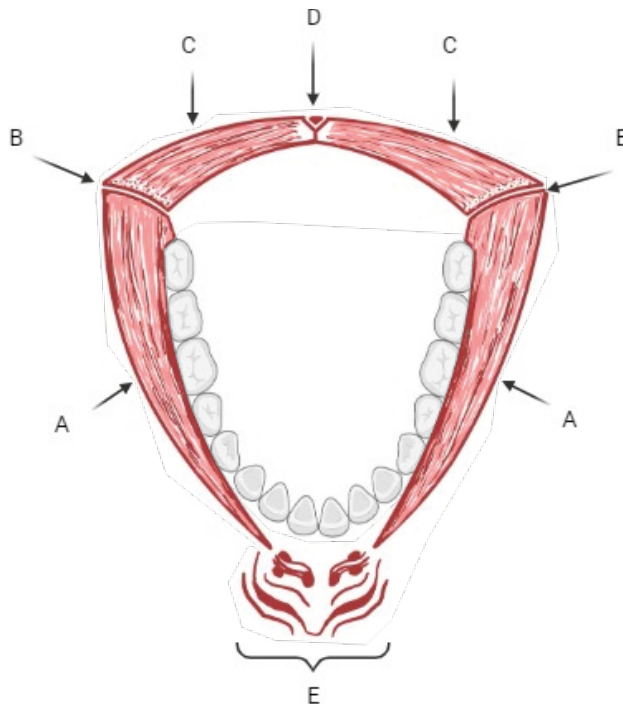
## **3. Equilibrio bucal y equilibrio dentario**

El equilibrio bucal y dental se refiere a la estabilidad que existe entre la oclusión dental adecuada, funciones masticatorias, deglutorias y fonarticulación adecuadas, así como la estabilidad de los tejidos bucales. Un equilibrio adecuado contribuye a la salud oral y facial evitando el establecimiento de las maloclusiones (7).

En el equilibrio del buccinador, el músculo buccinador cumple un papel fundamental en las funciones orales; en ocasiones se lo denomina como accesorio de la masticación; debido a que cumple funciones de compresión de las mejillas hacia adentro al momento de deglutir los alimentos, es bilateral, cuadrado y constituye una zona móvil y adaptable a las mejillas (7).

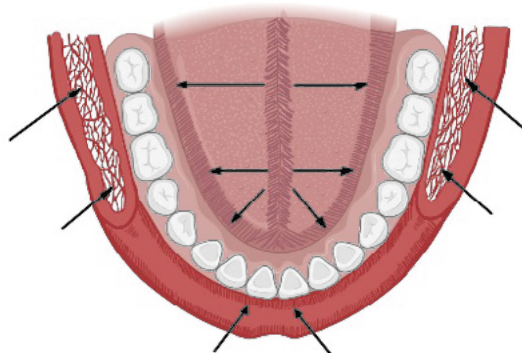
El mecanismo del buccinador tiene un componente anterior que es el músculo orbicular de los labios con su sistema de entrecruzamiento de fibras a nivel de las comisuras, continuándose hacia atrás y hacia los lados se insertan en el rafe pterigomandibular; justamente por detrás del último molar. En este punto se mezcla con las fibras del músculo constrictor superior de la faringe y continúa el mecanismo hacia atrás y adentro para insertarse en el tubérculo faríngeo del occipital, cerrando a lo que se llama el anillo del buccinador (figura 1) (8,9).





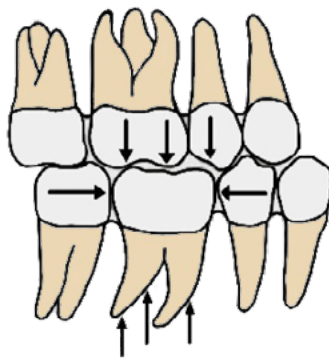
**Figura 1.** Mecanismo del buccinador: A. Músculo del buccinador, B. Rafe pterigomandibular, C. Músculo constrictor superior de la faringe, D. Tubérculo faríngeo del occipital, E. Músculo orbicular de los labios (9).

La presión ejercida por los labios en el sector anterior y las mejillas en el sector posterior se contrarresta con la ejercida por la lengua en la parte interna, manteniendo los dientes en sentido vestibulolingual (figura 2) (8).



**Figura 2.** Equilibrio de las piezas dentarias inferiores en sentido vestibulo lingual (9).

El equilibrio en sentido mesio-distal y vertical se lo explica mediante el paralelogramo de Godon, en donde señala que los dientes se mantienen en su sitio debido a que las fuerzas se concentran y se anulan en un solo punto que queda en el centro de la corona de cada diente. Por ejemplo: el primer molar inferior se mantiene en el lugar en sentido mesio-distal debido a la presión ejercida por el segundo premolar y segundo molar inferior; en sentido vertical a nivel superior por el contacto de las caras oclusales del segundo premolar y primer molar superior y a nivel inferior por el ligamento periodontal y el hueso alveolar (figura 3) (9).

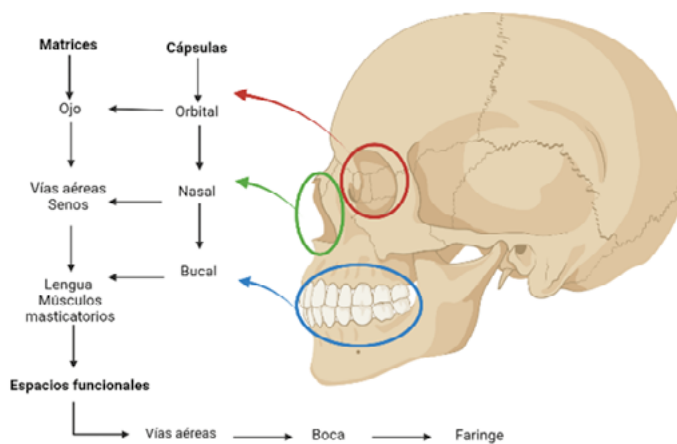


**Figura 3.** Equilibrio dental del primer molar inferior (9).

## 4. Funciones orofaciales

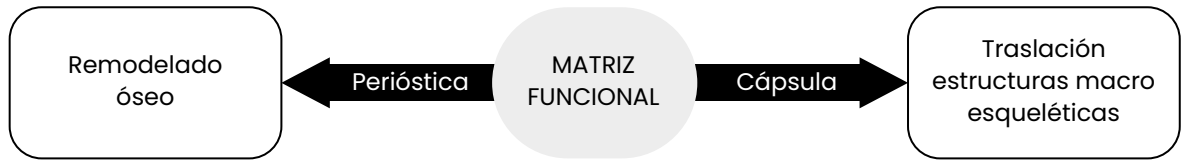Las funciones orofaciales se describen gracias a la teoría de la matriz funcional que se introduce en el mundo científico con Melvin L. Moss. El autor menciona que esta matriz se encuentra conformada por: dientes, glándulas, tejido blando, muscular y nervioso, los mismos que se encuentran soportados por las unidades esqueléticas como: huesos, tendones y cartílagos (10,11).

El desarrollo esquelético se desarrolla en su normalidad gracias al dominio de la matriz funcional de los tejidos blandos. El tejido cartilaginoso y el tejido óseo no cuentan con un determinante de crecimiento, ya que estos se desarrollan mediante una respuesta al crecimiento de las estructuras asociadas, indicando que el código genético que establece el desarrollo esquelético craneofacial no se relaciona con el esqueleto óseo. Se considera a las estructuras funcionales asociadas son encargadas de cumplir una función específica, mientras que las estructuras óseas brindan soporte y protección a las matrices funcionales. El tejido esquelético se desarrolla mediante una respuesta al desarrollo de los tejidos blandos, estos tejidos blandos son: músculos, sistema nervioso, vasos sanguíneos, tejidos bucales, epitelio nasal, tejido submucoso y tejido celular subcutáneo. Cualquier estructura ósea se desarrolla como reacción a la relación funcional determinada por la acción de los tejidos blandos, que está relacionada con el tejido óseo. Este desarrollo no es controlado en dirección ni en ritmo de crecimiento (figura 4) (10,11).



**Figura 4.** Descripción de la teoría de la matriz funcional (10).

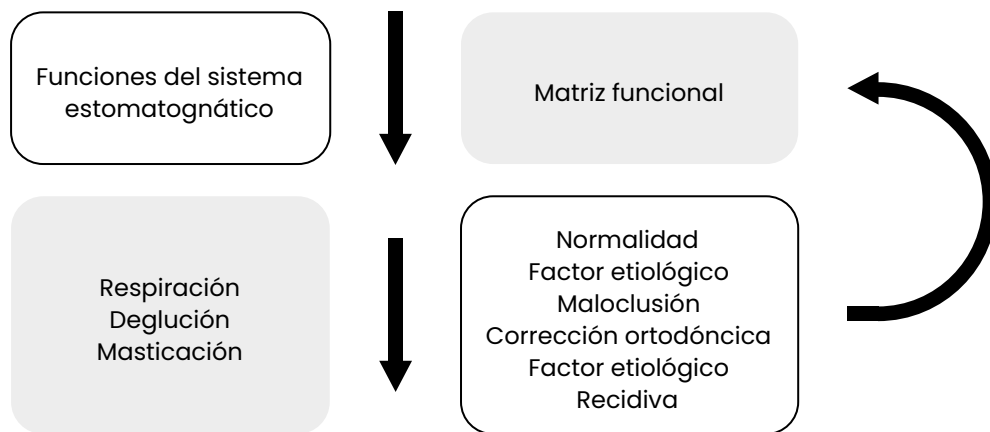
Se mencionan dos clases de matrices funcionales que establecen las formas de crecimiento: uno de traslación y otro de transformación. Sobre la estructura esquelética, la matriz funcional perióstica interviene y se encarga del recambio óseo, originando un desarrollo continuo de transformación; por su parte, la matriz funcional capsular se encarga de la variación o traslación de la posición de la estructura esquelética (figura 5) (10,11).



**Figura 5.** Descripción de la teoría de crecimiento de la matriz funcional (11).

## 4.1. Alteraciones de la matriz funcional

En ortodoncia, función y disfunción son definiciones de gran importancia; pues, función hace referencia a la funcionalidad que posee el sistema masticatorio y la normalidad con la que lleva a cabo su trabajo; es decir, la forma adecuada en la que el paciente respira, mastica y deglute. Es un aspecto que se toma en cuenta al momento de realizar el tratamiento; pues, la finalidad principal es mantener o conseguir una funcionalidad óptima (figura 6) (12,13).



**Figura 6.** Matriz funcional y su control (12).

Por otro lado, la disfunción se refiere a la alteración que presenta en la funcionalidad del sistema masticatorio, estas alteraciones pueden ser trastornos del habla, problemas mandibulares, maloclusión, dolor o incomodidad. Estas alteraciones pueden ser corregidas mediante un tratamiento ortopédico el cual devolverá la fisiología en posición y funcionamiento (12,13).

## 4.2. Disfunciones orofaciales

El sistema masticatorio es el encargado de dar función a todo el cuerpo, no se puede corregir la disfuncionalidad si no se entiende y conoce en su totalidad este concepto. Además, de la armonía fisiológica que se debe conservar, los músculos, dientes, liga-

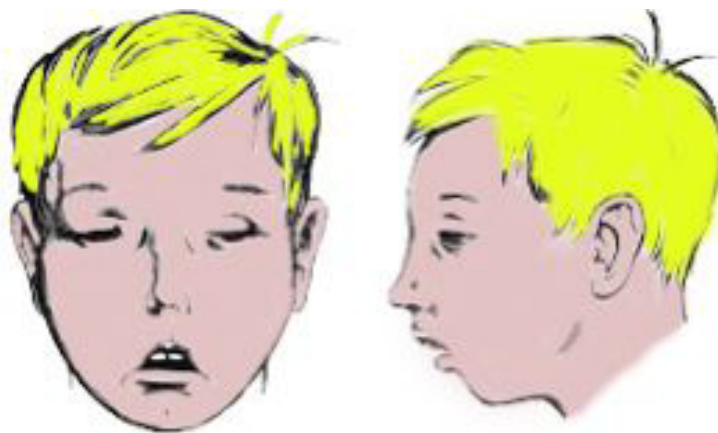mentos, articulaciones y huesos juegan un papel importante en la conservación del sistema masticatorio (13).

La actividad muscular de la cabeza y el cuello son los responsables del movimiento mandibular preciso y funcional. Las actividades coordinadas se realizan gracias a la intervención de un sistema de control neurológico el cual está conformado por músculos y nervios. Dentro de las disfunciones orales frecuentes, se consideran: respiración oral (o bucal) y deglución atípica (12,13).

#### 4.2.1. Respiración bucal

La respiración bucal es definida como la respiración anormal ejercida por el paciente a través de la boca; este tipo de respiración se produce a causa de una obstrucción anatómica o funcional puede ser causada por un mal hábito adquirido por el paciente. La obstrucción funcional o anatómica se puede producir por la presencia de un tabique desviado, cornete hipertrófico o por la presencia de adenoides. La rinitis alérgica o inflamación de la mucosa nasal son otras de las posibles causas que obligan al paciente a mantener una respiración anormal (12,14,15).

La respiración bucal se presenta con una prevalencia del 18,5 % según Cahuana (16), desencadena algunas características clínicas conocida como facie adenoidea tales como: bolsas palpebrales, nariz respingada y pequeña, fosas nasales pequeñas y dirigidas hacia el frente, cara alargada y estrecha, evidente protrusión de los incisivos superiores, labio superior corto, labio inferior evertido y grueso, boca entreabierta y mejillas flácidas (figura 7) (14).



**Figura 7.** Facies adenoidea.

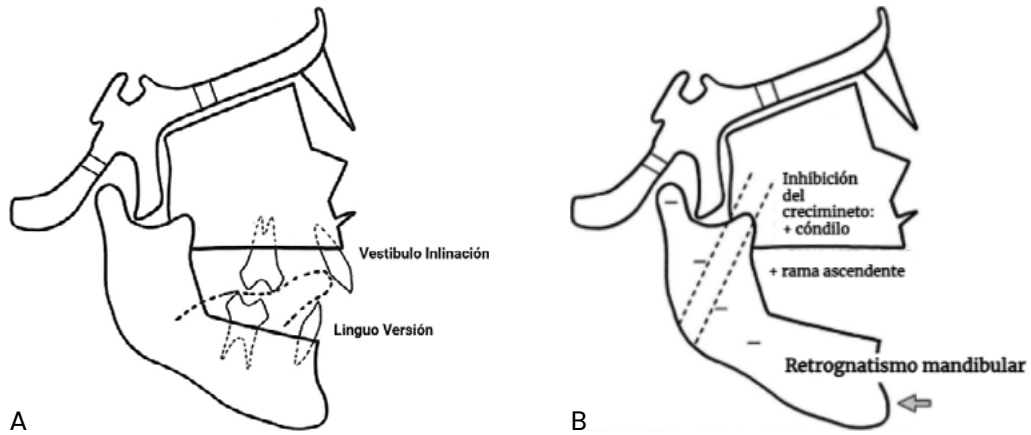
Las etapas dentales y ortopédicas ocasionadas por la disfunción respiratoria son tres y las revisaremos a continuación.

##### 4.2.1.1. Efectos inmediatos de disfunción respiratoria

A) *Dentales*. La malposición labial genera una inclinación vestibular de los incisivos superiores y una linguo versión en los incisivos inferiores. El espacio existente entre las dos arcadas, provoca una extrusión de la parte lateral superior, por otro lado, la posición

baja de la lengua ocasiona obstrucción eruptiva de las partes laterales de la arcada inferior, esto predispone a una maloclusión clase II (figura 8A) (12).

B) *Ortopédicos*. La colocación de la lengua en la parte inferior y la apertura bucal, provocan una rotación mandibular horaria, con la presencia de una sínfisis retraída. La hipotonía en la mandíbula impide el desarrollo normal de la rama mandibular y el cóndilo respectivamente (figura 8B) (12).

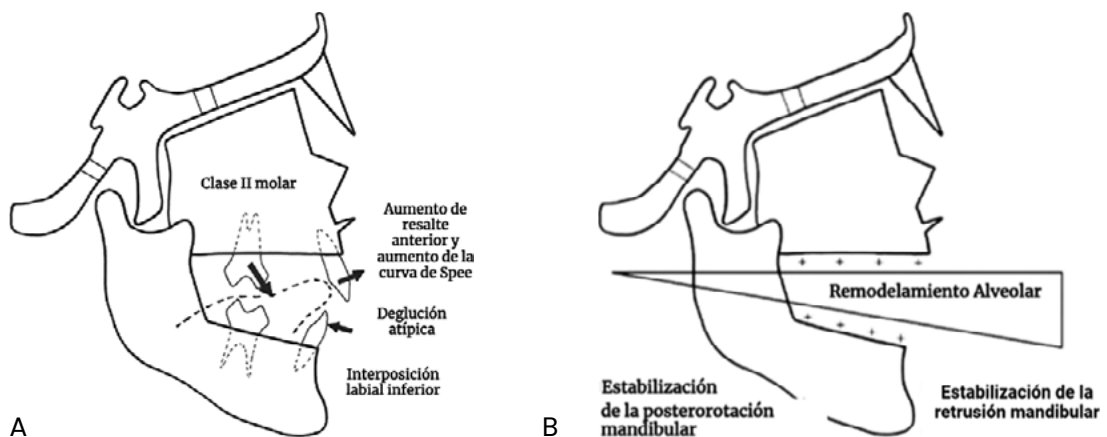


**Figura 8.** Efectos inmediatos de disfunción respiratoria: A) Dentales. B) Efectos ortopédicos (12).

#### 4.2.1.2. Efectos a mediano plazo de disfunción respiratoria

A) *Dentales*. Se evidencia mayormente la maloclusión clase II molar, debido a la extrusión de la parte lateral superior y de la inhibición de la erupción en la arcada inferior. Existe un aumento del resalte dental anterior, provocando interposición labial inferior y deglución atípica. La inhibición de la erupción inferior y la verticalización incisal inferior provocan aumento de la curva de Spee (figura 9A) (12).

B) *Ortopédicos*. Se observa remodelación alveolar, para compensar la rotación posterior y la retrusión en la mandíbula, lo que permite obtener un tipo clase II esquelético (figura 9B) (12).



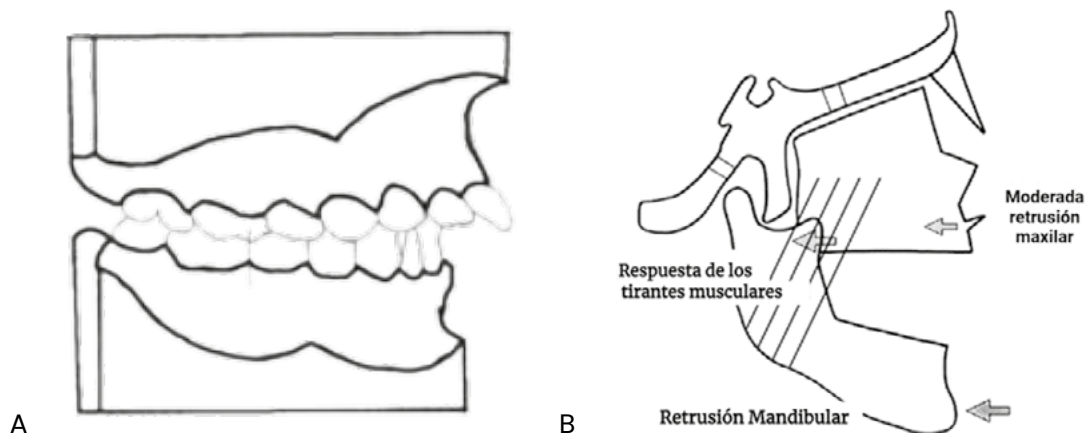
**Figura 9.** Efectos a mediano plazo: A) Efectos dentales. B) Efectos ortopédicos (12).

### 4.2.1.3. Efectos a largo plazo de disfunción respiratoria

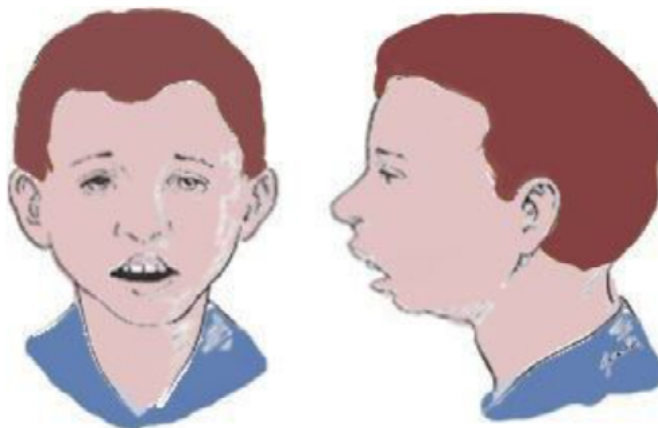
A) *Dentales*. Mientras los incisivos inferiores se verticalizan, pierden contacto con los incisivos superiores. A medida que los dientes inferiores se extruyen, los dientes superiores se encuentran obstaculizados por la posición del labio inferior que se superpone en la parte anterior. La curva de Spee se presenta de forma exagerada y la clase II se establece en los molares. La posición baja de la lengua favorece el desarrollo de una contracción maxilar que puede terminar en una mordida cruzada bilateral o unilateral (figura 10A) (12).

B) *Ortopédicos*. Se produce una modificación en los tirantes musculares ocasionada por la retrusión de la mandíbula. McNamara (12), manifiesta que se presenta una fuerza distal que provoca una retrusión moderada del maxilar superior (figura 10B).

C) *Funcionales*. El labio superior es hipotónico y corto, mientras que, el labio inferior es hipertónico y se interpone entre los incisivos superiores e inferiores (figura 11) (12).



**Figura 10.** Efectos a largo plazo de disfunción respiratoria: A) Efectos dentarios. B) Efectos ortopédicos (12).



**Figura 11.** Efectos funcionales a largo plazo de la disfunción respiratoria.

La respiración bucal se asocia con la obstrucción de las vías respiratorias, también se la relaciona con hábitos adquiridos, entre los cuales se encuentra la deglución atípica (13,14).

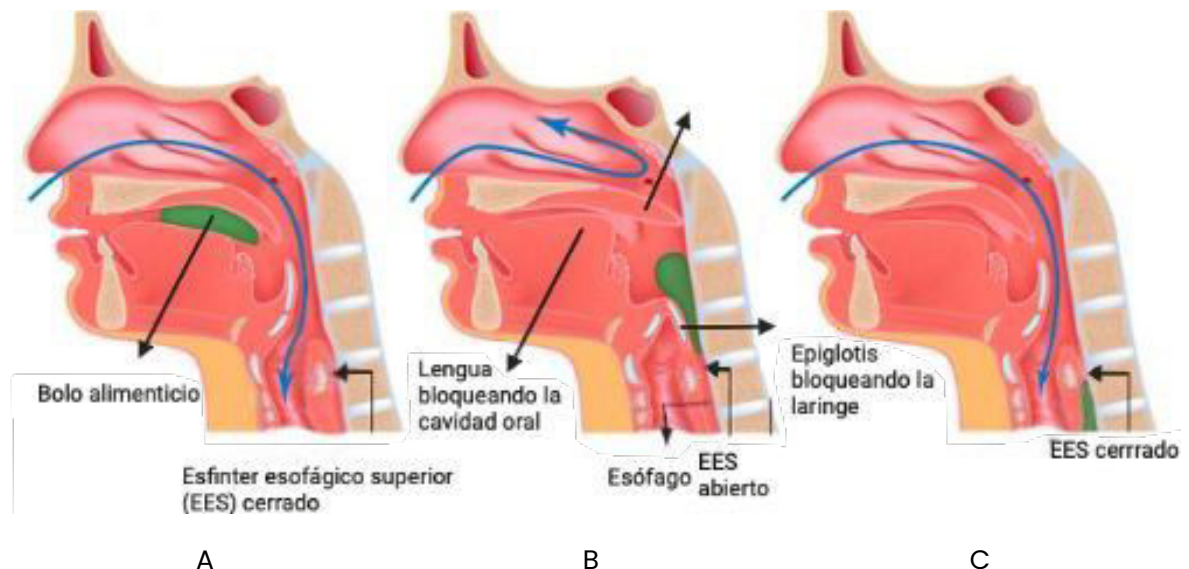
## 4.2.2. Deglución atípica

Se la considera como recuerdo de la deglución infantil, en el que su mecanismo consiste en adelantar la lengua y producir un movimiento anteroposterior. De esta manera, la fase oral de la deglución infantil antes de la erupción dentaria consta de estos pasos: separación de los maxilares, interposición de la lengua entre los rodetes gingivales, y el movimiento de la deglución controlada por el contacto de la lengua y la musculatura perioral (12).

Por otro lado, la deglución es una acción que se da de forma innata, inconsciente y voluntaria, cuya función es la de transportar los alimentos y limpiar las vías respiratorias. La función de respiración y deglución deben estar coordinadas para evitar que objetos o alimentos de consistencia sólida o líquida puedan ingresar a las vías aéreas mientras se produce la deglución. En caso que se produzca la obstrucción de la vía aérea se inicia un reflejo de tos, el cual busca desobstruir y liberar la vía aérea (16,17).

La deglución atípica se produce por alteraciones en el desarrollo y crecimiento maxilofacial, que exponen diversos signos y síntomas que pertenecen a las etapas primarias de la deglución. La deglución atípica presenta síntomas como: comprensión de los músculos del mentón, carrillos y comisuras, interposición lingual e interposición labial; que nos indica una disfunción (13,16,17).

La deglución infantil se mantiene hasta la erupción y el contacto de los primeros molares temporales, cuando ya el niño pasa a una deglución adulta; de semisólida de succión-deglución a masticación-deglución. Se retira la lengua de entre los bordes gingivales a una posición más posterior y definitiva dentro de la cavidad oral. El mantenimiento de esta deglución más allá de la erupción molar será una disfunción. Además, se divide en tres fases: bucal (voluntaria), faríngea (refleja) y esofágica (autónoma) (figura 12) (12,18).



**Figura 12.** Tipos de deglución: A) Fase bucal. B) Fase faringolaríngea. C) Fase esofágica (12).

### 4.2.2.1. Fases de la deglución infantil

Las fases se componen de la preparación o fase bucal, posteriormente continúa con la fase de deglución propiamente dicha o faringolaríngea y culmina con la fase de transporte de alimentos hacia el esófago o fase esofágica.

- *Fase de preparación o fase bucal.* En esta fase, se produce la preparación del bolo alimenticio para posteriormente ser deglutido, los labios se encuentran relajados, la lengua se ubica en la base de la boca y la mandíbula se encuentra relajada. Para que esta fase se lleve a cabo, deben intervenir los músculos bucinadores y realizar movimientos mandibulares y linguales, el bolo alimenticio se ubicará en la parte anterior de la cavidad bucal, sobre la punta de la lengua y en contacto incisivos en posición céntrica. Una vez se identifica que el bolo está listo para ser ingerido se trasladará el mismo hasta la parte posterior de la cavidad para ser deglutido. En esta fase, todos los movimientos son conscientes, voluntarios y consecuentemente se puede aumentar o disminuir el ritmo y la velocidad sin el riesgo de presentar alguna interrupción, ya que todo este proceso es propiamente oral y la respiración nasal, en su totalidad (12,18).
- *Fase de deglución propiamente dicha o faringolaríngea.* Esta fase es involuntaria e inconsciente, la parte anterior de la lengua se eleva y ejerce presión sobre el paladar, provocando el desplazamiento del bolo alimenticio, al mismo tiempo se produce el cierre de la vía respiratoria mientras que él se dirige hasta el tracto digestivo. Una vez que el bolo alimenticio llega hasta la unión de la vía digestiva y la vía respiratoria, se producen algunos reflejos como: relajación del esfínter hipo faríngeo para dejar que el alimento pase hacia el esófago, existe una contracción de los músculos infrahioides, utilizando a la mandíbula como apoyo para la contracción muscular (12,18).
- *Fase de transporte de alimentos hacia el esófago o fase esofágica.* En esta fase intervienen los músculos constrictores faríngeos los cuales se relajan y contraen de manera involuntaria inconsciente para desplazar el bolo alimenticio hacia el esófago, la laringe regresa a su original posición y el músculo hioides se desplaza hacia inferior del velo del paladar. Adicionalmente, estos movimientos, existe un incremento en la presión aérea que ayuda al desplazamiento del alimento (12,18).

### 4.2.2.2. Fases de la deglución madura

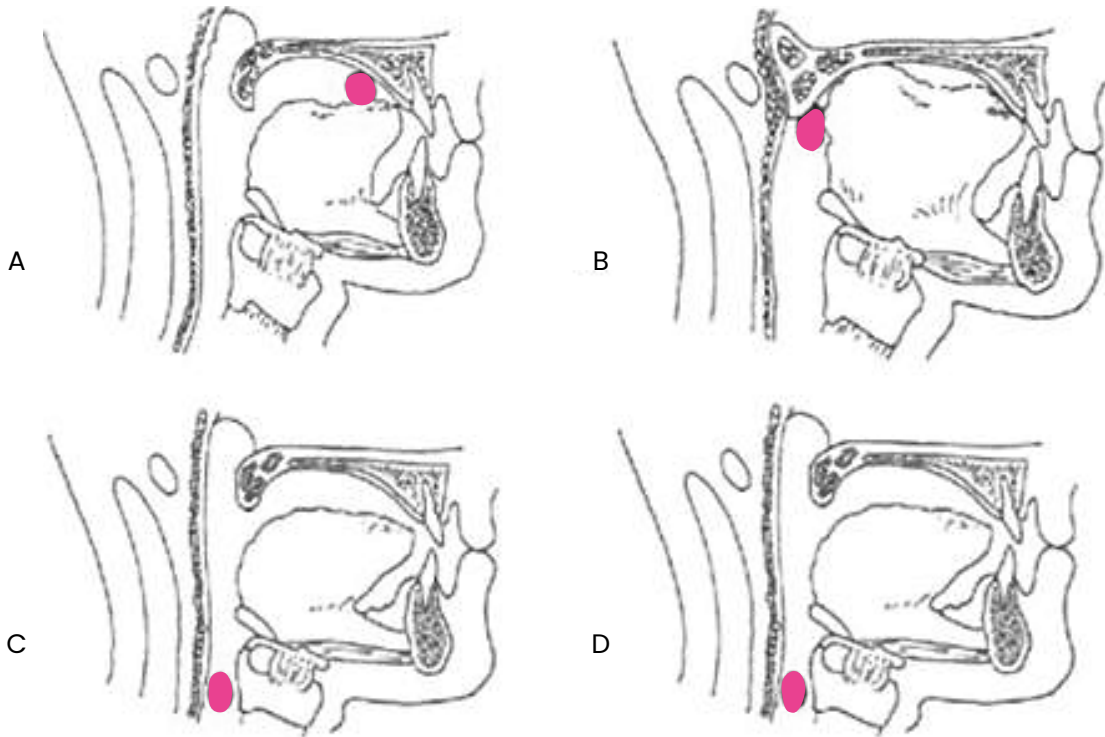
La deglución madura somática o adulta, se estructura en consecuencia de la erupción dental decidua, se produce un cambio en la deglución debido a que la alimentación es mixta es decir sólida y líquida. En esta fase ya no se presenta succión-deglución por el contrario masticación-deglución (12,18).

Existen cuatro fases de la deglución madura: alveolar anterior, palatina, faríngea y esofágica (12,18). (Figura 13)

- *Alveolar anterior.* En esta fase los labios deben estar en contacto al igual que los dientes deben estar en oclusión, el ápice anterior de la lengua produce movimientos de peristaltismo y elevación.



- *Palatina*. Se eleva el velo del paladar, contacta con la pared faríngea posterior y cierra las vías aéreas altas, seguidamente la punta de la lengua hace contacto con la papila Inter incisiva produciendo un movimiento peristáltico.
- *Faríngea*. La epiglotis y la glotis obstruyen la vía respiratoria baja, de tal forma que el conducto respiratorio se separa del conducto digestivo.
- *Esofágica*. Se produce el desplazamiento del bolo alimenticio mediante el esfínter esofágico superior.



**Figura 13.** Figura 13. Fases de deglución madura: A) Fase alveolar anterior. B) Fase palatina. C) Fase Faríngea. D) Fase esofágica (12).

#### 4.2.2.3. Masticación

La masticación es un proceso adquirido el cual se establece una vez que los dientes hayan erupcionado en la cavidad bucal; además, para que esta función se realice, es necesario de la intervención dental y de la madurez del sistema nervioso, de la articulación temporomandibular (ATM), del maxilar, de la mandíbula y de los músculos masticatorios (19).

La masticación es la primera etapa del proceso de deglución, se define como el mecanismo en el cual se tritura los alimentos sólidos y se genera un bolo alimenticio que posteriormente será dirigido hacia el sistema digestivo. Una vez se haya ingresado los alimentos a la cavidad bucal, se procederá a la masticación y trituración de los alimentos, conjuntamente a esto, se secreta saliva mediante las glándulas salivales ubicadas en la mucosa bucal, esta secreción se produce mediante una acción de reflejo cognitivo (19).

Para diagnosticar posibles alteraciones oclusales y que pueda estar afectando al proceso masticatorio, se procederá a realizar la palpación a la altura de la ATM, esto permite identificar molestias al momento de realizar movimientos de apertura y cierre, protrusión y retrusión. Además, al realizar estos movimientos, se podrá identificar si existen sonidos que demuestren que la relación mandibular con la base craneal se encuentre alterada de alguna forma (19).

#### 4.2.2.4. Fonoarticulación

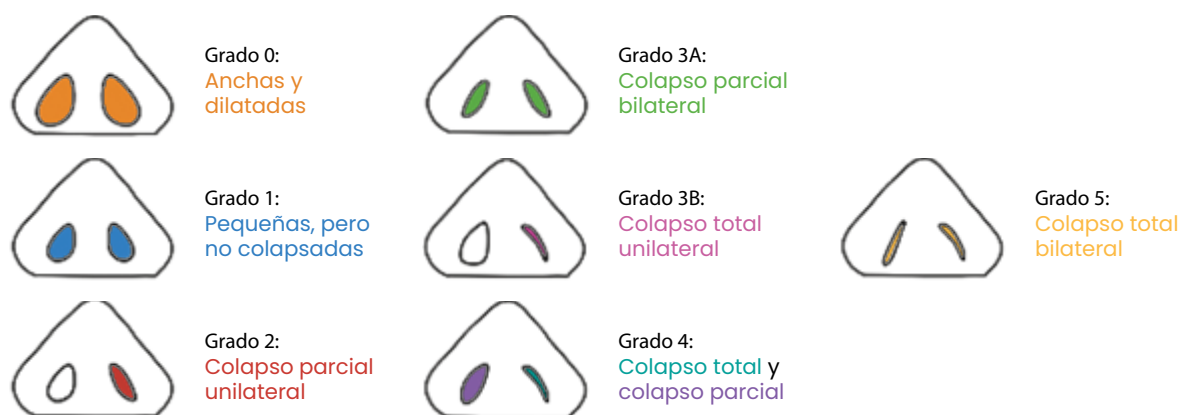
La fonoarticulación es una actividad innata y complicada ya que se necesita movimientos mandibulares, faríngeos y linguales que se van adquiriendo de forma paulatina mientras el niño se encuentra en desarrollo. La fonación se ha realizado desde la era de los *Homo sapiens*, por su parte, el lenguaje bucal es una característica especial del hombre, mediante el cual permite comunicarse y el intercambio de ideas, conceptos y conocimientos con las demás personas. Cuando existen alteraciones dento-maxilofaciales, se ve afectada el proceso del habla, esta limitación puede ser leve, moderado o grave (19-22).

### 4.2.3. Clasificación funcional del sistema estomatognático

#### 4.2.3.1. Narinas

El tabique nasal se encuentra en el interior de la nariz, está conformado por tejido cartilaginoso y otra parte de tejido óseo, estas estructuras dividen las fosas nasales. Las narinas se dirigen hacia el exterior para desembocar en unos orificios o ventanas nasales, estos orificios se encuentran limitados por las alas nasales (12, 23, 24). Durán clasifica a las narinas en seis tipos (figura 14).

- *Grado 0.* Narinas anchas en inspiración y en reposo.
- *Grado 1.* Estrechadas, pero sin colapso en la inspiración.
- *Grado 2.* Colapso parcial de un solo lado.
- *Grado 3.* A) Colapso total de un solo lado. B) Bilateral parcial.
- *Grado 4.* Colapso total de un solo lado y parcial del lado contrario.
- *Grado 5.* Colapso total bilateral.

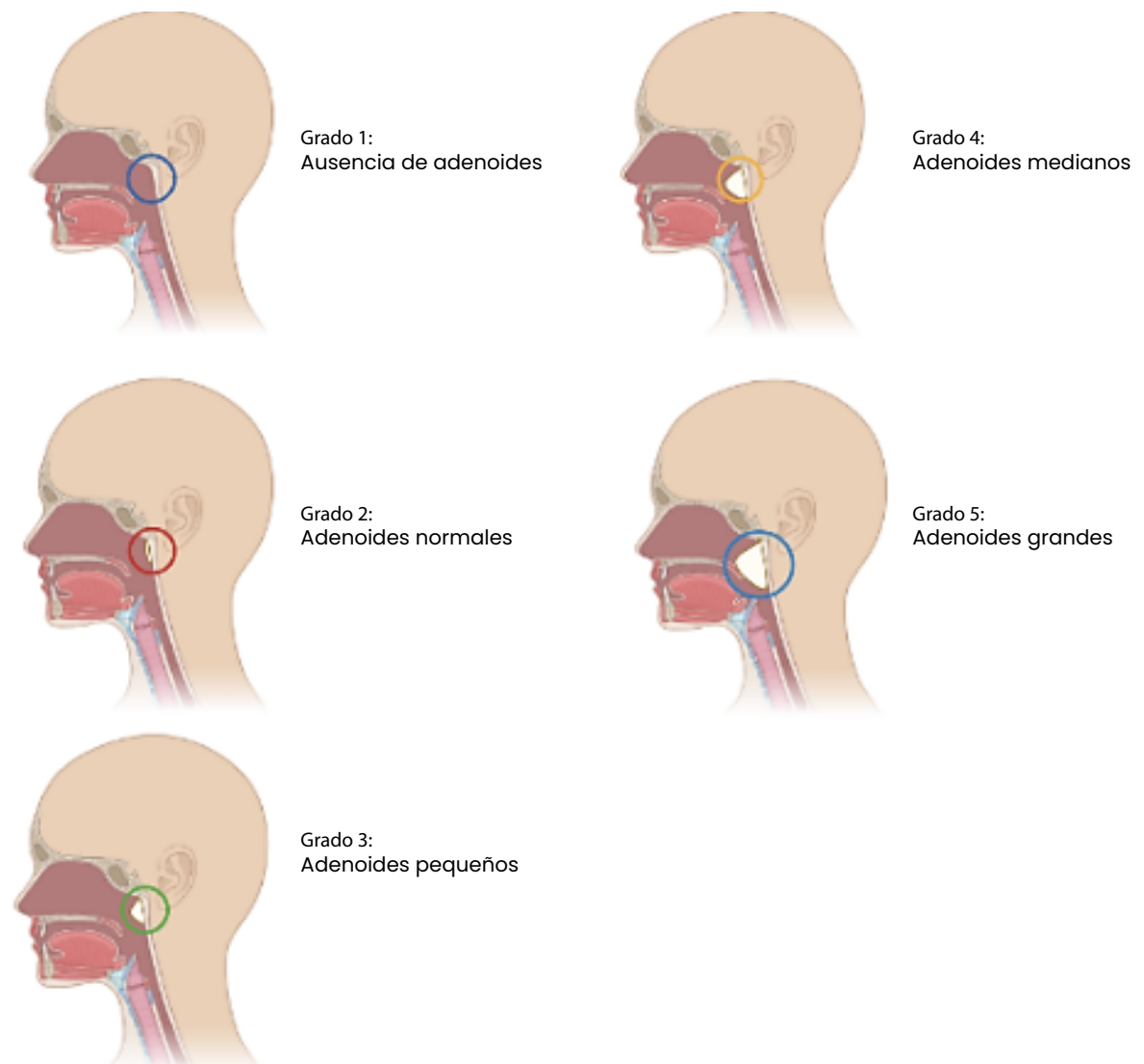


**Figura 14.** Narinas: grado 0, grado 1, grado 2, grado 3, a y b, grado 4, grado 5 (12).

### 4.2.3.2. Adenoides

Este tejido linfoide se ubica en el parte posterosuperior de la naso-faringe, su finalidad es atrapar los gérmenes que ingresan por las fosas nasales y por la cavidad bucal. Por lo general, a partir de los cinco años de edad estas tienden a disminuir en tamaño, y en la adolescencia desaparecen casi en su totalidad. Los adenoides pueden presentar diversas patologías como: hiperplasia idiopática benigna, hiperplasia infecciosa o inmunológica. El diagnóstico de estas, se puede realizar mediante rinoscopia posterior o una radiografía cefálica lateral, generalmente el método más utilizado es el radiográfico pues, este implica menos molestia para el paciente y es más económico (22).

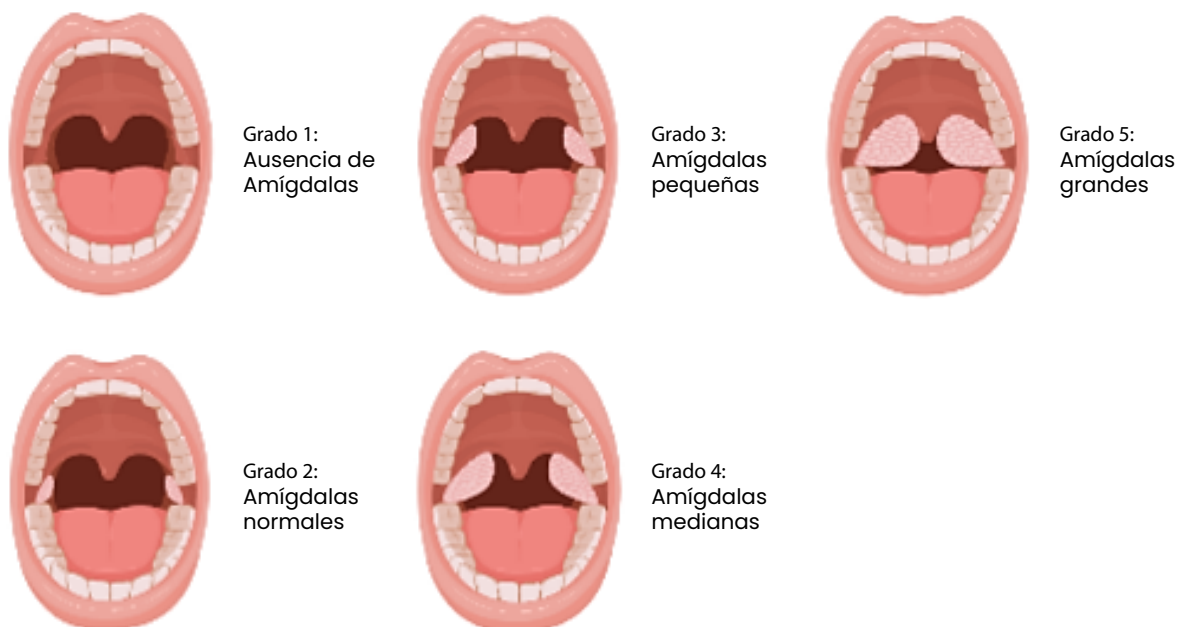
Para establecer el tamaño de los adenoides, Holmberg y Linder Aronson las clasificaron de acuerdo al grado de obstrucción del paso del aire (figura 15) (12, 25, 26).



**Figura 15.** Adenoides: A) Grado 1, ausencia de adenoides. B) Grado 2, Adenoides normales. C) Grado 3, Adenoides pequeñas. D) Grado 4, adenoides medianos. E) Grado 5, Adenoides grandes.

### 4.2.3.3. Amígdalas

Las amígdalas, al igual que los adenoides, tienen la finalidad de atrapar los gérmenes que ingresan al cuerpo. Las amígdalas son un tejido linfoide en forma de masas ubicadas en la parte posterior de la cavidad bucal. Existen diversas clasificaciones que hacen referencia a la forma en la que estas se presentan. A continuación, presentamos la tipología de Durán (12) (figura 16).



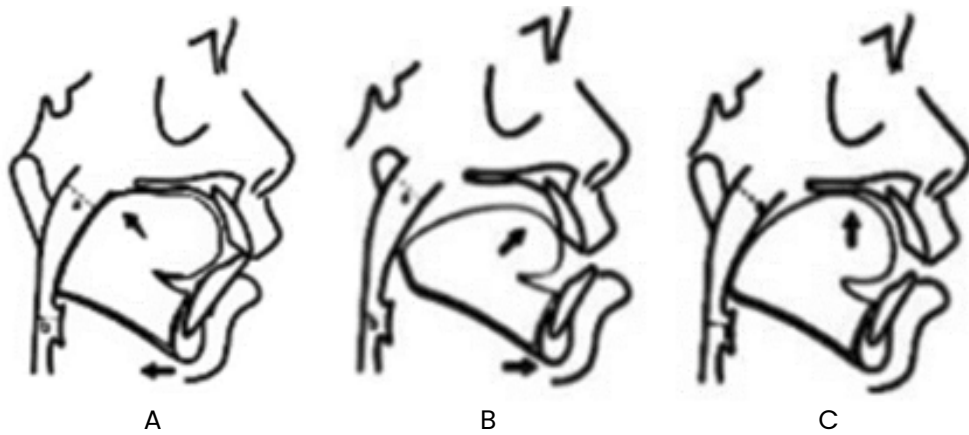
**Figura 16.** Amígdalas: A) Grado 1, ausencia de amígdalas. B) Grado 2, amígdalas normales. C) Grado 3, amígdalas pequeñas. D) Grado 4, amígdalas medianas. E) Grado 5, amígdalas grandes.

### 4.2.3.4. Lengua

Es un órgano que se origina en la parte superior de la epiglotis, está limitada por la faringe y con la laringe, este órgano móvil se proyecta hacia el piso bucal y permite la función de fonación e interviene en la formación del bolo alimenticio. Para clasificar este órgano, se debe evaluar la movilidad, la posición y el tamaño. Respecto al tamaño se pueden aplicar tres simples valoraciones: pequeña, mediana y grande (12).

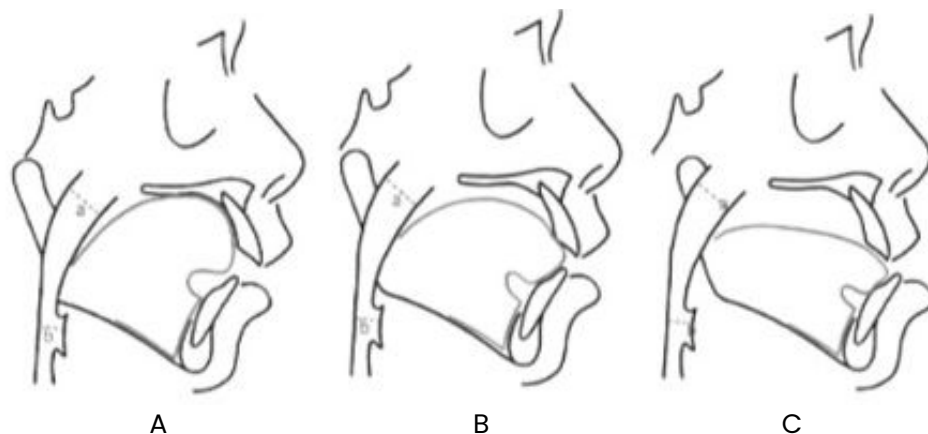
Se considera una lengua pequeña cuando su tamaño es menor en comparación con las estructuras anatómicas de la cavidad bucal como lo es la arcada dental, es fundamental el diagnóstico certero pues se puede confundir con la anquiloglosia la cual se basa en la disminución del tamaño del frenillo lo que provoca la percepción de menor tamaño y limitación del movimiento lingual. La lengua mediana posee un promedio en longitud de 25,3 cm en hombres y 22,6 cm en mujeres, alcanzando su máximo tamaño a los 18 años aproximadamente. La lengua grande se diagnostica cuando su longitud sobrepasa los límites de la normalidad, tanto en tamaño como en grosor, en el cual abarca todo el espacio bucal y en ocasiones sobrepasa los labios (27).

De acuerdo a la posición de la lengua (figura 17) (12), se considera posición normal de la lengua en reposo cuando el borde anterior se posiciona por detrás de los incisivos superiores y el dorso reposa sobre la bóveda palatina, cuando esta sobrepasa el límite de los incisivos superiores, se considera una posición lingual anterior, por su parte, cuando el borde anterior de la lengua no alcanza a los incisivos superiores, se considera una posición lingual posterior (28).



**Figura 17.** Posición de la lengua: A) Posición normal. B) Posición anterior. C) Posición posterior (12).

Según la deglución atípica, se clasifican de tres formas (figura 18) (12). La lengua en posición alta debe ponerse detrás de los incisivos superiores, siendo este el punto sobre el que la lengua deberá contactar al ejecutar la deglución. De esta manera, conseguiremos impulsar el alimento al esófago. La lengua media se apoya y se interpone entre los incisivos superiores e inferiores y da como resultado una deglución atípica, con todas las alteraciones que ella lleva. En cambio, cuando la lengua se encuentra en una posición baja, entra en contacto en su mayoría con los incisivos inferiores y esta se moverá de delante hacia atrás durante la deglución (29-31).



**Figura 18.** Según la deglución atípica: A) Alta. B) Media. C) Baja (12).

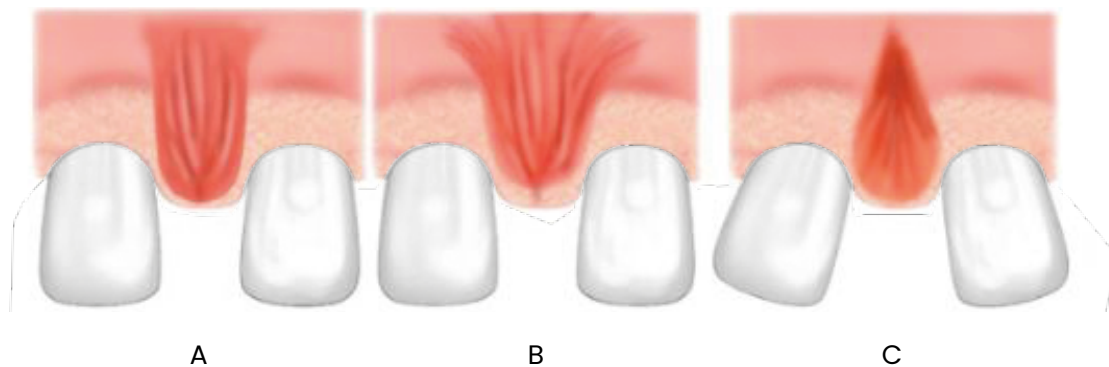
### 4.2.3.5. Frenillos

Son prolongaciones de estructura muscular, fibrosa o mixtos, recubiertos de mucosa. Se extienden desde el reborde dental hacia la lengua, mejillas o labios (12,32-34). Se clasifican de la siguiente forma:

- Frenillo lingual.
- Frenilla labial inferior y superior.
- Frenillos laterales.

El frenillo labial superior e inferior se clasifica en tres tipos (figura 19):

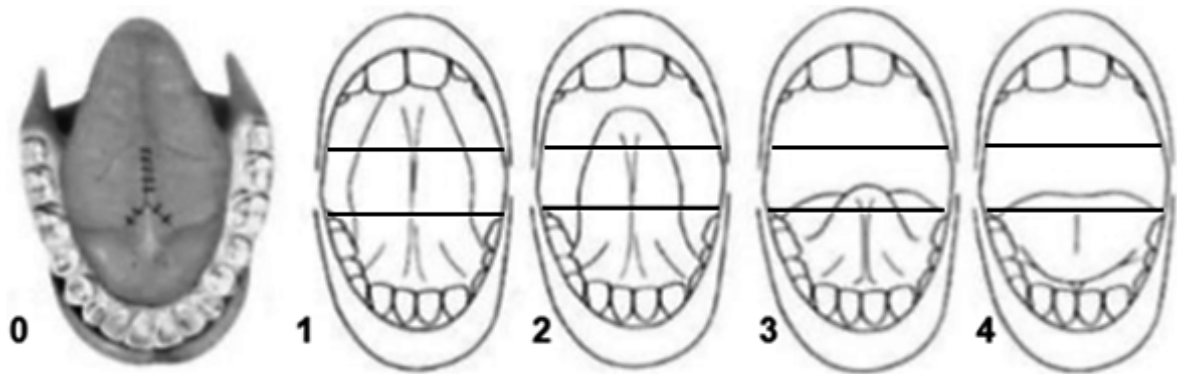
- Frenillo alargado con bordes paralelos.
- Frenillo triangular con base coincidente con base hacia fondo del surco.
- Frenillo en forma de gota con base coincidente con la papila incisal.



**Figura 19.** Tipos de frenillos: A) Frenillo alargado. B) Frenillo triangular. C) Frenillo en forma de gota.

El frenillo lingual según su longitud se clasifica de la siguiente forma (figura 20) (12):

- *Frenillo normal*: el vértice lingual alcanza el paladar superior sin dificultad alguna.
- *Frenillo casi normal*: el vértice lingual no alcanza el paladar superior.
- *Frenillo menos corto*: existe restricción para levantar la lengua y dificulta alcanzar el paladar superior, existe una limitación en el movimiento lingual.
- *Frenillo corto*: presenta mayor dificultad para realizar movimientos de levantamiento lingual, del mismo modo, limita el movimiento hacia anterior de la lengua. Se caracteriza por la formación de una "V" al momento de levantar la parte anterior de la lengua.



**Figura 20.** Clasificación lingual: A) Grado 0, frenectomía. B) Grado 1, frenillo normal. C) Grado 2, frenillo casi normal. D) Grado 3, frenillo menos corto. E) Grado 4, frenillo corto.

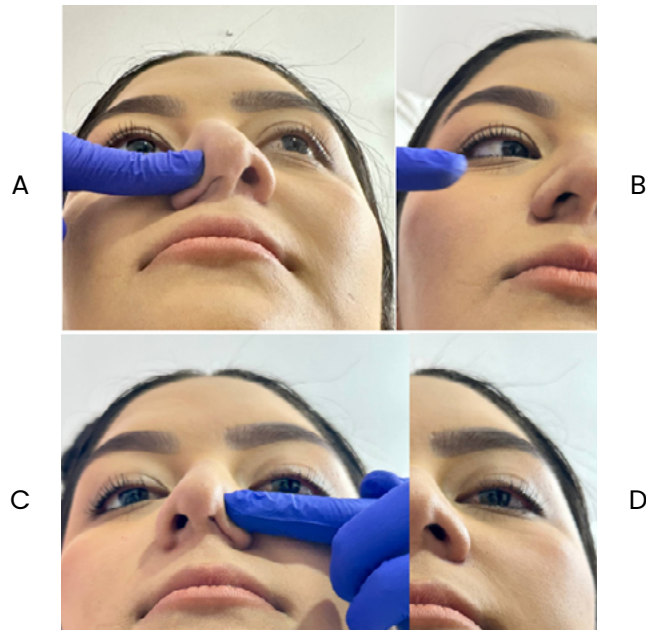
Los frenillos laterales o yugales se encuentran laterales en las mucosas yugal, al fondo del surco en arcada superior e inferior (12). Estos se clasifican en: normal, corto y demasiado corto.

#### 4.2.4. Examen funcional bucofaríngeo

##### 4.2.4.1. Respiración


La respiración fisiológica se produce por el ingreso de oxígeno a través de las fosas nasales. Cuando se realiza una actividad que implique excesivo esfuerzo físico la boca interviene en la respiración. Cuando se efectúa la respiración bucal, se pierde la filtración, humidificación y calentamiento de aire que normalmente se realiza cuando ingresa por la nariz (19).

A) *Reflejo narinario de Gudín*. Este método consiste en tapar la una narina por veinte segundos y solicitar al paciente que mantenga la boca cerrada, cuando hayan transcurrido este tiempo, se liberará la nariz y se espera obtener una dilatación de la fosa nasal previamente tapada por el paso de oxígeno a través de ella, se realizará de igual manera en la otra narina. En los pacientes respiradores bucales, la dilatación puede ser muy poca, y en algunas ocasiones recurrirán a abrir un poco la boca para poder respirar (figura 21) (12,20).



**Figura 21.** Test de Gudín negativo: A) Cierre de la narina derecha por 20 s. B) Dilatación de la fosa nasal derecha. C) Cierre de la narina izquierda por 20 s. D) Dilatación de la fosa nasal izquierda.

B) *Prueba del espejo de Glatzel.* Es un método de diagnóstico sencillo, el cual permite determinar el grado de permeabilidad de las fosas nasales, mediante un test sencillo el cual consiste en colocar el espejo de Glatzel y solicitarle al paciente que respire únicamente por la nariz. Cuando el espejo se empaña por el aire expirado, se debe observar simetría en condiciones de normalidad (figura 22) (12,18, 20).



**Figura 22.** Prueba del espejo de Glatzel: A) Espejo de Glatzel. B) Ubicación del espejo de Glatzel por debajo de los orificios nasales.



## 4.2.4.2. Deglución

El diagnóstico funcional se debe determinar mediante la posición de la lengua, esta ocupa gran parte del espacio que existe en la cavidad bucal, la posición lingual determinará la posición lingual y se relaciona con posición y la orientación de la arcada dental, razón por la cual cualquier alteración en su posición puede producir malformación de la arcada y malposición dental. Se debe observar la posición de la lengua durante la deglución y en reposo, además explorar y corroborar el tamaño de la lengua. Determinar si existe un aumento o disminución de la misma (19).

- *Deglución normal*: al momento de deglutir, los labios contactan sin esfuerzo, los dientes ocluyen en armonía, la lengua se apoya en el paladar en la zona posterior a los incisivos superiores sin contactarlos y después se establece el movimiento deglutorio.
- En condiciones de deglución atípica se verificará los siguientes signos clínicos:
- *Interposición lingual*: la ubicación de la lengua entre las piezas dentarias en la zona anterior (incisivos) o posterior (molares), observada en reposo o en alguna función como la deglución o fono-articulación.
- *Contracción periorbicular*: Hay una gran contracción de la musculatura periorbicular esta ocurre cuando hay o hubo una proyección anterior de la lengua.
- *Contracción comisuras*: es una deglución en la cual se observa la producción de hoyos cerca de las comisuras de la boca. Se trata de la contracción de los músculos risorios.
- *Contracción mentón*: Se refiere a la contracción de la musculatura del mentón, y la colocación del labio inferior contra la mandíbula superior, este tipo de deglución suele estar cuando se presenta una sobremordida de la arcada superior con la inferior (figura 23).

### 4.2 Deglución

a) Normal	<input type="checkbox"/>	Atípica	<input type="checkbox"/>		
b) Interposición lingual anterior			<input type="checkbox"/>		
c) Interposición lingual lateral		Unilateral	<input type="checkbox"/>	Bilateral	<input type="checkbox"/>
d) Contracción periorbicular			<input type="checkbox"/>		
e) Contracción comisuras			<input type="checkbox"/>		
f) Contracción mentón			<input type="checkbox"/>		

**Figura 23.** Ficha de protocolo de exploración funcional orofacial-deglución. Tomado de la ficha clínica de ortodoncia.

## 4.2.4.3. Diagnóstico de la masticación

Para el diagnóstico e identificación del tipo de masticación, se le proporciona al paciente un alimento (galleta *wafers*) y se le solicita que realice la masticación de la forma habitual. Se considera masticación normal a la lateralización del alimento en ciclos uni-

laterales combinados en ambos lados periódicamente. Cuando el alimento se encuentre de forma homogénea y listo para ser deglutido, se puede presentar ciclos bilaterales. La masticación normal se debe realizar con la boca cerrada y con la intervención de los músculos periorales. Se considera masticación unilateral cuando las combinaciones masticatorias unilaterales se presentan mayormente en un lado por encima del 30 % superior a la frecuencia de los ciclos masticatorios (figura 24) (21).

#### 4.3 Masticación (dar una galleta wafer)

a) Formas de masticación con la boca	Cerrada	<input type="checkbox"/>	Abierta	<input type="checkbox"/>
b) Lateralización del alimento	Unilateral	<input type="checkbox"/>	Bilateral	<input type="checkbox"/>
c) Intervención musculatura	Perioral	<input type="checkbox"/>	Facial	<input type="checkbox"/>

**Figura 24.** Evaluación de la masticación. Tomado de la ficha clínica de ortodoncia.

#### 4.2.4.4. Diagnóstico de la fonoarticulación

Para diagnosticar si existen limitaciones del habla por alteraciones dento-maxilo-faciales, se solita al paciente que pronuncie palabras con S, R y T (19).

La posición fisiológica de la lengua al pronunciar la letra S, debe ser arqueada hacia abajo, los laterales deben topar las caras palatinas de los molares superiores y la punta de la lengua la cara lingual de los incisivos inferiores. Cuando se pronuncia la letra R la lengua debe posicionarse en los alveolos, es decir, por encima de los dientes antero superiores. Al pronunciar la letra T, la punta de la lengua debe posicionarse fuertemente sobre las caras internas de los dientes superiores, los maxilares deben estar poco abiertos por lo que es inevitable de tocar la cara interna de los dientes inferiores anteriores (figura 25) (21).

#### 4.4 FONOARTICULACION

a) Dislalia	Si	<input type="checkbox"/>	No	<input type="checkbox"/>	Simple	<input type="checkbox"/>	Múltiple	<input type="checkbox"/>
	S	<input type="checkbox"/>	R	<input type="checkbox"/>	L	<input type="checkbox"/>	Otras:	_____

**Figura 25.** Ficha de protocolo de exploración funcional orofacial-fonoarticulación. Tomado de la ficha clínica de ortodoncia.

## 5. Hábitos orales

Se define un hábito como una práctica de acción repetitiva y automática, la cual se vuelve involuntaria e inconsciente con el tiempo de repetición de este, generando una contracción muscular que puede generar trastornos de lenguaje, modificación de la posición de los dientes, de la forma y relación de los maxilares (35).

Estos son de importancia en el desarrollo de las maloclusiones, debido a que puede causar alteraciones en la fisiología de la musculatura perioral y facial, lo que provoca alteraciones en el crecimiento del complejo maxilofacial. Se estima que la prevalencia de hábitos orales en niños preescolares se encuentra entre 1,1 % al 71,4 % de la población en general (35-39).

## 5.1. Prevalencia de hábitos orales en Ecuador

Lima et al. (40), en un estudio realizado en la ciudad de Cuenca, encontraron el 84,1 % de hábitos orales perjudiciales: la onicofagia es el hábito que predominó con el 47,1 %. Por otro lado, León y Jiménez (41), en su estudio, manifiestan que la succión de biberón presenta una prevalencia del 21 %, la succión digital el 15 % y la protrusión lingual el 10 %, se evidenció una mayor frecuencia en el género femenino con un 54 %. Además, respecto al tipo de lactancia y al género se observó que en el sexo femenino predomina la lactancia por biberón con el 41,5 % y la lactancia materna exclusiva se encuentran en un 13,5 %. De igual forma, en el sexo masculino predomina la lactancia por biberón con el 30 % y la lactancia materna exclusiva representan el 15 %.

## 5.2. Clasificaciones de hábitos orales

Herrero (37), los encasilló de acuerdo a la forma en beneficiosos o funcionales y perjudiciales o nocivos; los primeros ayudan a estimular el desarrollo normal, en tanto que los otros se originan de la deformación de los hábitos funcionales generando una repetición que se convertirá en inconsciente y no necesaria.

Con respecto al momento, se describen los no significativos que se dan en edades y etapas en las que no produce una alteración y no requiere tratamiento, y los significativos, que ocurren en edades y etapas que generan anomalías bucales severas. En relación a la frecuencia e intensidad, están los no compulsivos, que se presentan ocasionalmente en el infante y no ocasionan alteraciones de relevancia clínica y los compulsivos, que se presenta cuando el paciente está sometido a episodios de estrés o donde se siente inseguro y amenazado, generando alteraciones de relevancia clínica.

Por otro lado, se clasifican en primarios, los cuales se dan de manera espontánea por un factor etiológico y deficiente maduración funcional; secundarios, por alteraciones morfoestructurales de un hábito primario y combinados, hace referencia a la presencia a un hábito primario y uno secundario. Es importante destacar que tanto el grado como el tipo de alteración oclusal que presente el paciente dependerá de la intensidad, frecuencia y duración del hábito, a esto se le conoce como la "Tríada de Graber" (42), se pueden tomar en cuenta otros factores como hábitos secundarios adquiridos por el paciente y el patrón morfogenético del mismo (36, 38).

Considerando lo mencionado anteriormente, se analizará lo siguiente: hábitos de succión que abarcan biberón, chupete, succión digital, succión de labios (35-36); hábitos de proyección, donde destaca la protracción lingual y propulsión mandibular; otros hábitos como los posturales, onicofagia o morder e interponer objetos (40).

### 5.2.1. Hábitos de succión

La succión en neonatos y niños forman parte de sus necesidades biológicas para nutrirse y alimentarse, este es un reflejo primario para que pueda sobrevivir, además, le brinda sensación de calma y confort (35,43). Esto es propio de este grupo etario y es aconsejable que se suspenda esta actividad antes de la erupción de todos los dientes deciduos para de esta forma evitar cualquier tipo de alteración dental (35-38,44-46).

El impulso de la succión es ejercido mediante una succión nutritiva como la lactancia o la alimentación, por medio del biberón, o la succión no nutritiva mediante succión de chupete u otros objetos (35).

### 5.2.1.1. Hábito de alimentación con biberón

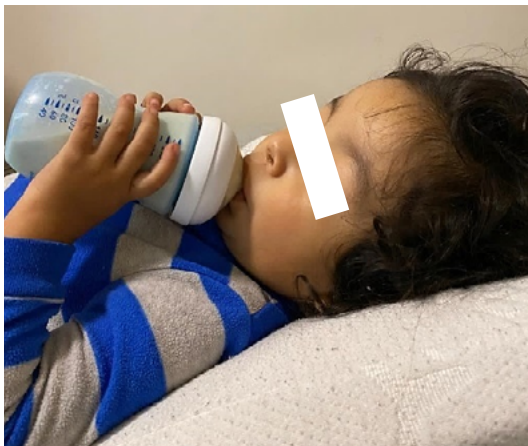El amamantamiento es parte clave de la alimentación y desarrollo del niño, le otorga beneficios a nivel conductual, inmunológico, motor neurológico y emocional; además, determina el desarrollo craneofacial (38), dado que promueve las actividades de los músculos faciales y estimula la función masticatoria, la articulación de palabras y la correcta forma para deglutir y respirar. Dicha función produce el desarrollo sagital de la mandíbula (38,43).

Se dan pequeños movimientos con los labios, la lengua toma una posición anterior en conjunto con el labio inferior y existe poco ejercicio de los músculos linguales posteriores; el niño desciende el maxilar inferior y realiza movimientos hacia fuera para llegar al pezón de la madre, entrando en función los labios, la lengua y aquellos órganos pertenecientes a la cavidad oral y la faringe (47), ejerciendo movimientos en toda la musculatura orofacial, esta función fisiológica contribuye al desarrollo del sistema dento-maxilar antes de la erupción de la dentición (43,48).

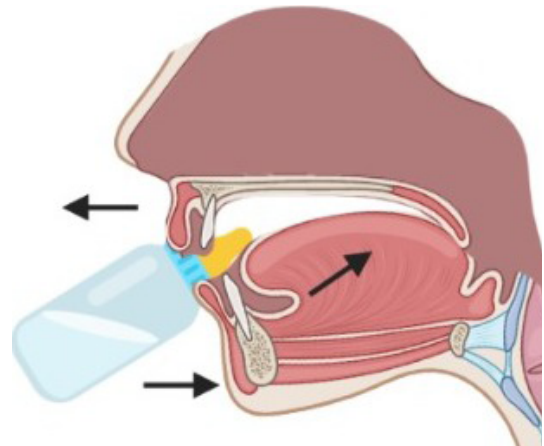
#### *Diagnóstico del hábito de alimentación con biberón*

Según la American Academy of Pediatrics (AAP) el niño debe dejar progresivamente la alimentación con biberón a los 6 meses de edad (49), para continuar con la alimentación complementaria, tomando en consideración el desarrollo neurológico, motor y la erupción dental. Por lo tanto, cuando el niño tenga 2 años de edad y una dentición decidua completa se debe incorporar una alimentación familiar (44).

Durante la succión del biberón, en oposición a la lactancia materna, actúan estímulos a nivel bucal y las articulaciones temporomandibulares quedan anuladas, el niño no tiene que ejercitar la mandíbula porque ante una ligera succión obtendrá su alimento; por tanto, se producirá alteraciones dento-esqueléticas y a nivel muscular. Con el biberón, la regulación de la salida del alimento depende de dos factores: la gravedad y la entrada de aire al biberón, así el niño adopta una postura lingual y mandibular menos protrusiva (figura 26). Como consecuencia de esta succión artificial, existirá un carente desarrollo mandibular anteroposterior, débil propulsión y presión de la lengua y menor fuerza de los músculos pterigoideos y maseteros, además el niño se acostumbra a tragar y aumenta la posibilidad de tener un hábito de respiración oral (36,43,50).



A



B

**Figura 26.** A) Paciente pediátrico que presenta alimentación con biberón. B) Movimientos anatómicos durante la succión de biberón.

En los pacientes con el hábito de alimentación con biberón prolongada, se puede visualizar: escalón distal, mordida cruzada posterior, mordida abierta, malformaciones de los maxilares, mal posiciones dentarias, contracción del maxilar, vestibularización de incisivos centrales superiores, retrusión de los incisivos centrales inferiores, labio superior hipotónico, resalte aumentado y clase II canina (36, 38,51, 52).

Se pueden desarrollar hábitos secundarios como succión labial inferior, deglución atípica y respiración bucal, por lo tanto, el tono muscular se verá afectado, entonces el alimento no se masticará de forma correcta, debido a que el biberón no permite el correcto desarrollo de la articulación y altera la función succión-deglución (36, 50).

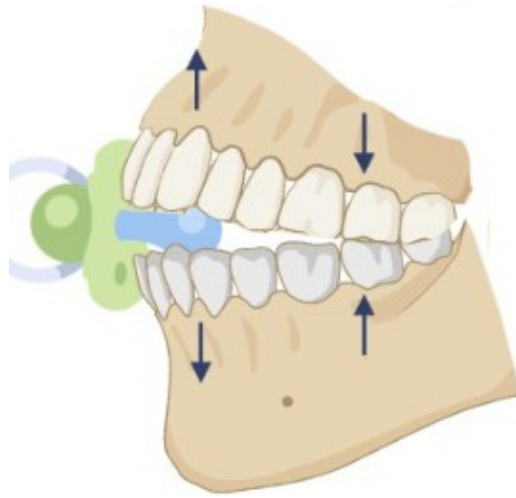
### 5.2.1.2. Hábito de succión de chupete o chupón

El uso de chupete o chupón es frecuente en niños dado que lo calma, le brinda satisfacción y permite que el niño continúe con movimientos anteroposteriores mandibulares, siempre y cuando el chupete sea anatómico, caso contrario, la lengua se mantiene en una posición baja, ya que causa un deslizamiento de la lengua sobre el maxilar inferior y una hiperfunción del músculo buccinador. La succión del chupete es normal hasta antes de culminar la erupción de la dentición temporal, posterior a este tiempo, es necesario que el niño abandone su uso para evitar cualquier tipo de malformaciones (35, 36, 38, 43).

#### *Diagnóstico de hábito de succión de chupete o chupón*

Al momento de realizar el examen clínico de los niños con hábitos de succión de chupete o chupón se puede encontrar diferentes alteraciones: mordida cruzada posterior, la misma que está asociada al aumento en la actividad de los músculos de las mejillas; la deficiente presión lingual, debido a que la lengua se desliza hacia atrás y hacia abajo por la presencia del chupete y mordida abierta anterior, como consecuencia del bloqueo del crecimiento en altura de la zona anterior de las apófisis alveolares, inhibiendo el desarrollo de la cara en el mismo sentido (figura 27) (36). Por los movimientos ya

mencionados se provoca un aumento de la distancia vertical del maxilar inferior y una reducción del maxilar superior en este sentido (35,36,38,43).

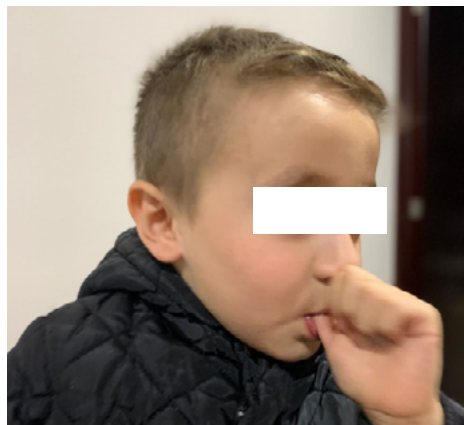

**Figura 27.** Alteraciones orales por la succión de chupete.

En pacientes con dentición temporal y que han tenido hábito de succión de chupete o chupón aumenta la probabilidad de resalte aumentado y relación canina y molar clase II. Además, existe una hipertrofia del sistema linfático (35), por lo que el niño puede desarrollar respiración bucal. Clínicamente, puede observarse un paladar de forma ojival. Se recomienda que este hábito sea suspendido a los 2 años, puesto que puede existir una remodelación fisiológica del daño a nivel esquelético que se ha originado, es decir, a esta edad las consecuencias son reversibles (35,38,52).

### 5.2.1.3. Hábito de succión digital

La succión digital es normal desde el nacimiento hasta los 2 a 3 años de edad, debe ser suspendido con la aparición de la dentición temporal completa; ya que, en este punto debe iniciar el proceso de masticación; caso contrario, se convierte en un hábito dañino que traerá problemas a futuro (figura 28) (35,37,46).



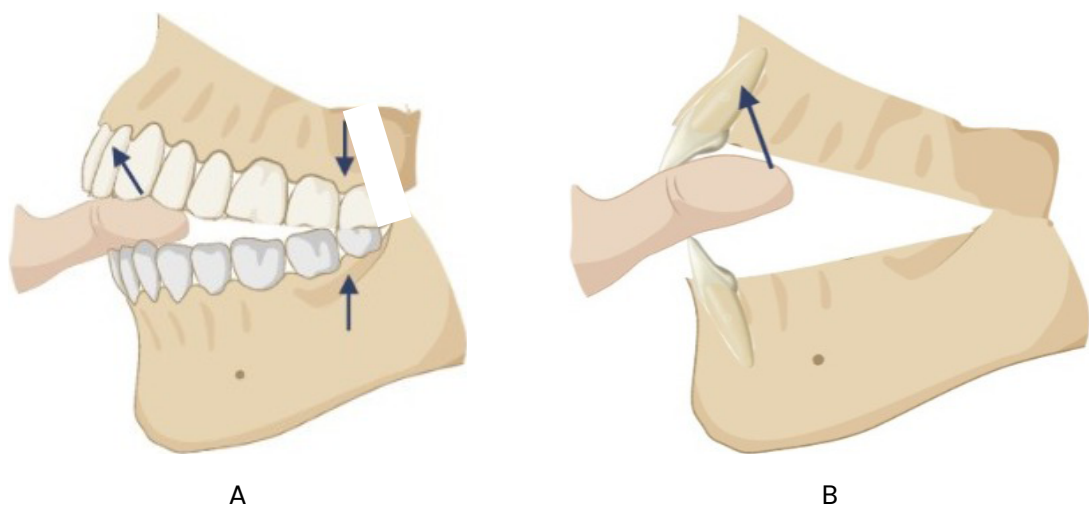
**Figura 28.** Paciente con succión del dedo pulgar.

### Diagnóstico de hábito de succión digital

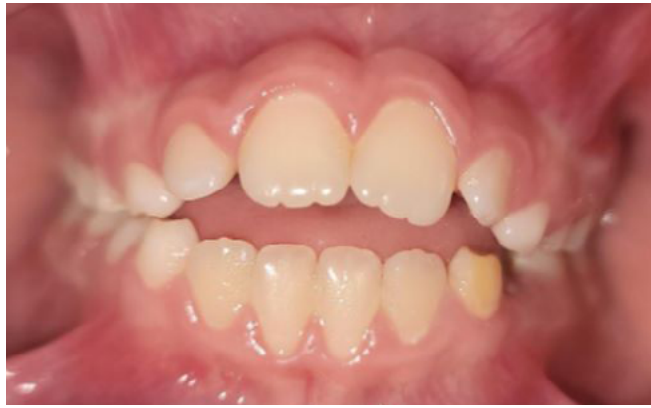La presión que ejerce el dedo alivia el dolor que le produce la erupción dental, sin embargo, cuando se realiza el diagnóstico de pacientes con el hábito de succión digital se puede evidenciar que el dedo que interviene en este hábito se mantiene limpio, con apariencia de plato y podría tener alguna afección fúngica. A nivel oral, puede observarse avulsión de las piezas temporales y dificultad en la erupción de los dientes permanentes (38), este hábito puede permanecer hasta la adolescencia y adultez o manifestarse con hábitos secundarios como onicofagia o mordedura de labios o mejillas (36,38,51).

La succión digital causa malformación maxilofacial debido a la presión que ejerce el dedo sobre el paladar primario y el apoyo de la base del dedo contra la mandíbula lo que provocaría una proyección del maxilar superior hacia delante y hacia atrás del maxilar inferior, generando una protrusión de los incisivos superiores (figura 29) (35). Es decir, deficiente crecimiento mandibular, los músculos orbiculares de los labios y los buccinadores sufren una contracción que presiona las zonas laterales del maxilar superior, dificultando el desarrollo óseo vertical, esto trae como consecuencia una mordida cruzada uni- o bilateral (35,51,53).

Como resultado de la presión ejercida se establece la maloclusión, la succión puede ser de uno o más dedos, o una o ambas manos, en ese caso los efectos serán más exagerados y nocivos. Este hábito se encuentra asociado a mordida abierta anterior y aumento del resalte horizontal, por ello se relaciona a los pacientes que tuvieron este hábito con maloclusión clase II división 1 (figura 30) (36, 38).



**Figura 29.** Succión digital: A) Alteraciones dentarias. B) Efectos ortopédicos.



**Figura 30.** Mordida abierta en un paciente con succión digital.

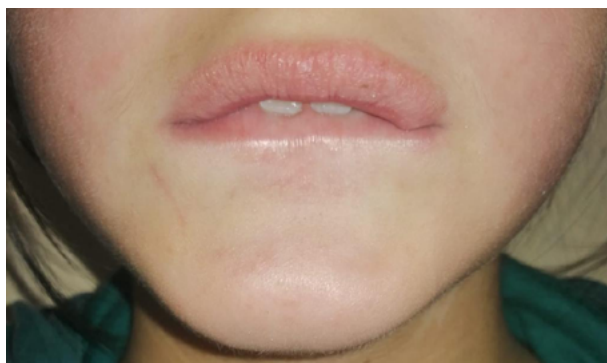Entre otras alteraciones, cuando el hábito persiste después de la erupción de las piezas temporales se producirá labio-versión de incisivos superiores y linguo-versión de los inferiores, bloqueo de erupción de los incisivos, extrusión de molares, crecimiento sutural del maxilar, elevación palatal y ángulo naso-labial aumentado. También se puede presentar rugas palatinas hipertróficas, labio inferior hipotónico, acortamiento del labio superior, posición lingual baja y deglución atípica (36,51,52).

#### 5.2.1.4. Hábito de succión de labios

También conocida como interposición labial inferior, es un hábito característico de los respiradores bucales, el labio inferior se ubica en el espacio entre los incisivos mandibulares y maxilares, de tal forma que el labio superior es hipotónico y el inferior es hipertónico (35,36).

##### *Diagnóstico de hábito de succión de labios*

Cuando se realiza el examen extra e intraoral en paciente con succión de labios se puede encontrar que a nivel dentoalveolar habrá un efecto similar al de la succión digital, protrusión superior, especialmente en incisivos y una retrusión dental y mandibular (35), también existirá un resalte aumentado y mordida abierta. Estos pacientes se caracterizan por: surco mento-labial pronunciado, cierre labial forzado, crecimiento mandibular horizontal y músculo orbicular de los labios hipertrófico (figura 31) (35,36,52,54).



**Figura 31.** Paciente con succión de labios.

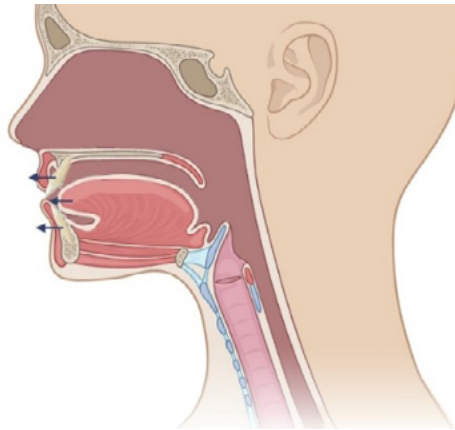


## 5.2.2. Hábitos de proyección lingual y mandibular

A continuación, se explicará el hábito de protracción lingual y propulsión mandibular, los cuales hacen referencia a una inadecuada posición de la mandíbula y de la lengua.

### 5.2.2.1. Hábito de protracción lingual

Se conoce como la interposición de la lengua entre los dientes superiores e inferiores, ejerciendo presión lateral o hacia delante durante la deglución (figura 32). Se clasifica en: simple, cuando presenta mordida abierta anterior delimitada y adaptación oclusal; compuesta, también con mordida abierta anterior pero esta vez amplia y no definida, sin contacto entre las arcadas durante la deglución y la adaptación oclusal con gran inestabilidad a nivel de incisivos, caninos y premolares y complicada, al existir solo contacto oclusal entre arcadas en la fase terminal de la deglución y entre los últimos molares (35,36,52,54,55).



**Figura 32.** Protracción lingual.

#### *Diagnóstico de hábito de protracción lingual*

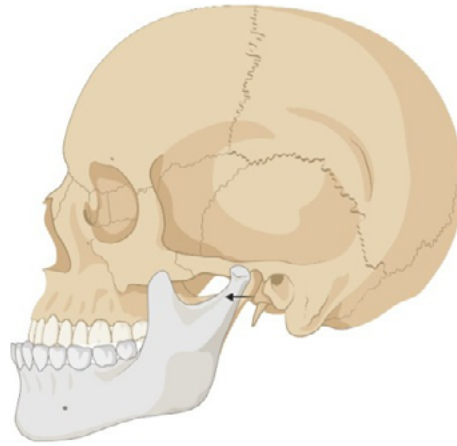
Durante el examen clínico, los pacientes con el hábito de protracción lingual pueden presentar vestibularización de incisivos maxilares y mandibulares (35), desgaste de bordes incisales de incisivos y diastema central superior e inferior. A nivel craneofacial, la lengua determina la morfología de la cara, los músculos depresores de la lengua se mantienen en hiperactividad (35), lo que hace que se posicione en el piso de la boca, por ello favorece el desarrollo del maxilar inferior en dirección transversal y sagital, ocasionando mordidas cruzadas; esta posición lingual no contribuye al crecimiento transversal del maxilar, generando una comprensión del hueso basal y aumento del tamaño de la mandíbula (35,52).

### 5.2.3. Hábito de propulsión mandibular

La mandíbula tiene un movimiento de avance, producto de la molestia causada por una hipertrofia y sensibilidad de las amígdalas linguales, el niño realiza este movimiento para una sensación de alivio (figura 33) (36).



A



B

**Figura 33.** A) Paciente con propulsión mandibular. B) Movimiento de la mandíbula durante este hábito.

#### *Diagnóstico de hábito de propulsión mandibular*

En la examinación clínica de los pacientes con el hábito de propulsión mandibular se puede observar un crecimiento mandibular excesivo y una clase III con abrasión del sector anterior (36).

### 5.2.4. Otros hábitos orales

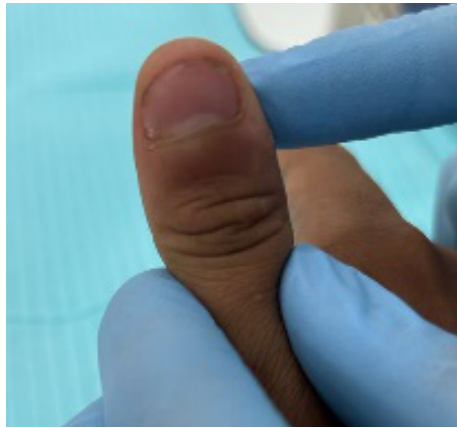Después de los hábitos orales ya descritos, tenemos dos adicionales, que son: el hábito de onicofagia y los hábitos posturales.

#### 5.2.4.1. Hábito de onicofagia

La onicofagia, morder objetos e interponerlos de forma repetitiva se convierten en hábitos orales que favorecen a la maloclusión, resultado de actitudes de nerviosismo, impaciencia e incertidumbre (36,53,56,57).

#### *Diagnóstico de hábito de onicofagia*

Se diagnostica un paciente con el hábito de onicofagia cuando a nivel de la zona bucal, presenta deslizamiento de las piezas dentales, desgaste de las mismas con pequeñas fracturas en los incisivos centrales maxilares, afectación al periodonto, maloclusiones localizadas y erosiones dentales. En tanto que, a nivel de las uñas, es capaz de destruir estructuras como la matriz y el lecho ungueal (figura 34) (52,54).



**Figura 34.** Dedo pulgar con hábito de onicofagia.

### 5.2.4.2. Hábitos posturales

Son determinadas posiciones realizadas durante el día o la noche de manera cotidiana en zonas de crecimiento, generando una compresión (figura 35) (36).



**Figura 35.** Paciente con hábito postural de colocar su rostro sobre su mano.

#### *Diagnóstico de hábitos posturales*

Los pacientes con hábitos posturales, durante el examen clínico pueden presentar mal posición de la mandíbula con respecto al cráneo, lateromentonismo, asimetrías faciales e incluso trastornos en la ATM (52).

## Referencias bibliográficas

1. Moya M, Marquardt K, Olate S. Caracterización de la Función Masticatoria en Estudiantes Universitarios. *Int. J. Odontostomat.* 2017; 11(4):495-499. doi: 10.4067/S0718-381X2017000400495
2. Okeson J. Anatomía funcional y fisiología del sistema masticatorio. En: Tratamiento de oclusión y afecciones temporomandibulares. 8ª ed. Madrid: Elsevier; 2019. p. 3-26.
3. Carvallo P, Tallón V, Herrera M, Manzanares M. Morfología craneofacial. En: Diagnóstico y tratamiento en ortodoncia. Madrid: Elsevier. 2016. p. 7-21.
4. Campillo B, Martín C, Palma J, Fuentes A, Alarcón J. Electromyographic activity of the jaw muscles and mandibular kinematics in young adults with theoretically ideal dental occlusion: Reference values. *Med Oral Patol Oral Cir Bucal.* 2017; 22(3):383-391. doi: 10.4317/medoral.21631
5. Parra D. Revisión sistemática de la literatura sobre la evaluación del proceso de la masticación. *Areté.* 2021; 20 (1): 39-47. doi: 10.33881/1657-2513.art.21205
6. Hatcher D. Anatomy of the Mandible, Temporomandibular Joint, and Dentition. *Neuroimaging Clin N Am.* 2022; 32(4):749-761. doi: 10.1016/j.nic.2022.07.009
7. Fukumoto A, Otsuka T, Kawata T. Simple myofunctional therapy using ready-made mouthpiece device before and after orthodontic treatment. *Chin J Dent Res.* 2016; 19(3):165-9. doi: 10.3290/j.cjdr.a36682
8. Rathee M, Jain P. Anatomy, head and neck: buccinator muscle. Treasure Island. 2023. Disponible en: <https://bit.ly/3wtpjDp>
9. Mayoral J, Mayoral G, Mayoral P. Fisiología dentomaxilofacial. En *Ortodoncia: principios fundamentales y práctica*. 3ª ed. Barcelona: Editorial Labor; 1990. Disponible en: <https://bit.ly/42mkHLz>
10. Otaño R. *Ortodoncia*. 2ª ed. La Habana: Ecimed; 2014. 283 p.
11. Camargo D, Olaya E, Torres E. Teorías del crecimiento craneofacial: una revisión de literatura. *UstaSalud.* 2017; 16(1):78-88. doi: 10.15332/us.v16i0.2022
12. Ustrell J. *Diagnóstico y tratamiento en ortodoncia*. 2ª ed. Barcelona: Elsevier; 2015. 1207 p.
13. Durán J, Arends M, Echarri P, Carrasco A. Una nueva propuesta de tratamiento para el paciente con el síndrome de la respiración oral. *Ortod Clin.* 2019; 12(2):73-79. Disponible en: <https://bit.ly/3wiRtBh>
14. Okeson J. *Oclusión y afecciones temporomandibulares*. 8ª ed. España: Elsevier; 2013. 514 p.
15. Rodríguez N, Suárez D, González Y, Cueria M, Puente M, Legrat E, Garcés Y, Chacón L. Actualización sobre síndrome de respirador bucal. *Rev Información Científica.* 2007; 54(2): [aprox. 16 p.] Disponible en: <https://bit.ly/3SYxxwa>
16. Cahuana A. La mordida cruzada posterior en dentición temporal y su relación con hábitos de succión no nutritiva y lactancia materna [Tesis doctoral]. Barcelona: Universidad de Barcelona. 2004; [aprox. 143 p.] Disponible en: <https://bit.ly/4bJ8kxo>
17. Zaffaroni A, Fioretti H. Influencia de las funciones y parafunciones en el crecimiento y desarrollo craneofacial. *Actas Odontol.* 2010; 7(1):15-30. Disponible en: <https://bit.ly/4brjPCW>
18. Chiavaro N. *Funciones y disfunciones estomatognáticas*. Buenos Aires: Librería Akadia Editorial. 2011; p. 305.

19. Marín G, Masson R, Permuy S. El examen funcional en ortodoncia. *Rev Cuba Ortod.* 1998; 13(1):37-41. Disponible en: <https://bit.ly/42HFgC1>
20. Casarán A, Gallardo M, Nejamkin L, Ricciardi N, Rodríguez Y. Evaluación clínica de la respiración bucal. Universidad Nacional de la Plata. 2020. Disponible en: <https://bit.ly/49uGbZ2>
21. Moya M, Marquardt K, Olate S. Caracterización de la función masticatoria en estudiantes universitarios. *Int. J. Odontostomat.* 2017; 11(4):495-499. doi: 10.4067/S0718-381X2017000400495
22. Cabrera P, Casado J, García I, Uzcanga M. Evaluación del paciente con disfonía. Madrid: IMC, 2018. Disponible en: <https://bit.ly/3uF02pt>
23. Alarcón A. Deglución atípica-revisión de la literatura. *Acta Odontol Venez.* 2013; 51(1):39-40. Disponible en: <https://bit.ly/3T2li0L>
24. Reiriz J. Tracto respiratorio superior. *Imfermera Virtual.* 2015: [aprox. 18 p.]. Disponible en: <https://bit.ly/3UJleFn>
25. López M. Adenoides y amígdalas. *Rev Chil Pediatr.* 2001; 72(3):251-255. doi: 10.4067/S0370-41062001000300012
26. Alvo A, Sauvalle M, Sedano C, Gianini R. Amigdalectomía y adenoidectomía: Conceptos, técnicas y recomendaciones. *Rev. Otorrinolaringol. Cir. Cabeza Cuello.* 2016; 76(1): 99-110. doi: 10.4067/S0718-48162016000100015
27. Martínez L. Macroglosia: etiología multifactorial, manejo múltiple. *Colomb Med.* 2006; 37: 67-73(1):67-73. Disponible en: <https://bit.ly/3wonZ52>
28. Ojeda W, Londoño B. Posición de lengua mediante la técnica Payne y su asociación con discrepancias dentales anteriores en escolares con dentición mixta de la institución nuestra señora del divino amor con edades entre 8 y 12 años. [Tesis de pregrado]. Colombia. 2018: [aprox. 65 p.]. Disponible en: <https://bit.ly/3SEn7Rb>
29. Teja E, López R, Durán L, Cano A, Téllez A. Frenillo lingual corto o anquiloglosia. *Acta Pediatr Mex* 2011; 32(6):355-356. doi: 10.18233/APM32No6pp355-356
30. Correa M, Abanto J, Correa F, Bonini G. Anquiloglosia: ¿cuándo intervenir? Revisión y reporte de caso. *Acta Odontol Venez.* 2009; 47(3): 173-178. Disponible en: <https://bit.ly/3uCYYSY>
31. Souto S, González L. Fisioterapia orofacial y reeducación de la deglución: hacia una nueva especialidad. *Fisioterapia.* 2003; (25)5: [aprox. 45 p.]. doi: 10.1016/S0211-5638(03)73067-3
32. Berner J, Will P, Loubies R, Vidal P. Examen físico de la cavidad oral. *Med Cutan Iber Lar Am.* 2016; 44(3):3. Disponible en: <https://bit.ly/3P9Ff15>
33. Peñarrocha M. Frenillos bucales: tratamiento quirúrgico y consideraciones ortodónticas. *Arch Odontol Estomatol.* 2003; 19(1):167-170. Disponible en: <https://bit.ly/42PySsz>
34. Escoda C, Berini L. Cirugía oral y Maxilofacial. 2ª ed. Córdoba: Ediciones Ergon; 1999. Frenillos bucales; p. 18.
35. Muller R, Piñeiro S. Malos hábitos orales: rehabilitación neuromuscular y crecimiento facial. *Rev Med Clin Condes.* 2014; 25(2):380-8. doi: 10.1016/S0716-8640(14)70050-1
36. Ustrell J. Hábitos. En: *Diagnóstico y tratamiento en ortodoncia.* Barcelona: Elsevier; 2016. p. 414-427.

37. Herrero Y, Arias Y. Hábitos bucales deformantes y su relación etiológica con las maloclusiones. *Multimed Rev Médica Granma*. 2019; 23(3):580-91. Disponible en: <https://bit.ly/3UGiR6c>
38. Lima M, Rodríguez A, García B. Maloclusiones dentarias y su relación con los hábitos bucales lesivos Dental malocclusion and its relationship to harmful oral habits. *Rev Cubana Estomatol*. 2019; 56(2):1-14. Disponible en: <https://bit.ly/49i8OrU>
39. Awuapara S, Bendezú A, Vicente N, Bustos de la Cruz J, Otazú C, Camarena A, et al. Manejo de los hábitos orales en odontopediatría: revisión de literatura. *Odontol Pediatr*. 2021; 20(2):74-84. Disponible en: <https://bit.ly/3TlanVW>
40. Lima M, Soto L. Hábitos bucales lesivos en estudiantes de 4 a 15 años, en Cuenca, Ecuador. *Invest Medicoquir*. 2020; 12(2). Disponible en: <https://bit.ly/3TbBC0p>
41. León K, Jiménez Z. Prevalencia de hábitos nocivos en pacientes con lactancia materna y de biberón. *Rev Científica "Especialidades Odontológicas UG"*. 2019; 2(1):10-6. Disponible en: <https://bit.ly/4bzT7lv>
42. Graber V. Ortodoncia. Principios y técnicas actuales. España: Elsevier; 2011. p. 157-178.
43. Cortez K, Garcés M, Armijos F. Alteraciones orales por uso de biberón y chupete en niños menores de 3 años. *Gac Médica Estud*. 2023; 4(1):1-15. Disponible en: <https://bit.ly/48ABlBp>
44. Morales RE. Evaluación y manejo de dificultades de succión-deglución en recién nacidos y lactantes sin compromiso neuromuscular. *Neumol Pediátrica*. 2019; 14(3):138-44. doi: 10.51451/np.v14i3.104
45. Bencosme J. Chupetes para bebés: ¿qué necesitan saber las enfermeras? *Nursing*. 2016; 33(5):31-32. doi: 10.1016/j.nursi.2016.09.007
46. González MF, Guida G, Herrera D, Quirós O. Maloclusiones asociadas a: Hábito de succión digital, hábito de deglución infantil o atípica, hábito de respiración bucal, hábito de succión labial y hábito de postura: revisión bibliográfica. *Rev Lat Ortod y Odontopediatría*. 2012; (8). Disponible en: <https://bit.ly/3UK2wxo>
47. Méndez J, Rotela R, González A. Prevalencia de maloclusión en niños de 6 A 12 años de la ciudad de Coronel Oviedo, Paraguay, 2016. *Memorias del Instituto de Investigaciones en Ciencias de la Salud*. 2020; 18(2):86-92.
48. Otaño R. Fisiología dentomaxilofacial. En: Ortodoncia. La Habana: Ecimed; 2014. p. 86-87.
49. Shu J. Del biberón a la taza: cómo ayudar a su hijo a hacer una transición saludable. *Am Acad Pediatrics*. 2023. Disponible en: <https://n9.cl/swwh7>
50. Espinosa de Santillana I, Ortega L, Muñoz G, Romero T, Torres I. Trastornos temporomandibulares en niños y su relación con la lactancia artificial con uso del biberón. *Odontol Sanmarquina*. 2020; 23(4):393-9. Disponible en: <https://bit.ly/42lgPEy>
51. Solís M. Succión digital: repercusiones y tratamiento. *Rev Odontol Pediátrica*. 2018; 17(1):42-51. Disponible en: <https://bit.ly/3i4Qnf4>
52. Oliva T, Velázquez A, Arias M, Reyes D. Hábitos bucales deformantes. Características clínicas y tratamiento Deforming buccal habits. Clinical characteristics and treatment. *Rev Cient Estud*. 2018; 1(1):80-8. Disponible en: <https://bit.ly/3i0phWe>
53. García V, Ustrell J, Sentís J. Evaluación de la maloclusión, alteraciones población escolar: Tarragona y Barcelona. *Av Odontoestomatol*. 2011; 27(2):75-84. Disponible en: <https://bit.ly/3wct2oP>

54. Parra S, Zambrano A. Hábitos deformantes orales en preescolares y escolares: revisión sistemática. *Int J Odontostomatol*. 2018; 12(2):188-93. doi: 10.4067/S0718-381X2018000200188
55. Vélez C, Terreros de Huc M. Disfunción lingual y su impacto en el desarrollo del complejo dentomaxilofacial. Revisión sistemática. *Espec Odontológicas UG*. 2021; 4(4):1-13. Disponible en: <https://bit.ly/49oz9W4>
56. Cortéz E, Oropeza R. Intervención conductual en un caso de onicofagia. *Enseñanza e Inv Psicol*. 2011; 16(1):103-13. Disponible en: <https://bit.ly/4bDOYto>
57. Nieto M, Lima M. Tratamiento ortodóntico de la mordida abierta anterior en adolescentes y adultos: revisión de literatura. *593 Digital Publisher CEIT*. 2023; 8(3):528-543. Disponible en: <https://bit.ly/3OLeTFE>





# CAPÍTULO V

---

## Análisis facial y modelos de estudio

### Sinopsis

En este capítulo se brinda información importante para adquirir fotografías faciales extraorales e intraorales que cumplan con los estándares de calidad y también, guías paso a paso para obtener el mejor provecho del equipo fotográfico. Con ello, se logrará ejecutar una valoración facial, estética y dental; por otro lado, también se describe la manera adecuada en la que se deben presentar los modelos para llevar a cabo un diagnóstico completo, se detalla tanto la porción artística como la porción anatómica de los mismos. Se expone el análisis de modelos, el cual es un auxiliar para determinar el diagnóstico de las maloclusiones en las arcadas dentarias tanto de manera individual como en oclusión en los tres planos del espacio: transversal, sagital y vertical. Al representar una reproducción estática de la cavidad oral a estudiar, permite diferenciar las alteraciones en cuanto al número, tamaño, forma y posición de las piezas dentales. También se podrá analizar la discrepancia hueso-diente aspecto fundamental en el diagnóstico de ortodoncia. Además, se esquematiza el tipo de relación molar, la relación canina y las distintas alteraciones que se puede presentar en pacientes con dentición temporal y mixta.



# 1. Fotografía en ortodoncia

La fotografía es una herramienta documental y científica, permite realizar investigaciones y evidenciar los cambios en los tratamientos. En odontología, es muy valiosa ya que brinda diversas aplicaciones y se adapta al propósito del diagnóstico. Los usos más comunes son: registro clínico, auxiliar en el diagnóstico, presentación y documentación de casos, publicidad, registros, demandas, etc. (1).

En el área de ortodoncia se emplea en el diagnóstico, planificación y posterior control del progreso del tratamiento ortodóntico. Es importante que la fotografía sea de alta calidad y secuenciada para obtener un resultado óptimo; con respecto al registro fotográfico las fotografías usadas en ortodoncia son: frontal, lateral y tres cuartos derecha, estas deben ser tomadas en reposo y sonriendo. Para fotografías intraorales se inicia con la fotografía en oclusión frontal, lateral izquierda y derecha, oclusal superior y oclusal inferior (1,2).

Es importante evitar la contaminación cruzada debido a que se utilizan instrumentos que están en íntimo contacto con la cavidad oral y que podrían alojar microorganismos que se encuentran en la misma. El clínico debe realizar el lavado de manos antes de tocar al paciente y el equipo de fotografía; también, el equipo o para salir del área clínica; de igual forma, los instrumentos utilizados deben ser correctamente esterilizados inmediatamente después de su uso (1,3). Actualmente, se utiliza la fotografía digital la cual presenta ciertas ventajas; tales como, en el momento de la toma fotográfica se puede revisar, editar y ajustar la intensidad de color o nitidez, permitiendo observar la posición del paciente y la cámara, para corregir repitiendo nuevas tomas y con ello obtener una imagen de alta calidad. Además, el almacenamiento se lo puede realizar en una computadora o medio de almacenamiento virtual, facilitando el acceso a las mismas sin riesgo de deterioro. Sin embargo, presenta ciertas desventajas tales como la profundidad del campo, que puede resultar deficiente por limitaciones del paciente al momento de realizar la apertura bucal, las cámaras pueden resultar ineficaces o el *flash* no tener la suficiente potencia para iluminar el campo. Además, el lente macro es de vital importancia para las fotografías en las cuales se requiera observar mínimos detalles (4,5).

## 1.1. Estandarización de la fotografía odontológica

Es importante que las fotografías respondan a controles de calidad como una correcta posición del equipo y del paciente, usar una correcta magnificación, que la toma de la misma sea confiable y reproducible (5).

Los requisitos para la estandarización de fotografías deben cumplir con normas como mantener un escenario físico, telón de fondo color blanco, correcta iluminación, distancia con parámetros establecidos, ambiente despejado y limpio (3).

## 1.2. Equipo empleado para la toma de fotografía en ortodoncia

Para lograr una correcta toma fotográfica, es necesario contar con el equipo adecuado. De esta manera se logra documentar el inicio, progreso y el final del tratamiento ortodóntico, para que, posteriormente, se pueda reportar el caso o a su vez; indicarle al paciente la evolución del tratamiento.

### 1.2.1. Cámara

Existen dos tipos de cámaras empleadas en la fotografía odontológica, la cámara compacta y la cámara réflex.

Las cámaras compactas son de bajo costo, se pueden transportar de un lugar a otro, consumen poca batería y son relativamente sencillas de usar. Sin embargo, carecen de un adecuado *flash*, resultando una fotografía con poca iluminación, baja calidad y menor nitidez de los detalles (figura 1A) (6).

Por otro lado, las cámaras réflex brindan una calidad de imagen excelente, tienen enfoque manual y automático, por lo que el fondo puede o no salir en las fotografías, la imagen no se distorsiona y tiene lentes específicos dependiendo la profundidad y el tipo de foto a capturar. Algunas desventajas de este equipo es el alto costo, también se necesita mejor preparación y conocimientos de fotografía (figura 1B) (7).



**Figura 1.** A) Cámara compacta. B) Cámara réflex. Imágenes ilustrativas de: <https://bit.ly/42Ffwq5>

### 1.2.2. Lentes macro

Estos lentes permiten una profundidad de campo adecuada, brindan un detalle minucioso a los objetos pequeños, no permite distorsiones y reproduce perfectamente los detalles mínimos. La ventaja principal es que se puede colocar a una distancia cercana que permita manipular bien los retractoros y espejos, pero así también, lo suficientemente alejado para que la respiración del paciente no empañe el lente (1).

Los principales macros utilizados en ortodoncia son los lentes de 60 mm a 105 mm (figura 2). En la fotografía dental se pueden distinguir dos tipos de lentes como el lente principal, que tendrá una distancia focal fija y se describe en milímetros; y el lente de zoom que tiene varias distancias focales. En odontología, el lente focal más recomendable es el de distancia focal fija de 100 mm (1,7).

Los lentes actuales tienen sistemas incorporados que son capaces de compensar los pequeños movimientos que se realizan mientras se captura la imagen. En la fotografía dental, esta función no tiene gran utilidad porque la velocidad de obturación varía de 1/60 a 1/250 de segundo (1).




**Figura 2.** A) Lente macro de 60 mm. B) Lente macro de 100 mm. Imágenes ilustrativas de: <https://bit.ly/319qpqt>

La fotografía macro permite obtener fotografías donde el tamaño del objeto en el sensor es el mismo tamaño que el objeto real. Por ejemplo, en la magnificación 1:1 cada milímetro del objeto real ocupará 1 mm en el sensor; mientras mayor sea la magnificación mayor será la profundidad de campo y los detalles serán sumamente definidos (6).

En la magnificación de 2:1, la fotografía se debe tomar con el plano del sensor paralelo al plano frontal de la cara, el plano oclusal al frente de la foto, de tal modo que la imagen se divida en dos partes iguales, la línea media debe estar centrada (7).

### 1.2.3. Iluminación

El *ring flash* o flash circular está compuesto por dos tubos de *flash* que se colocan en la parte frontal del lente macro, es idóneo para la fotografía intra y extra oral; especialmente para las fotografías en el sector posterior ya que proporciona una imagen sin volumen (figura 3A). El *twin flash* o *flash* doble tiene un anillo para montarlo sobre el lente, cuenta con dos cabezales que tienen movilidad para ajustar la luz en la fotografía, pero es más costoso. Se utiliza en la fotografía odontológica de tipo macro, genera sombras que brindan a la fotografía tridimensionalidad y gran volumen, también permite sacar provecho en el sector anterior y fotos extraorales (figura 3B) (7).



**Figura 3.** A) *Ring flash*. B) *Twin flash*. Imágenes ilustrativas de: <https://bit.ly/3wk80EZ>

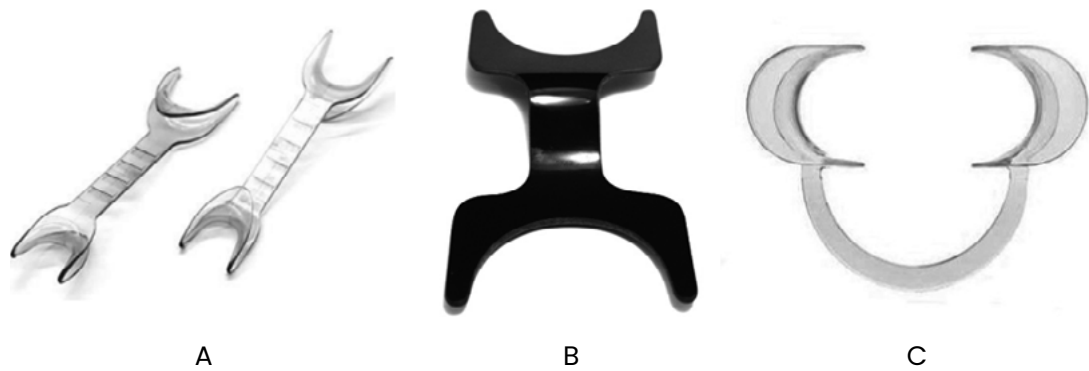
Para las fotografías extraorales se puede utilizar un *flash* de estudio o sombrillas reflectoras, también puede usarse el *flash* de la cámara siempre y cuando el ambiente de la toma de la fotografía no esté iluminado y sea adecuado (figura 4) (8).



**Figura 4.** Sombrillas reflectoras. Imágenes ilustrativas de: <https://bit.ly/3T5mjGw>

#### 1.2.4. Retractores y espejos


Los retractoros se usan para separar los tejidos blandos, como los labios y carrillos de la cavidad oral; estos pueden ser de plástico, metálicos, negros o transparentes. Además, no deben generar reflejos o destellos. Existen diferentes tipos de retractoros: los separadores de labios laterales o retractoros de mejilla, separador de labios oclusal y también se puede encontrar el retractor autorretráctil, que se utiliza para vistas frontales y para tomas oclusales (figura 5) (2).



**Figura 5.** Retractores: A) Retractores laterales. B) Retractor oclusal. C) Retractor autorretráctil. Imágenes ilustrativas de: <https://bit.ly/3UGsMIY>

Los espejos intraorales se utilizan para capturar de forma indirecta los dientes, los tipos de espejo que se utilizarán varía de paciente a paciente. Estos pueden ser de metal pulido o vidrio recubierto con una superficie altamente reflectante, evitando que la luz haga cambios y originando ángulos de refracción diferente, entre estos revestimientos se encuentra el de cromo, el rodio y el titanio, siendo estos dos últimos los que proporcionan imágenes más nítidas, precisas y sin distorsiones (9,10).

Los espejos intraorales se presentan en diferentes formas y tamaños: espejo oclusal, lateral y lingual; los más usados son el oclusal y lateral (figura 6).



**Figura 6.** Espejos intraorales: A) Espejo oclusal. B) Espejo lateral. C) Espejo lingual. Imágenes ilustrativas de: <https://bit.ly/3OMY6lo>

### 1.2.5. Fondo e iluminación y posiciones

Normalmente se utiliza un fondo blanco mate para evitar la presencia de sombras durante la fotografía, con respecto a la iluminación, se deberá colocar sombrillas reflectoras a cada lado del paciente para obtener una imagen nítida. Las posiciones tanto para el paciente como para el fotógrafo serán las mismas. Pueden estar sentados a la misma altura, para mantener las dimensiones de la cara del paciente (11).

### 1.3. Fotografía extraoral

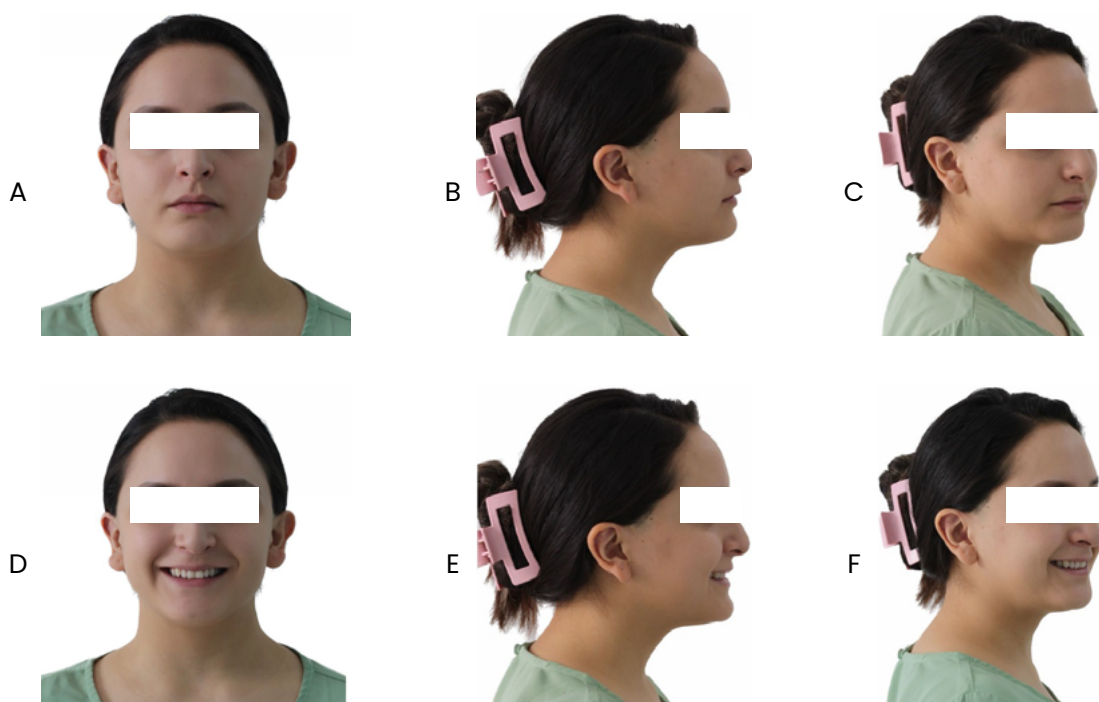
Es necesario retirar los abrigos y camisas cuello alto, para que no interfieran con la anatomía del paciente, en caso de tener prótesis removible o cualquier aparato similar también debe ser retirado. De igual manera, joyas o piercings faciales deben quitarse y el cabello deberá colocarse detrás de las orejas y en caso de ser largo se debe recoger el mismo (11).

Los ojos del paciente deben estar abiertos, sin exagerar y con una vista al horizonte. La cara y labios deben mantenerse relajados sin forzar; con respecto a los dientes del paciente, deberán mantenerse en máxima intercuspidad durante toda la toma fotográfica (12).

El paciente deberá estar sentado en un asiento cómodo, mirando hacia el frente, no deberá inclinar la cabeza hacia ninguna dirección porque podría alterar las dimensiones anatómicas. En pacientes con asimetrías faciales es importante mantener la misma posición y no tratar de nivelar o compensar. Es importante que durante la toma de las fotografías extraorales el paciente debe encontrarse con la cabeza en posición natural con respecto al plano de Frankfort (11).

La distancia del sujeto-fondo debe ser de 25 a 50 cm. Así también, la distancia del sujeto-operador es de 154 cm (2,13).

Serie fotográfica extraoral: la serie fotográfica extraoral contiene las siguientes fotografías tales como la fotografía frontal en reposo, fotografía frontal con sonrisa, fotografía perfil derecho en reposo, fotografía perfil derecho con sonrisa, fotografía tres cuartos en reposo y fotografía tres cuartos con sonrisa (2).

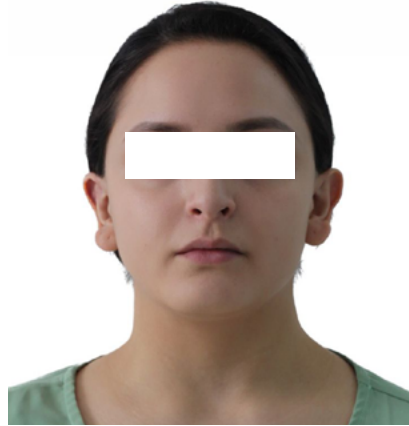

**Figura 7.** Serie fotográfica extraoral: A) Fotografía frontal en reposo. B) Fotografía perfil derecho en reposo. C) Fotografía tres cuartos derecho en reposo. D) Fotografía frontal con sonrisa. E) Fotografía perfil derecho con sonrisa. F) Fotografía tres cuartos derecho con sonrisa.



### 1.3.1. Fotografía frontal en reposo

Se emplea para realizar el análisis transversal y vertical en la cara del paciente, de esta manera se pueden visualizar ciertas asimetrías. La cara y labios deben encontrarse en reposo. La línea bipupilar debe ser paralela al borde superior e inferior de la fotografía sin flexionar ni rotar la cabeza; el punto crítico de enfoque es el ojo (figura 8) (2).



**Figura 8.** Fotografía frontal en reposo.

### 1.3.2. Fotografía frontal sonriendo

Por medio de esta fotografía, se logra analizar los labios y la exposición de las piezas dentales anteriores del paciente mientras sonríe, se toma en las mismas condiciones que la fotografía frontal, a excepción de la sonrisa, la cual debe ser franca para evaluar la exposición gingival (figura 9) (8).

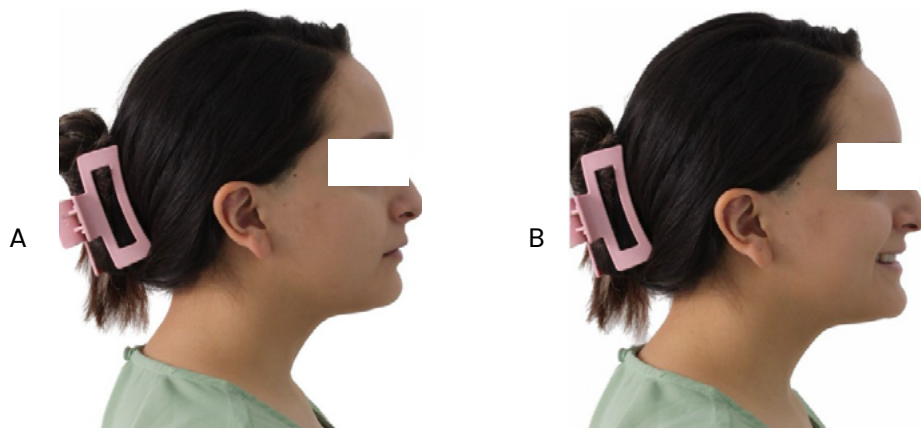


**Figura 9.** Fotografía frontal sonriendo.

### 1.3.3. Fotografía lateral o de perfil

Se utiliza para efectuar análisis verticales en la cara del paciente para obtener el tipo de perfil y las medidas lineales y ángulos de frente, nariz, labios y mentón. Siempre se debe tomar del lado derecho del paciente y solo en casos que existan asimetrías notorias se

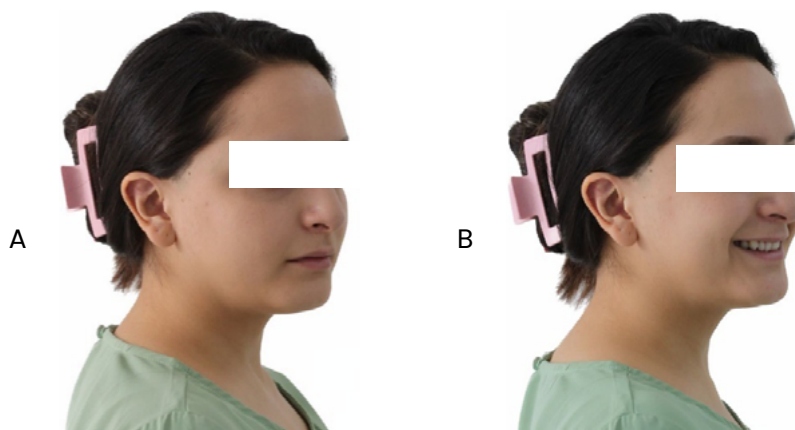
podrá tomar de ambos lados. El paciente debe encontrarse con la cabeza en posición natural con el plano de Frankfort paralelo al suelo, evitar flexionar o rotar la cabeza y los labios y musculatura deben mantenerse relajados (figura 10) (6,14).



**Figura 10.** Fotografía perfil derecho: A) En reposo. B) Con sonrisa.

### 1.3.4. Fotografía tres cuartos

Es usada normalmente para realizar análisis transversales y verticales de la cara del paciente, da un efecto de profundidad. El paciente debe encontrarse en posición de perfil con relación a la cámara y debe girar levemente la cabeza hasta que la mitad de la ceja contralateral se observe, debe girar 45° sus hombros desde a posición de perfil (figura 11) (4).



**Figura 11.** Fotografía tres cuartos derecho: A) En reposo. B) Con sonrisa.

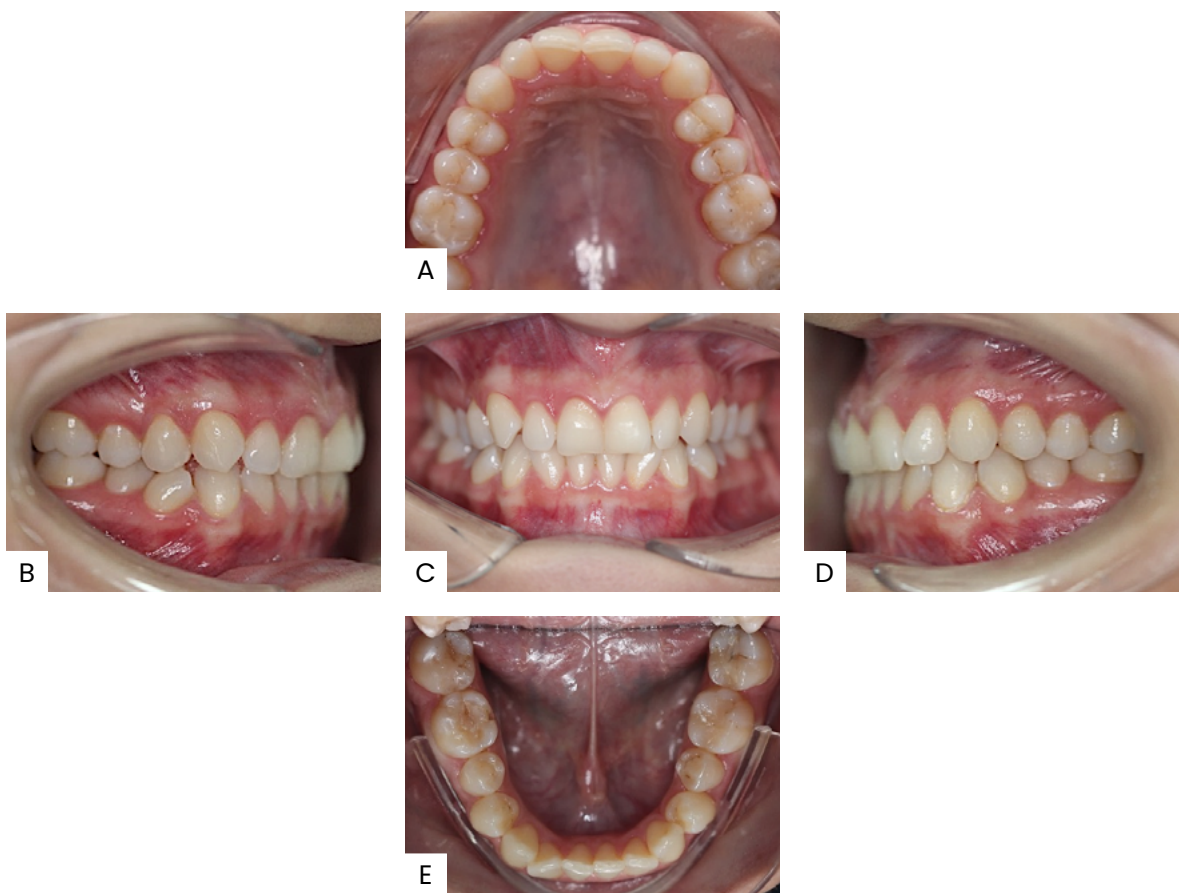## 1.4. Fotografía intraoral

Para realizar las fotografías, el paciente debe estar sentado en el sillón dental lo más elevado posible para facilitar el movimiento del fotógrafo. De igual modo, para la toma de fotografías laterales, frontales y de sobremordida es necesario que la cabeza del paciente esté paralela al plano de Frankfort (15).

El fotógrafo debe asegurarse que los dientes del paciente estén completamente limpios, si es necesario se realiza una profilaxis dental. La cámara y el *flash* deberán sostenerse con las dos manos para asegurar una buena toma (14).

Los retractores a utilizar serán los que mejor se acomoden al paciente, previo a la colocación de estos es necesario humedecer los labios del paciente para evitar lesionarlos e insertar con cuidado los mismos. Con respecto al uso de espejos, es necesario advertir al paciente que no muerda los mismos por el riesgo de fractura del espejo debido al material con el que está hecho. Un *tip* para el uso de espejos es calentarlos levemente con agua tibia y secarlos con un papel muy delicado con la finalidad de evitar que se empañen cuando estén dentro de la boca del paciente y este respire (9,15).

La serie fotográfica intraoral se conforma de: fotografía oclusal de frente, fotografía lateral derecha e izquierda, fotografía oclusal superior y fotografía oclusal inferior (figura 12).

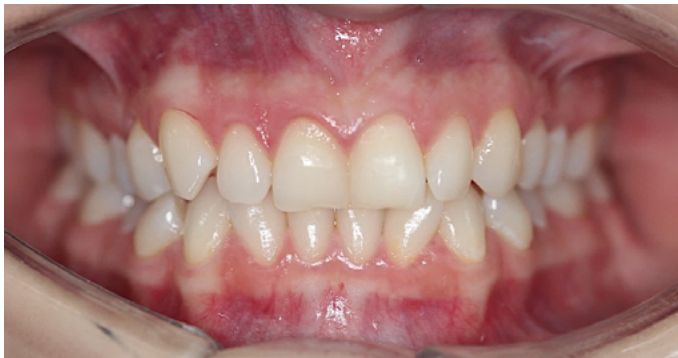

**Figura 12.** Serie fotográfica intraoral: A) Fotografía oclusal superior. B) Fotografía lateral derecha. C) Fotografía oclusal frontal. D) Fotografía lateral izquierda. E) Fotografía oclusal inferior.

### 1.4.1. Fotografía oclusal de frente

Se debe colocar los retractores y asegurarse que los labios no toquen dientes ni encía, la línea media dental debe ubicarse en el centro del lente y los dientes deben mantenerse en máxima intercuspidad, el lente de la cámara se debe colocar exactamente

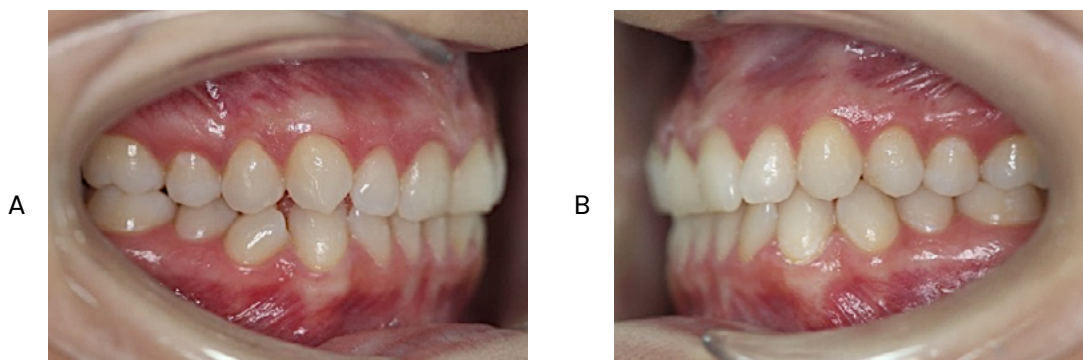
al frente de la línea media de tal forma que al cruzar la línea horizontal queden espacios exactos en medidas (figura 13) (15).



**Figura 13.** Fotografía oclusal de frente.

### 1.4.2. Fotografía lateral derecha e izquierda

Esta fotografía se realiza con la finalidad de lograr capturar la clase molar y canina de ambos lados, la intercuspidad dental y la relación de las piezas dentales con el plano oclusal. El espejo se colocará hacia el fondo, en la zona retromolar y se traccionará el carrillo para obtener un campo amplio de visión, si es posible se deberá tomar la fotografía desde incisivos centrales hasta segundo o tercer molar. La cámara se colocará a 45° de la línea media del paciente, el plano deberá mantenerse de forma recta, de modo que cuando cruce la línea horizontal, no existan variaciones. El *flash* de luz puntual se va a orientar hacia la parte anterior de la boca, al tomar la lateral derecha se colocará a las 9 horas y para la lateral izquierda a las 3 horas (figura 14) (14).

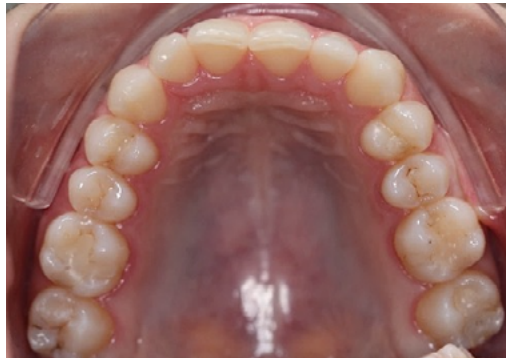


**Figura 14.** Fotografía lateral: A) Derecha. B) Izquierda.

### 1.4.3. Fotografía oclusal superior

Sirve para evaluar la forma del arco y las posiciones dentarias. Se emplea el retractor de labios oclusal y se introduce el espejo hasta la última pieza con la finalidad de apreciar los molares, el espejo se coloca a 45° inclinado hacia abajo y el lente de la cámara a 45° inclinado hacia el espejo (8,14).

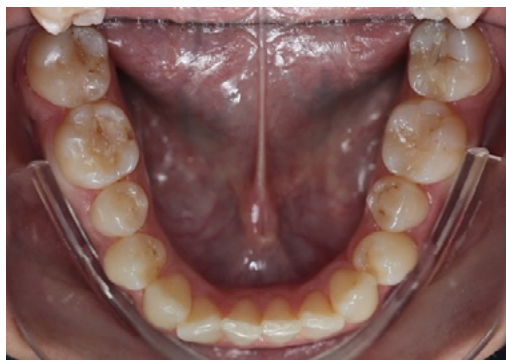
La fotografía se apreciará como si se hubiese tomado en 90° con respecto al plano oclusal. Otra manera de tomar este tipo de fotografía es recostando levemente al paciente y solicitar que incline la cabeza hacia atrás, se debe colocar el espejo y el fotógrafo debe posicionarse detrás de la cabeza del paciente para realizar la toma (figura 15) (14).



**Figura 15.** Fotografía oclusal superior.

#### 1.4.4. Fotografía oclusal inferior

Evalúa la forma del arco y posición de las piezas dentales. Se emplean retractores oclusales y la cabeza del paciente se debe inclinar hacia atrás con la finalidad de proporcionar una postura cómoda para el fotógrafo. El espejo se debe introducir hasta la última pieza para apreciar los molares inferiores y la lengua deberá posicionarse entre el espejo y el paladar con la finalidad de que no interfiera en la fotografía, el espejo debe estar a 45° con relación al plano oclusal y la cámara en la misma graduación con relación al espejo (figura 16) (16).



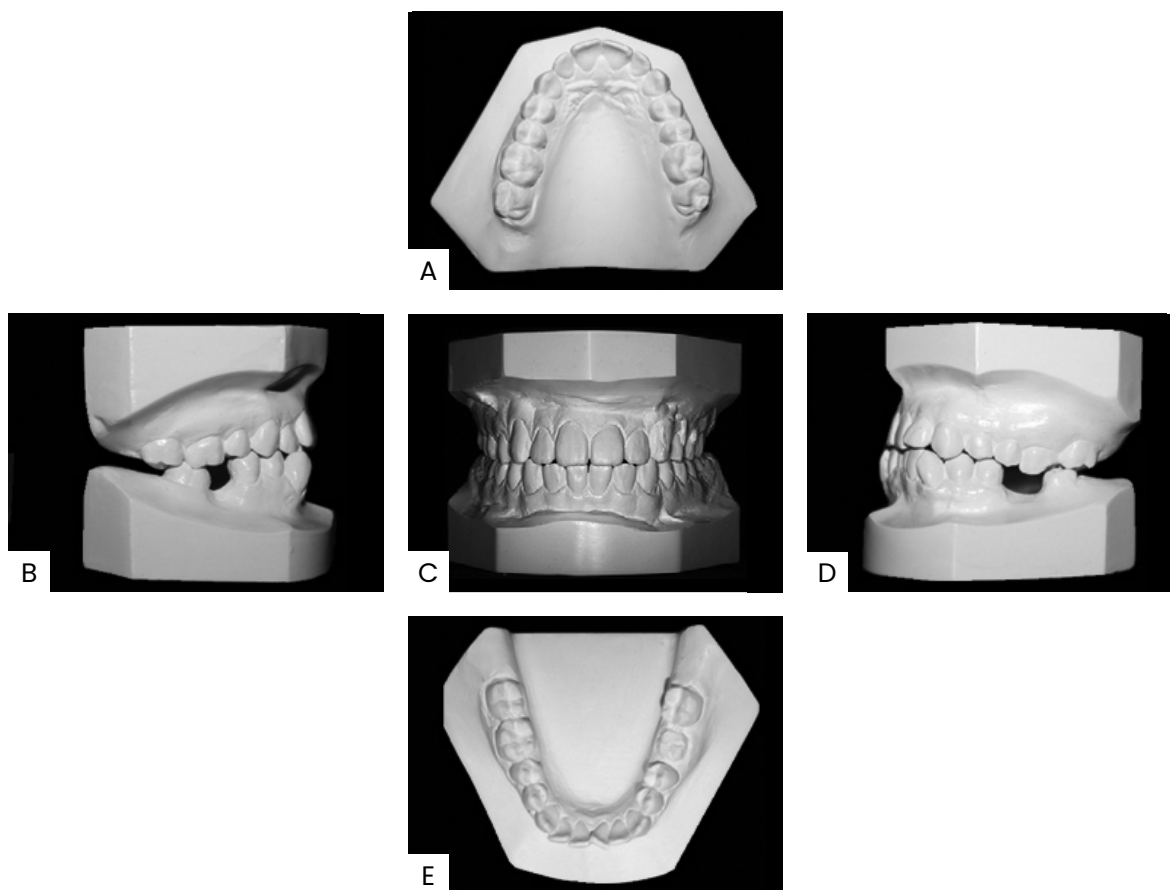
**Figura 16.** Fotografía oclusal inferior.

#### 1.4.5. Fotografías en modelos de estudio

La finalidad de la toma de fotografías en modelos es evaluar la posición de la línea media, relaciones interdientales y registrar las llaves molar y canina (15,16).

El fondo ideal para la toma de fotografías en modelos de estudio debe ser negro; el material puede ser papel o gamuza; al ser de un color oscuro, no saldrá en la fotografía. El *flash* debe encontrarse encendido, pero con intensidad reducida. El primer registro se

realiza con los modelos en oclusión en posición frontal y lateral derecha e izquierda. A continuación, se debe realizar una toma con los modelos separados, es decir una toma oclusal superior e inferior. La posición de la cámara debe ser centrada, el profesional debe regular el zoom con la finalidad que el modelo quede centrado y los detalles claros (14,16). Se emplearán los espejos para la toma de fotografías en caso de que los modelos estén montados en articulador (figura 17) (15-17).



**Figura 17.** Serie fotográfica en modelos de estudio: A) Fotografía oclusal superior. B) Fotografía lateral derecha. C) Fotografía frontal. D) Fotografía lateral izquierda. E) Fotografía oclusal inferior. Imagen ilustrativa de: <https://bit.ly/3ULMH9o>

## 2. Análisis facial

El rostro humano es único y es lo que define a cada individuo, incluso hermanos gemelos tienen rasgos faciales que los diferencian entre sí. Las cualidades estéticas son valoradas según la cultura, raza y conceptos subjetivos de cada persona (18).

La percepción de la belleza es una preferencia individual con influencia cultural, por medio del avance y popularidad de procedimientos quirúrgicos se ha intensificado la necesidad de estudiar los rostros estéticos, equilibrando la armonía entre los diferentes elementos faciales. El análisis facial es fundamental para determinar el equilibrio y armonía de los rasgos faciales. Cabe destacar que existen pacientes que presentan maloclusión y a su vez una alteración de la armonía facial, pero en otros casos, la maloclusión está acompañada de una estética aceptable (19).

Durante varios años se ha intentado definir un concepto de lo que es la belleza, por tal motivo existen varias teorías, entre estas se encuentran:

- *Teoría de selección natural.* Varios personajes sostienen que los rostros más bellos son aquellos que presentan valores en la media; es decir que, debido a procesos evolutivos las características de algunos rostros se asemejan a la media de la población. Desde el aspecto evolutivo, sea la característica que sea, va a secundar a la supervivencia de varias descendencias como resultado de la selección natural. Por ende, los rasgos característicos de cada zona o población avanzarán hasta que estos se ajusten al medio ambiente, quienes se sientan a gusto con estos rasgos lograrán impulsar dicha descendencia para el lugar en el que se ubiquen (18).
- *Teoría de selección sexual.* Partiendo de esta teoría, las características que posea el sexo opuesto y sean agradables hacia la otra persona, van a potenciar la eficacia reproductiva. Recalcando que, las peculiaridades sexuales avanzan a medida de sus generaciones. Esta teoría permite confirmar varios pronósticos, por ejemplo, si está sometida a la belleza, las cualidades tanto de hombres como mujeres aparecerán al principio del ciclo reproductivo, teniendo que ser sexo-específicas (mediados por hormonas) y reflejarán características biológicas favoreciendo el logro reproductor del sexo contrario (18).

Dentro del análisis facial es necesario realizar un estudio clínico en el cual se describe, analiza y mide los problemas maxilofaciales y dentarios que presentan cada individuo, por medio de métodos directos e indirectos. Los métodos directos son los relacionados a la anamnesis, exploración visual, palpación manual y palpación con ayuda de instrumentos, en cuanto a los métodos indirectos son todos aquellos relacionados a fotografías y exámenes radiográficos. El examen no debe basarse tan solo en radiografías estáticas y representaciones fotográficas, debido a que una inadecuada posición de la cabeza del paciente, mandíbula y postura de los labios conducen a un plan de tratamiento inadecuado (19).

## 2.1. Historia del análisis facial

Seccionar el rostro en proporciones ha sido un medio de acercamiento hacia el análisis facial, usado de una manera tradicional en el aprendizaje de la cirugía plástica. Las teorías que surgen de estas proporciones para poder definir como arte a un rostro, se basan en los conocidos “cánones neoclásicos”, que fueron incluidos en el Renacimiento por personajes como Leonardo da Vinci y Durero. Dichos cánones son una manera de demostrar la evolución facial, ya que son muy fáciles de recordar y además pueden ser usados en valoraciones generales. Estos intentan aplicar relaciones numéricas para poder obtener una fórmula de armonía facial y belleza (18).

Leonardo da Vinci (1452-1519) examinó seres vivos comparándolos entre sí, proporciones idóneas que deberían tener los rostros y cuerpos y aplicó los cánones obtenidos en su arte; aun así, si un sujeto no cumplía dichos cánones, el autor no negaba que pueda existir variaciones de la naturaleza (18).

Durero (1471-1528) consideró en la posibilidad de que se realice una serie de preceptos que puedan consolidar proporciones idóneas entre cuerpos y rostros, si existiesen, se les daría uso y se podrían obtener mejores ilustraciones. Durero concluyó, al igual que Da Vinci, que la cara puede ser fraccionada en tres partes iguales: frente, nariz, boca y mentón. Asimismo, compartió que la anchura entre cada ojo es igual al ancho de un ojo. Afirmaba que si las fracciones no se acercan a sus cánones no serían estéticas, sin embargo, varias de sus ilustraciones no son agradables hacia el ojo humano (18).

Al momento en el que el cirujano ejecuta su trabajo, procura que el cuerpo o el rostro se modifiquen según los patrones culturales, al realizar estos procedimientos los profesionales deben encontrarse muy relacionados con la armonía de la forma humana (18).

Leonardo da Vinci esbozó varios rostros para poder establecer lo que hoy se conoce como "las divinas proporciones". Actualmente gran parte de sus medidas y trazados son usadas como instrumento base en las escuelas de arte. En uno de sus varios dibujos se puede encontrar un sinnúmero de notas en donde detalla las proporciones de la cabeza, por ejemplo, describe que "se forma un cuadrado perfecto que va por la ceja hacia el labio junto con la barbilla, desde este punto se dirige hacia el ángulo en la parte posterior de la mandíbula y hasta el margen superior de la oreja próximo a la sien", la medida del lado de este cuadrado representa la mitad de la cabeza. Además, Da Vinci analizó otras estructuras y determinó proporciones, a partir de esto surgen los quintos faciales y las proporciones verticales del rostro (18).

## 2.2. Macroestética

Es el análisis facial que parte desde el plano sagital, plano vertical y plano transversal. Se observa la asimetría, altura facial excesiva y/o defectuosa, exceso y defectos mandibulares.

### 2.2.1. Perspectiva frontal

La importancia del análisis frontal radica en la manera más cotidiana en que el paciente se percibe a sí mismo. Se valora la simetría bilateral mediante el uso de fotografías, en las cuales se orienta la cabeza con el plano de Frankfort y el plano bipupilar paralelas al piso; se analiza tanto la proporción facial como la simetría facial, también la simetría de los quintos de la cara y proporcionalidad entre el ancho de ojos, nariz y boca. Se puede observar a un paciente con orejas de implantación baja, así como también, a un sujeto que posea los ojos muy separados, lo cual se conoce como hipertelorismo, por ende, para prescindir la presencia de algún tipo de síndrome o microforma de una anomalía facial se debe iniciar con el análisis de las proporciones faciales frontales (20-23).

### 2.2.2. Valoración de la edad de desarrollo

Aspecto de gran importancia sobre todo en pacientes de edades puberales, más aún, al momento de tratamientos ortodónticos debido a los constantes cambios óseos que atraviesan hasta llegar a la edad adulta (20).

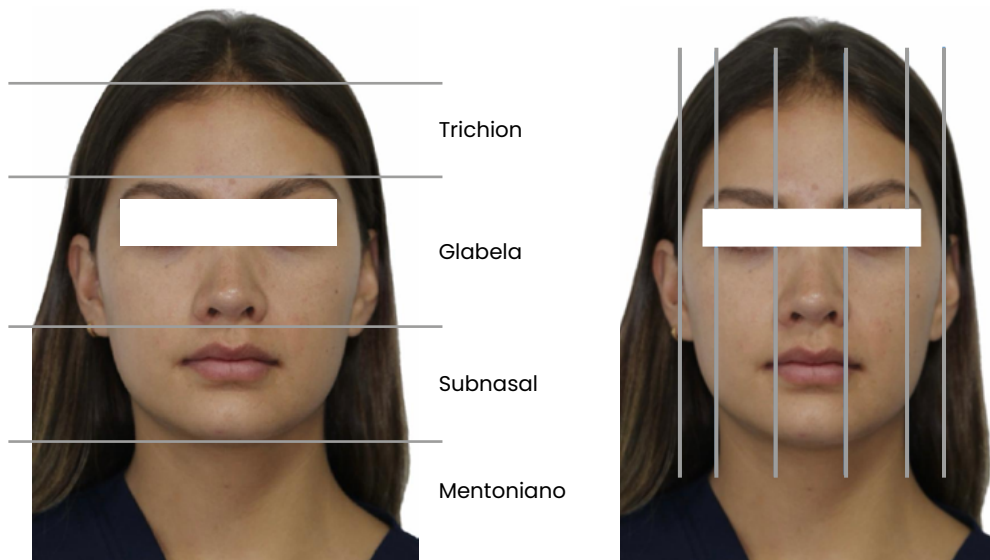


### 2.2.3. Estética facial respecto a las proporciones faciales

El rostro de un individuo debe presentar proporciones similares al comparar las estructuras de sus lados opuestos, las desproporciones producen asimetrías, las cuales conllevan a problemas estéticos faciales. Los rostros proporcionales son aceptables, pero no siempre bellos. Razón aparentemente suficiente para determinar y explorar cualquier posible desproporción (20).

Se debe evaluar la proporción de los tercios faciales con la ayuda de cuatro líneas referentes en sentido horizontal paralelas al plano infraorbitario. Se traza una línea horizontalmente por la raíz del cabello o también conocido como punto trichion, otra línea pasa por el punto supraciliar o punto glabella, seguido de una línea subnasal o punto subnasal; por último, una línea que pase por el punto mentoniano (figura 18A). Las líneas de referencia deben ser paralelas entre sí para demostrar simetría, de tal forma que se divide al rostro en tres tercios: superior, medio e inferior. Se analizan los tres tercios con mayor énfasis en el tercio inferior, ya que es donde se realiza la mayor repercusión estética y es el único tercio donde se puede actuar con ortopedia y ortodoncia (20).

Las proporciones de estos tres tercios varían con la edad, en la infancia predomina el tercio superior, mientras que en la edad adulta los tres tercios tienen proporciones similares o áureas. Según como sea el tercio inferior, corto, proporcionado o largo se clasificará al individuo por su tipo de cara (corta, intermedia o larga) (20). Se evalúa también los quintos faciales verticales, para esto se divide la cara en 5 partes: desde el hélix derecho hasta el canto externo del ojo derecho, otra línea desde el canto externo del ojo hasta el canto interno del mismo ojo derecho y así sucesivamente en el lado izquierdo. La distancia intercantal normal es de 30-35 mm (figura 18B) (20).



**Figura 18.** Análisis de las proporciones faciales: A) Tercios faciales. B) Quintos faciales.

## 2.2.4. Musculatura en reposo

El profesional tiene que observar el posicionamiento dimensional de estructuras laterales, en donde debe unirlos por medio de líneas trazadas imaginariamente, dichas estructuras son: arcos superciliares, línea interpupilar, orejas, base de la nariz, comisuras, ángulos goníacos y mentón (20).

## 2.3. Microestética

La microestética hace referencia al marco de la sonrisa, limitado por el labio superior e inferior. En la sonrisa se incluye la evaluación de la exposición gingival, exposición de dientes anteriores, alturas gingivales y corredores bucales. Se valoran proporciones de dientes-labios, se analiza la sonrisa, dimensiones transversales de sonrisa con relación a la arcada superior y el arco de sonrisa (24).

Se puede determinar dos tipos de sonrisa. Primero, la sonrisa posada o también conocida como sonrisa social, la cual es reproducible y generalmente se presenta a la sociedad de manera habitual, es importante valorar la misma de manera inicial en el diagnóstico ortodóntico. Segundo, la sonrisa emocional que es diversa según la emoción que se esté expresando. Para determinar una sonrisa armoniosa se denotan tres aspectos (25).

### 2.3.1. Niveles en sonrisa y sonrisa forzada

Se puede observar mal posiciones gingivales, dentarias y labial, las mismas que no serían visibles si los labios estuvieran en reposo. Se analiza cómo se encuentran y denotan alguna mal posición de las comisuras derecha e izquierda de los labios, exposición gingival derecha e izquierda y el plano oclusal superior e inferior (22).

### 2.3.2. Cantidad de incisivo y encía que se muestra

El labio superior debe situarse en o cerca del margen gingival, obteniendo una vista de todo el incisivo superior, sin embargo, es admisible que se observe parte de la encía, dando un aspecto juvenil y estético (22).

### 2.3.3. Dimensiones transversales de la sonrisa con respecto a la arcada superior

Depende del ancho de la cara con relación a la altura facial, una sonrisa amplia es más atractiva que una sonrisa estrecha, el ensanchamiento de la arcada superior mejora el aspecto de la sonrisa cuando el grosor de la mejilla es mayor que la arcada dental (22).

### 2.3.4. Arco de la sonrisa

Corresponde al arco formado entre el borde incisal de las piezas dentales superiores con la curvatura del labio inferior, una sonrisa armoniosa es aquella en la cual dichas piezas dentales deben coincidir con el labio inferior formando una curvatura de concavidad superior (22).

## 2.4. Microestética dental

Hace referencia a las características propias de las estructuras dentales, en cuanto a su alto y ancho, forma y contorno gingival, conectores y troneras gingivales. De igual forma, respecto a los corredores bucales excesivos, el tono y color del diente (24).

### 2.4.1. Procedimientos utilizados para el examen facial

El paciente deberá encontrarse con la cabeza en posición natural para realizar el examen facial clínico y la obtención de fotografías extraorales, las cuales incluyen de frente con la musculatura en reposo, de frente con sonrisa, perfil derecho y perfil de tres cuartos derecho (22).

### 2.4.2. Método para el examen facial del paciente

Para que se lleve a cabo un correcto diagnóstico clínico se debe iniciar por el examen facial, el cual es único, dependiendo de las necesidades de cada paciente. Los pacientes que presentan maloclusión únicamente de tipo dental, necesitan una observación clínica que esté direccionada más hacia el examen bucodental y funcional, que hacia el aspecto facial; debido a que los problemas dentoalveolares que se presentan pueden ser causados por discrepancias oseodentarias que pueden ocasionar apiñamiento, desnivelación del plano oclusal, giroversiones, mordida cruzada dentoalveolar, mordida abierta funcional, dientes retenidos o impactados, sobremordidas, protrusión o retrusión incisiva, entre otros problemas. El efecto consecuente dentro del ámbito de la estética facial de dichas discrepancias ortodónticas, se localiza en la parte labial y en la correlación labiodental (22).

Por otra parte, los pacientes que presentan maloclusiones de tipo esquelético, es decir que, presentan discrepancias basales, denotarán variaciones estéticas, por ende, necesitan de un minucioso examen facial. El cual deberá ser realizado con el paciente puesto de pie, haciendo un estudio frontal y de perfil, en diferentes posiciones no solo estáticas, sino también dinámicas (22).

### 2.4.3. Condiciones para el examen facial

Es indispensable que la orientación de la cabeza en el examen facial corresponda a la posición natural de la cabeza (PNC) y a la referencia horizontal o más conocida como horizontal verdadero, estas dos denominaciones son imprescindibles para la observación clínica, así como también para las fotografías y telerradiografías necesarias (22).

### 2.4.4. Posición natural de la cabeza

Como punto de partida, el paciente debe estar en una posición relajada y con su mirada dirigida hacia el horizonte. Un espejo deberá ser colocado a una distancia de 2 metros como mínimo, o de ser posible a mayor distancia para que este se encuentre frente al espejo mirando sus ojos; logrando de esta manera que la cabeza se encuentre en una posición natural (22).

Dicho proceso debe ser logrado solo y únicamente por el paciente, el operador no deberá ejercer ningún tipo de movimiento ni correcciones; debido a que la PNC dependerá de varios factores como, por ejemplo, el peso del paciente, la manera de pararse, que a su vez es dependiente de la morfología y ubicación de sus pies y piernas, caderas, columna vertebral, lumbar, dorsal y cervical (22).

### 2.4.5. Horizontal verdadera

Esta denominación es usada para diferenciarla del “plano de Frankfort” o también llamado “horizontal de Frankfort” (línea imaginaria que va desde el margen superior del conducto auditivo externo, hacia la parte inferior del reborde orbitario); la horizontal verdadera presenta su ubicación muy cercana e incluso en ocasiones coincide con un plano horizontal del cráneo, ubicado en una posición propia del cuerpo; una vez obtenida la PNC, se puede establecer la horizontal verdadera (HV), la cual va desde el conducto auditivo externo hacia el punto suborbitario; pero antes, es necesario una referencia vertical que sea exacta, la cual se puede conseguir con la ayuda de una cuerda atribuyendo un peso, y de manera perpendicular a ésta se logra determinar la HV (22).

## 2.5. Posiciones complementarias

### 2.5.1. Axial superior

El paciente debe ubicarse de manera reclinada, dando paso al operador a que pueda observar desde la parte superior de la cabeza, el contorno de los tercios tanto superior como medio. Gracias a este método se puede denotar la presencia de asimetrías de la parte frontal, malar y a su vez también observar la posición del dorso y la punta nasal de manera transversal (22).

### 2.5.2. Axial inferior

El paciente se debe ubicar en la misma posición descrita en la posición del axial superior, con la diferencia que, debe llevar la cabeza hacia atrás para que el operador pueda observar la mandíbula desde la parte inferior. Dentro de esta posición el operador puede observar asimetrías de pómulos, nariz en forma y posición, y mandíbula; asimetrías que en varias ocasiones no son notorias desde otros ángulos (22).

## 2.6. Estudio del perfil

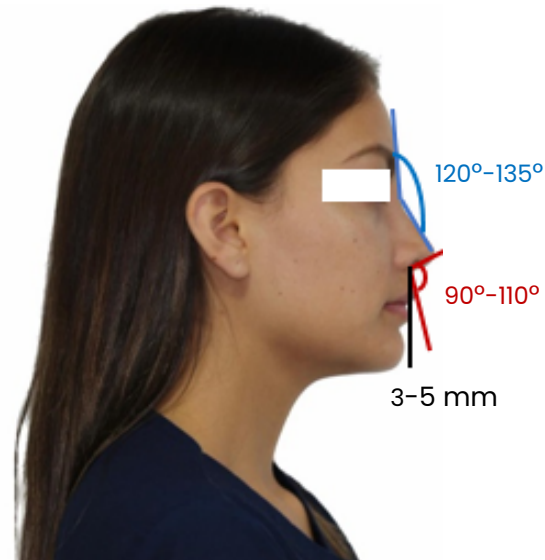
Para realizar este análisis se debe empezar por observar la morfología general del perfil y sus proporciones en los planos sagital y vertical (22).

### 2.6.1. Plano sagital

Se examina el adelanto o retroceso de varias estructuras, tales como: línea tangente a Glabella a través del Nasion que intercepta con una línea al dorso de la nariz, con una medida ideal entre  $120^\circ$  a  $135^\circ$  (ángulo nasofrontal), y el ángulo nasolabial tiene un promedio de  $90^\circ$  a  $110^\circ$  formado por una línea a lo largo de la columela y del labio superior con intersección en subnasal (Sn), en mujeres se considera óptimo entre  $100^\circ$  a  $120^\circ$  y

en varones de 90° a 105°. Además, se evalúa la distancia de las estructuras a la vertical subnasal, el labio superior sobresale de 3 a 5 mm y el labio inferior se encuentra de 2 a 3 mm por detrás del superior (figura 19) (25).

o



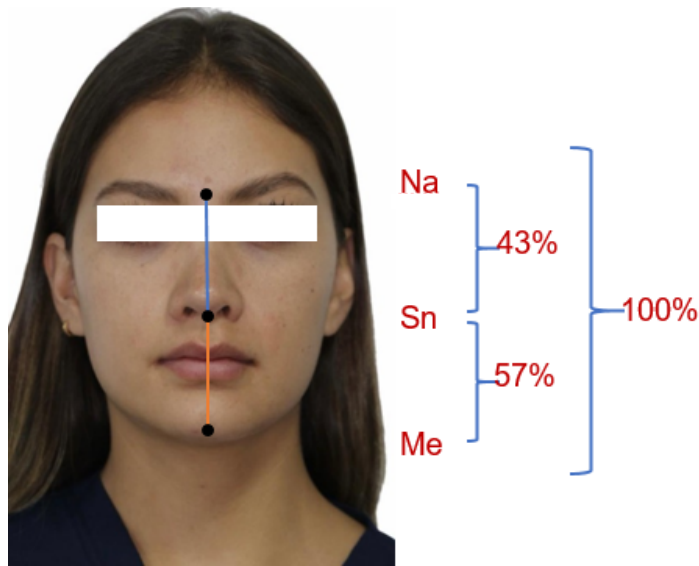
**Figura 19.** Plano sagital.

## 2.6.2. Plano vertical

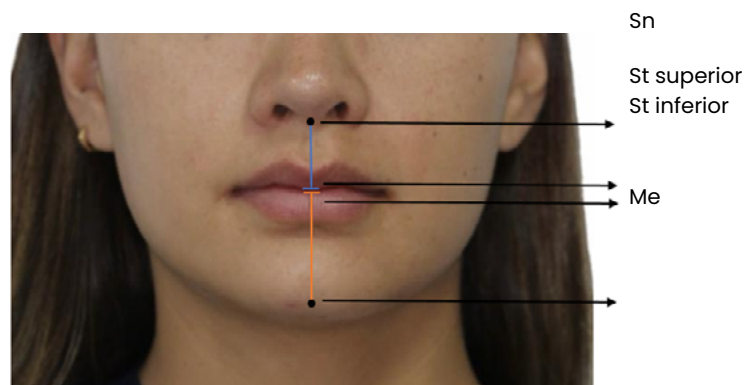
Para este estudio se puede usar dos métodos:

- *Método tradicional:* es aquel en el cual se divide al rostro en tres porciones, siendo la primera el tercio superior, desde trichion a glabella, el tercio medio va desde glabella a subnasal y el inferior desde subnasal a mentoniano, los tres tercios deben presentar valores iguales entre sí, sin embargo, presentan dos inconvenientes, puede presentarse una variación en la línea del cabello y la ubicación del punto glabella es subjetivo, especialmente en los casos en donde este punto es poco marcado. La simetría de los tres tercios se denota como una relación vertical en armonía del rostro, sin embargo, se ha demostrado que, en sujetos con buena estética en sus rostros, los tercios medio e inferior presentan una desproporción (figura 20) (26).
- *Estudio de los dos tercios inferiores:* se encuentra determinado por el segmento nasion a subnasal (Na-Sn) y el segmento subnasal a mentoniano (Sn-Me). Estos dos segmentos no son iguales, se considera en un 100 % a la medida de nasion a mentoniano, del cual el 43 % es correspondiente a la porción superior Na-Sn y el 57 % corresponde a la porción inferior Sn-Me. Este último tercio permite estudiar la abertura interlabial y la correlación entre incisivos superiores y el labio superior. A su vez, este tercio se vuelve a dividir en otros dos segmentos que son desiguales, subnasal a stomion superior, el cual representa un tercio del total de esta medida y desde stomion inferior al punto mentoniano representa los dos tercios restantes. Para considerar una medida como normal en el espacio interlabial, varía de 0 a 3 mm, por otra parte, el largo del labio superior constituye la tercera

parte del tercio medio. Entonces el labio superior puede ser corto, normal o largo (figura 21) (22).



**Figura 20.** Tercios faciales.

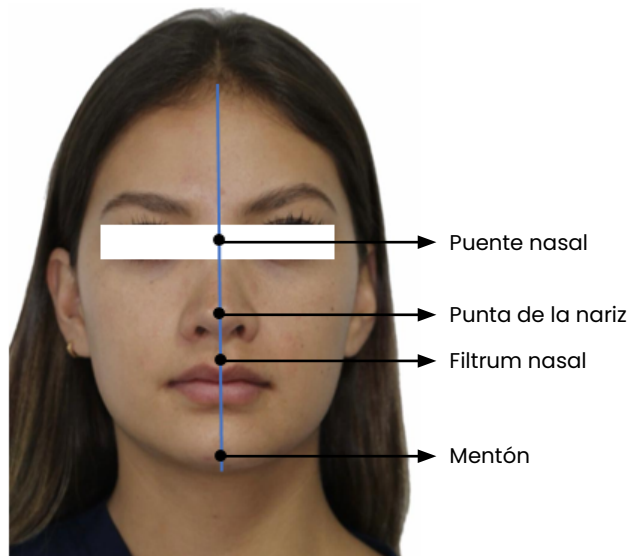


**Figura 21.** Tercios inferiores.

### 2.6.3. Simetría facial

Para el estudio de la simetría facial no debe haber rotación ni inclinación de ningún tipo de la cabeza al momento de realizar las divisiones, pues esto provocará variaciones para el estudio de sus proporciones y de la simetría. Se traza el eje medio o longitudinal de la cara, partiendo desde el punto intermedio entre el ángulo interno de los dos ojos hasta la espina nasal anterior. Esta línea tiene que pasar por el centro del mentón, en el caso de que existan asimetrías se presentarán desviaciones mandibulares (22).

Se valora la simetría del lado derecho y del lado izquierdo de la cara, para un mejor estudio se divide la cara en 2 mitades, con el trazo de una línea que pasa por el puente nasal, punta de la nariz, fíltrum nasal y mentón (22) análisis del lado derecho e izquierdo deben presentar similitud con un grado mínimo de asimetría, la cual será considerada como normal (20,22,27).



**Figura 22.** Simetría facial.

La asimetría facial es una variación definida por la existencia de una desarmonía entre el lado derecho e izquierdo de la cara. Una asimetría facial leve no patológica es muy común y se considera normal, es por esto que los pacientes con asimetría facial no siempre son idóneos a una intervención quirúrgica (27).

Dichas asimetrías se manifiestan de forma más común en el tercio inferior de la cara, en la mandíbula y mentón. Los pacientes que denotan asimetría facial muy marcada son propensos a presentar problemas de maloclusión dental, inclinación o canteo del plano oclusal (un lado del maxilar inferior se presenta de mayor tamaño que el lado opuesto) y desviación de la línea media (27).

Las disimetrías faciales, en ocasiones, involucran a los tercios medio e inferior. Una de las disimetrías que suelen observarse son ocular, nasal y del mentón, entre otras. Estas asimetrías pueden ser leves o severas relacionadas con síndromes genéticos (26).

Se observa la equidistancia o la falta de la misma de algunas estructuras en relación a la línea media facial: eminencias frontales laterales, ángulo externo del ojo, pómulos, pabellones de las orejas, alas nasales, comisuras, ángulos goníacos, puntos laterales del mentón (26).

### 2.6.3.1. Asimetría mandibular

Cuando el paciente presenta una desviación solo y únicamente en la parte del mentón, se hace referencia a una asimetría mandibular, es necesario el análisis de las líneas medias dentarias para determinar el tipo de asimetría, entre las que se destaca: funcional y esquelética:

- *Funcional.* El mentón se encuentra en una malposición, sin presentar asimetría estructural, es decir que existe un desplazamiento lateral que puede tener origen oclusal por la presencia de contactos prematuros o mordidas cruzadas de un solo lado de origen articular o muscular. En este caso mediante el desgaste selectivo

de los puntos de contactos prematuros o la utilización de aparatos ortopédicos, placas mio-relajantes, entre otras, se puede corregir la posición mandibular (26).

- *Esqueletal*. Ocasionadas en su gran mayoría por un crecimiento desigual de los cóndilos, se observa una longitud dispareja de las ramas o del cuerpo mandibular, por ende, la línea media de la mandíbula se encuentra desplazada hacia el lado en donde el desarrollo ha sido menor (26).

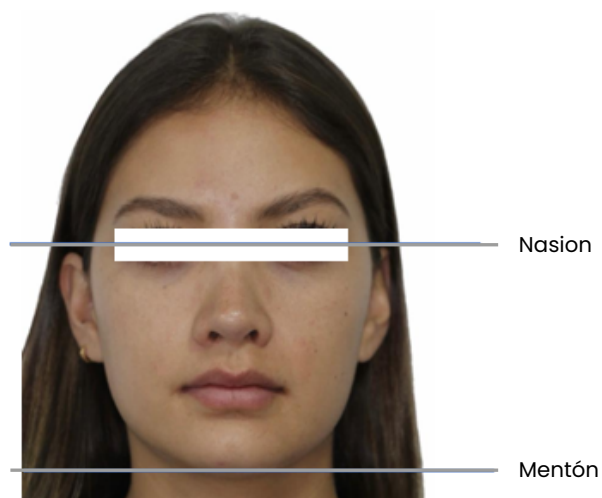
#### 2.6.4. Líneas medias dentarias

Para un estudio profundizado es necesario mantener un orden de evaluación. Primero se evalúa la línea media dentaria superior en relación a la línea media facial, las estructuras que se sitúan en la línea media facial son gablela, nariz, columela, filtrum e implantación de frenillo labial superior, estas estructuras se usan de referencia para valorar la línea media superior cuando el paciente sonríe, la no coincidencia de la línea interincisiva puede ser causada por alteraciones dentarias y en menor frecuencia por problemas esqueléticos. Por otra parte, la línea media dentaria inferior en relación a la línea media mandibular y línea media facial, la línea media mandibular comprendida entre incisivos inferiores, debe concordar con la línea interincisiva superior y la línea media facial; la no coincidencia entre estas líneas puede originarse por desviaciones funcionales, esqueléticas o dentarias (26).

#### 2.6.5. Altura facial

La altura facial total se mide desde Nasion (Na) a Mentón (Me) y representa el 100 % de la altura de la cara. La altura facial media está determinada desde el punto Na a espina nasal anterior (ENA) y representa entre el 43 al 45 % de la altura facial y la altura facial anterior-inferior (AFAI) está conformada desde ENA a Me y representa del 55 al 57 % de la altura facial total (figura 23) (28).

Estas alturas pueden variar en formas significativas cuando la mandíbula presenta rotación en sentido horario o antihorario de las manecillas del reloj; una rotación sin control produce una discrepancia maxilomandibular, en sentido vertical y anteroposterior (11).



**Figura 23.** Puntos de referencia de altura facial.

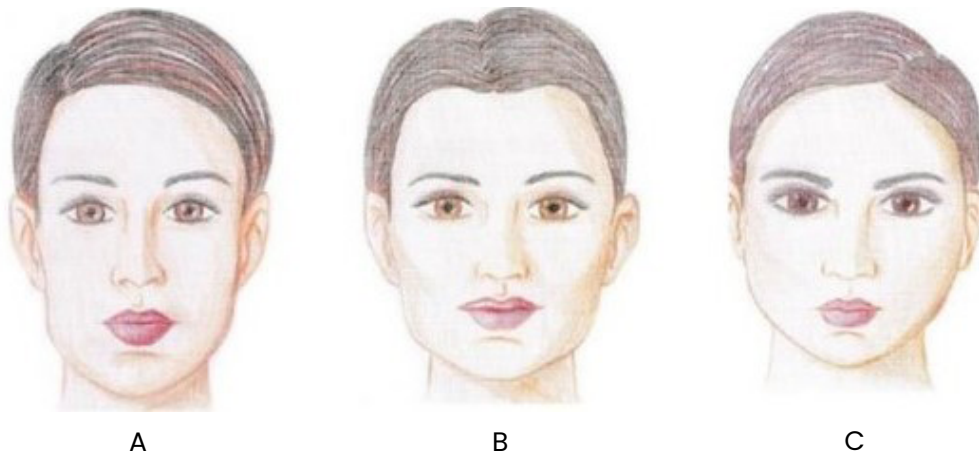


## 2.6.6. Tipo facial

Cada tipo facial le da al paciente características diferentes, de acuerdo con sus dimensiones del rostro, ya sea vertical u horizontal. El tipo facial se mide desde el punto Ofrion (punto que se encuentra en la línea media que une a los dos arcos superciliares) a mentón (situado en el margen inferior de la sínfisis y la línea de la base mandibular), se divide por la anchura bicigomática y se multiplica por 100 (altura facial posterior/altura facial anterior) \* 100 (figura 24) (22,29).

A continuación, se identifican tres tipos faciales: leptoprosopo, mesoprosopo y euriprosopo.

- *Leptoprosopo*. Tiene una dirección de crecimiento vertical, se caracteriza por presentar valores superiores a 104; dentro de las características se observa un rostro largo y estrecho, perfil convexo, los maxilares superior e inferior pueden llegar a tener apiñamientos. Su musculatura es débil (29).
- *Mesoprosopo*. El crecimiento se manifiesta en dirección normal, presenta valores entre 97 a 104; la cara de estos pacientes suele tener proporción en el diámetro vertical y transversal, sus maxilares y arcadas dentarias poseen una configuración similar (23,29).
- *Euriprosopo*. Su crecimiento es en sentido horizontal. Los pacientes tienen rostros cortos y anchos, su mandíbula es fuerte y cuadrada. Sus arcadas dentarias son extensas, comparándolas con las de los mesoprosopos que tienen forma ovoide y de los leptoprosopos con forma triangular y estrecha. Cuando el valor de la suma es inferior a 97 se trata de un paciente euriprosopo o más conocido como braquifacial (23,29).



**Figura 24.** Tipo facial: A) Leptoprosopo. B) Mesoprosopo. C) Euriprosopo.

## 2.7. Análisis de perfil

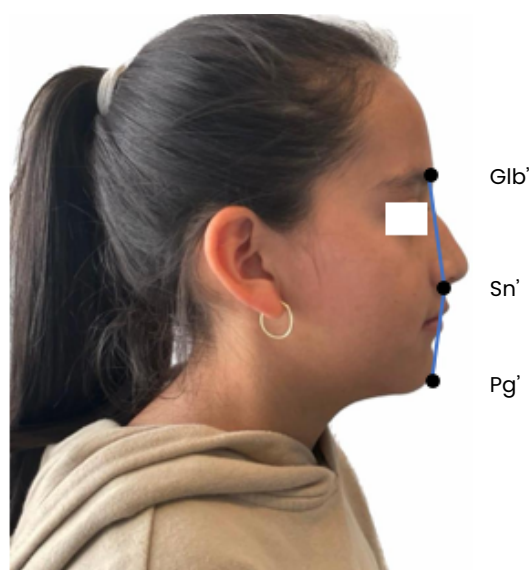
El análisis del perfil permite realizar una valoración clínica de las proporciones faciales, para establecer la simetría de las mismas. Previo al análisis de perfil es indispensable que la cabeza este en una correcta posición, es decir que, este orientado según el plano de Frankfort (30).

## 2.7.1. Tipos de perfil

El tipo de perfil se determina por la unión de dos líneas, la primera desde glabella hasta subnasal y la segunda desde subnasal hasta Pogonion de los tejidos blandos (Pg'), estas líneas forman un ángulo cuyo vértice se ubica en el punto subnasal de tejidos blandos, según la medida de este ángulo se puede determinar (24,31).

### 2.7.1.1. Perfil facial recto

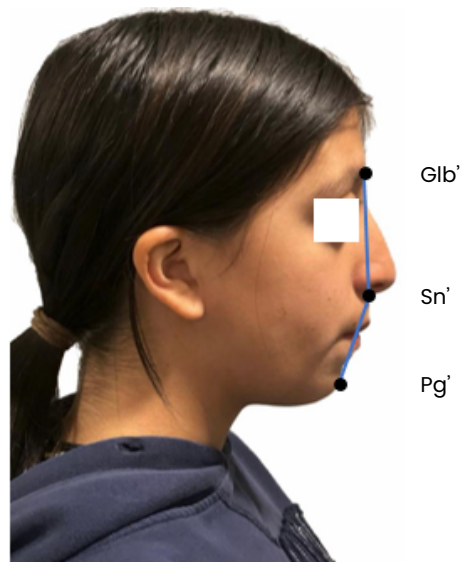
El ángulo del perfil se caracteriza por presentar una medida entre  $170^\circ$  a  $180^\circ$ , lo cual indica una relación proporcional entre los maxilares. Generalmente se asocia a la clase I molar de Angle (figura 25) (24,31).



**Figura 25.** Perfil facial recto.

### 2.7.1.2. Perfil facial convexo

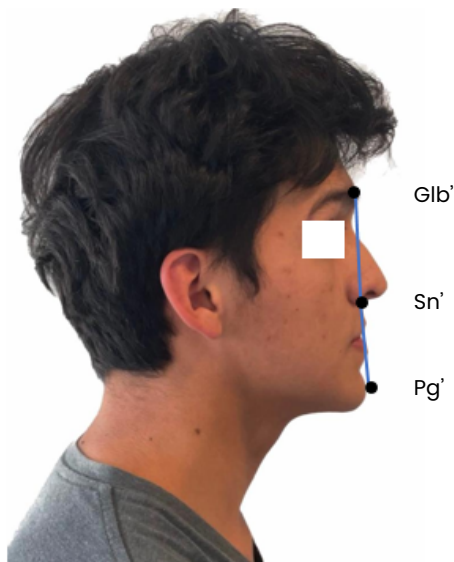
En este tipo de perfil se forma un ángulo de divergencia posterior, con una medida menor a  $170^\circ$ , se observa una posición anterior del maxilar superior respecto a la mandíbula; lo cual puede indicar una falta de desarrollo mandibular, falta de mentón blando, un excesivo crecimiento del maxilar superior o protrusión lábil. Los pacientes con este perfil generalmente presentan a una clase molar II de Angle, propensos a un crecimiento vertical (figura 26) (24,32).



**Figura 26.** Perfil facial convexo.

### 2.7.1.3. Perfil facial cóncavo

Se caracteriza por formar un ángulo del perfil mayor a  $180^\circ$ , es decir, un ángulo con divergencia anterior. Se asocia a una posición retrusiva del maxilar superior respecto a la mandíbula o puede ser atribuida a una protrusión mandibular. Estos pacientes suelen presentar una clase molar III de Angle, con tendencia a un crecimiento horizontal (figura 27) (24,32).



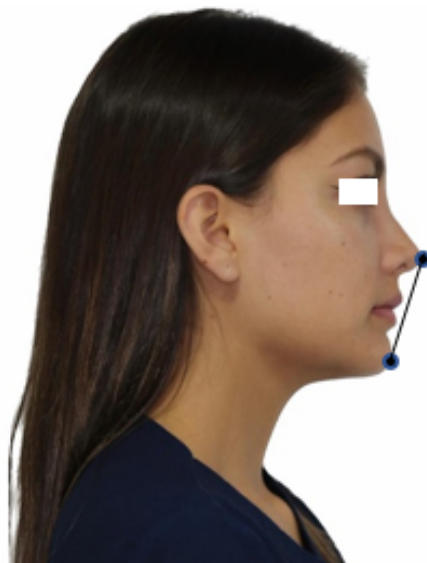
**Figura 27.** Perfil facial cóncavo.

## 2.8. Plano estético de Ricketts

Previo al análisis de perfil, es indispensable la correcta posición de la cabeza, que esta debe respetar el plano de Frankfort (22).

El plano estético de Ricketts o el plano E se traza en el tejido blando desde de la punta de la nariz hasta la parte más prominente del mentón blando o llamado también pogonion (Pg'), los labios deben ubicarse por detrás o cercano a este plano, el labio inferior debe encontrarse más próximo al plano E que el labio superior. Este plano puede variar dependiendo la edad del paciente, disminuye  $-0,2$  mm por año (figura 28) (20,22,33). Los valores de referencia del plano estético de Ricketts son:

- *Niños*: labio superior  $-4 \pm 3$  mm, en labio inferior  $-2 \pm 3$  mm
- *Adultos*: labio superior  $-4 \pm 3$  mm

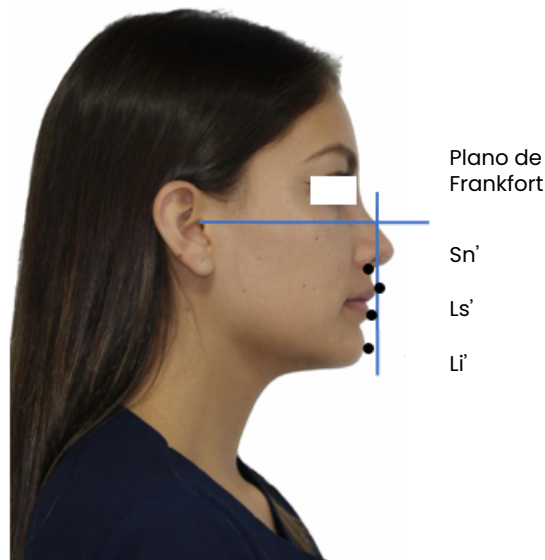


**Figura 28.** Plano estético de Ricketts.

## 2.9. Vertical de Spradley o vértice subnasal (Vert. Sn.)

Es una línea perpendicular al plano de Frankfort y tangente al punto subnasal (punto que se encuentra en la base de la nariz entre labio superior), permite analizar la posición sagital de los labios y el mentón en el plano sagital (figura 29) (33,34). Se determinan las siguientes normas:

- Labio superior con respecto al Vert. Sn.:  $2$  mm  $\pm$   $2$  mm
- Labio inferior con respecto al Vert. Sn.:  $0$  mm  $\pm$   $2$  mm
- Pg' con respecto al Vert. Sn.:  $-2$  mm  $\pm$   $2$  mm



**Figura 29.** Vertical de Spradley.

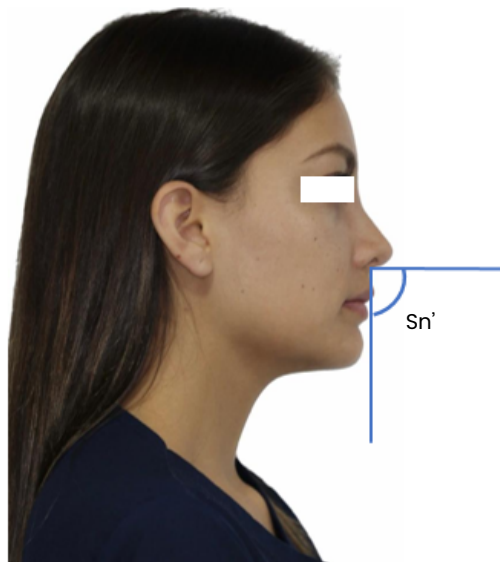
El análisis del labio superior determina la posición del mismo, el cual puede variar por la inclinación y posición de los incisivos superior y el espesor y postura del labio superior, mientras que, en la mandíbula también se puede analizar el surco labio mentoniano, el cual se presenta más profundo en sentido sagital, alrededor 2 o 3 mm por detrás del punto Pg' (22).

## 2.10. Ángulo nasolabial

Este ángulo está formado por dos líneas, una tangente a la columela de la nariz y la otra tangente al labio superior, con el vértice ubicado en el punto subnasal (Sn') de tejidos blandos (figura 30) (19,22,30,35).

El valor normal es  $102^\circ$  con una desviación estándar de  $\pm 8^\circ$ . Presenta una variación según el sexo, en el sexo masculino este ángulo debe encontrarse alrededor de los  $90^\circ$  aproximadamente y el sexo femenino entre  $100^\circ$  a  $110^\circ$  (22,30,33,35,36).

Se debe diferenciar la causa de la variación de este ángulo, la cual puede ser por la inclinación de la columela nasal o de la forma de la nariz y por la posición anteroposterior del labio superior, razón por la cual es indispensable analizar estas dos estructuras de manera individual para identificar la alteración de este ángulo (36).



**Figura 30.** Ángulo nasolabial.

### **3. Análisis de modelos en ortodoncia**

En el campo odontológico, para establecer un correcto diagnóstico y a su vez planificar un tratamiento acorde a las condiciones específicas de cada paciente, es necesario el uso de registros diagnósticos que permitan conocer el estado de las estructuras y funciones del sistema estomatognático (37-39).

Los modelos de estudio son un ejemplo de esto, ya que permiten establecer un análisis estático de la oclusión; estudiar a las arcadas de manera individual para conocer patologías como alteraciones de número, tamaño de las piezas dentarias y discrepancia hueso-diente. A la vez, evaluar las arcadas en oclusión, en el plano sagital, vertical y transversal (37,39).

#### **3.1. Tipos de modelos**

Existen varios tipos de modelos, entre ellos, modelos de estudio, de control, de final de tratamiento, de retención y de trabajo, dependiendo para qué se vayan a emplear (39). A continuación, vamos a revisar los más importantes.

##### **3.1.1. Modelos de estudio**

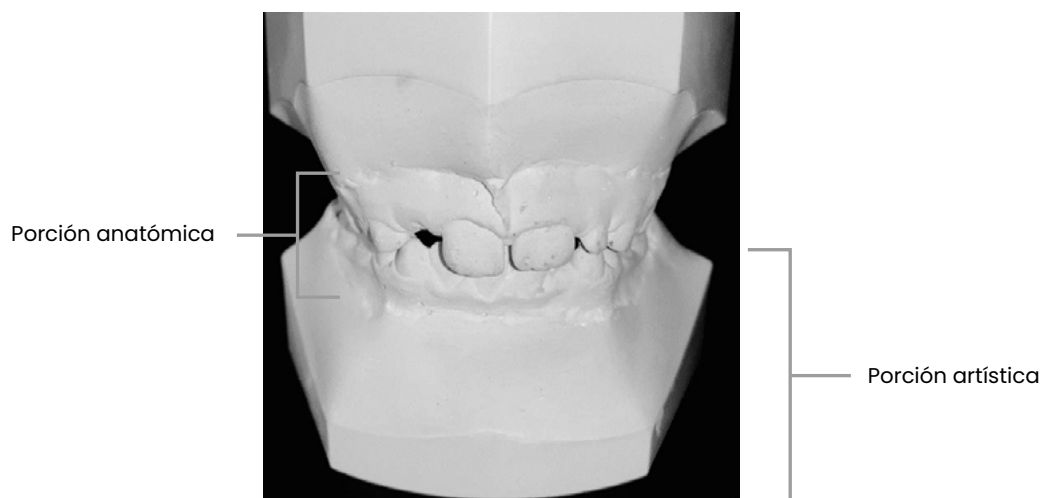
Modelos elaborados en yeso blanco tipo IV de ortodoncia, son una representación anatómica de las arcadas dentarias, los cuales permiten hacer un análisis de las arcadas en oclusión y de manera individual en los tres planos del espacio en una dimensión estática (39).

Estos modelos son realizados a base de yeso blanco para ortodoncia, deben ser recordados y pulidos de manera óptima. No son utilizados para trabajos de laboratorio (37,39).

Dentro del diagnóstico, la importancia de estos modelos radica en que proveen un registro en tres dimensiones de las relaciones oclusales propias del paciente, permiten determinar la anatomía de las piezas dentales, las formas de los arcos dentarios, la intercuspidad oclusal y las curvas presentes en la oclusión, facilitan el análisis de las discrepancias existentes entre el arco y el diente, determinan las condiciones del inicio, para poder ser comparado durante y después del tratamiento (39).

Los modelos de estudio están constituidos por dos partes:

- *Parte anatómica*: registra las piezas dentales, paladar, piso de boca y fondo de surco (37,39).
- *Parte artística*: también conocida como la base del modelo, es decir, el zócalo de yeso, mismo que debe ser recortado con el fin de representar la forma del arco dental, o se podría utilizar zócalos prefabricados (figura 31) (37,39).



**Figura 31.** Parte anatómica y artística de modelo de estudio en oclusión.

### 3.1.2. Modelos de trabajo

Este modelo es elaborado con yeso piedra tipo III, se utiliza para enviarse al laboratorio, por lo cual, debe ser exacto e incluir la arcada en su totalidad. Se envía siempre articulado, con un registro de mordida del paciente realizado en cera rosada, aun cuando se trabaje solamente en una de las arcadas dentarias, esto con el fin de evitar cualquier tipo de alteraciones en la oclusión (39).

## 3.2. Pasos para obtener los modelos de estudio: porción anatómica

Para realizar los modelos se requiere los siguientes materiales tales como: antiséptico bucal, cubetas metálicas, cera rosada, espátula de cera, lámpara de alcohol, alginato, espátula para alginato, tazón de goma, yeso blanco para ortodoncia, espátula de yeso, oscilador de yeso, recortadora de yeso, y desinfectantes de alginato (37-39).

### 3.2.1. Preparación de la cavidad oral del paciente

El paciente debe realizar en primer lugar un enjuague bucal solamente con agua. Posteriormente, se utiliza un antiséptico bucal que sirve para eliminar la mucina que forma parte de la saliva y dificulta la correcta reproducción de la anatomía y origina a su vez alteraciones en la superficie del material de impresión (38).

### 3.2.2. Selección de la cubeta

Es recomendable el uso de cubetas tipo metálicas perforadas, ya que tienen una apropiada altura gingivoalveolar y presentan una mejor retención mecánica. Es necesario dejar aproximadamente 2 mm de distancia entre la cubeta y las estructuras anatómicas, para que el material de impresión fluya correctamente, y obtener una impresión fidedigna, que incluya cada uno de los detalles de la boca del paciente (figura 32) (37,39).

La cubeta superior debe llegar hasta la tuberosidad del maxilar, mientras que, la inferior debe extenderse hasta la zona retromolar. Además, es necesario colocar cera rosada en los bordes con la finalidad de proteger los tejidos blandos, reproduciendo correctamente los frenillos, así como, el fondo de surco (37-39).



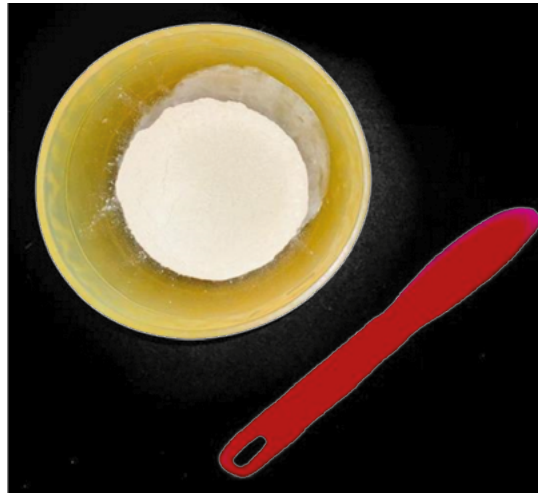**Figura 32.** Esterilización de cubeta seleccionada.

### 3.2.3. Preparación del material de impresión

Antes de empezar con el procedimiento, se debe pedir al paciente que tome asiento en el sillón odontológico el mismo debe estar en 90°, colocando su cabeza en la cabecera de la unidad, a la altura de los codos del operador, reduciendo de esta manera la posibilidad de presentar un reflejo nauseoso y facilitando la toma de las mismas (37-39).

Posteriormente, se prepara el material de impresión, colocando en el tazón de goma la cantidad de polvo y agua siguiendo las indicaciones del fabricante. Con una espátula de plástico se procede a mezclar el alginato en contra de las paredes del tazón, hasta lograr una consistencia homogénea. Luego, se coloca el material en las cubetas y se lleva a boca (figura 33) (37,38).





**Figura 33.** Proporción de alginato adecuada acorde al tamaño de la cubeta.

### 3.2.4. Toma de las impresiones

Para realizar una correcta impresión de las arcadas (38,39), se deberán seguir los siguientes pasos:

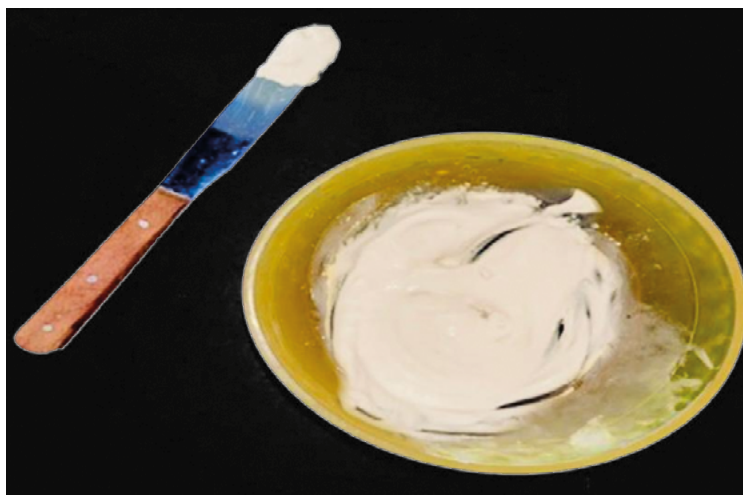- Se debe retraer el labio para permitir que el alginato llegue a nivel de los surcos.
- Se empieza haciendo presión en la parte posterior de la cubeta y luego la anterior.
- Para la impresión inferior, se le solicita al paciente que levante la lengua.
- En el caso del maxilar inferior, el operador se coloca al frente del paciente. Mientras que, en el caso del maxilar superior el profesional se ubica por detrás.
- Para asegurar la reproducción de las inserciones musculares, es necesario tomar el labio del paciente.
- Una vez que el alginato haya fraguado, se retrae el carrillo, para permitir la entrada de aire y se ejerce una tracción de forma uniforme, girando levemente la cubeta para retirarla de boca.
- Se verifica la correcta reproducción de todas las estructuras anatómicas y que no existan irregularidades en la misma.
- En la impresión del maxilar superior, en algunos casos, el residuo de saliva persiste en la zona del paladar y será necesario lavar la impresión.

### 3.2.5. Desinfectar la impresión

Se debe aplicar un material desinfectante, para el posterior lavado evitando la presencia de efectos adversos en los modelos (38,39). Se puede usar glutaraldehído al 2 % durante 10 min. En tanto que, si es glutaraldehído alcalino, durante 20 min, hipoclorito de sodio al 0,5 % durante 10 min. En caso de ser *spray* al 0,5 % por 10 min o yodo al 10 % por 10 min.

### 3.2.6. Preparación del material para el vaciado

Previo a este paso, se sugiere sumergir la impresión en sulfato de potasio al 2 %, con la finalidad de obtener un modelo mucho más resistente, disminuyendo la tensión superficial presente en las impresiones. Posteriormente, se coloca en el tazón de goma 100 gr de yeso blanco por 30 ml de agua y se procede a mezclar con la espátula de metal (figura 34) (38).



**Figura 34.** Preparación del yeso para el vaciado.

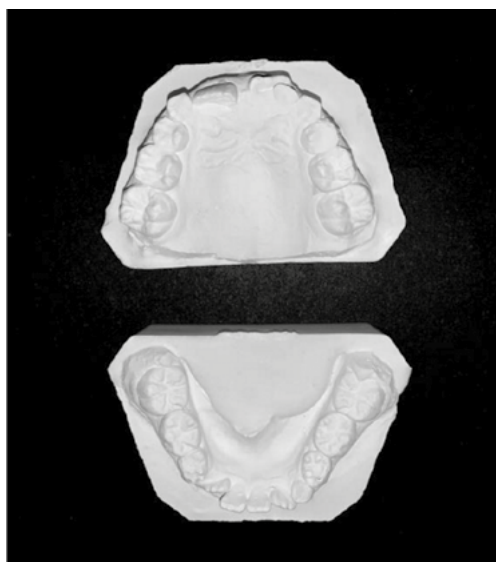### 3.2.7. Vaciado

Se ubica la cubeta de forma inclinada en el vibrador, y se coloca poco a poco el yeso, evitando así la formación de burbujas. En la zona del paladar y en la porción lingual el grosor del yeso debe ser mínimo de 5 cm. Una vez que el yeso se endurece, se lo retira de la cubeta haciendo tracción siguiendo los ejes mayores de los dientes anteriores, evitando de esta manera la fractura del modelo (37,38).

### 3.2.8. Recorte de los modelos de estudio

Previo a este procedimiento es necesario humedecer los modelos con agua, para que los excesos de yeso puedan ser retirados fácilmente, consiguiendo así una nivelación de los bordes externos (38,39).

- El modelo superior normalmente es recortado en primera instancia debido a que su plano oclusal presenta una mayor estabilidad. No obstante, si los molares del modelo inferior están por detrás del superior, se recorta primero el inferior para no perder parte de la anatomía.
- El modelo superior debe ubicarse de tal forma que el rafe medio palatino esté perpendicular al piso de la recortadora.
- Es necesario que exista aproximadamente un espacio de 5 mm entre la zona distal del último molar y la porción final del modelo (figura 35).



**Figura 35.** Modelos de estudio zocalados.

### 3.3. Pasos para obtener los modelos de estudio: porción artística

Para la correcta confección de la porción artística es necesario los siguientes materiales: zócalo, vibrador para yeso, láminas de cera, lámpara de alcohol, lija de grano fino, recordadora o estilete, liga (37-39).

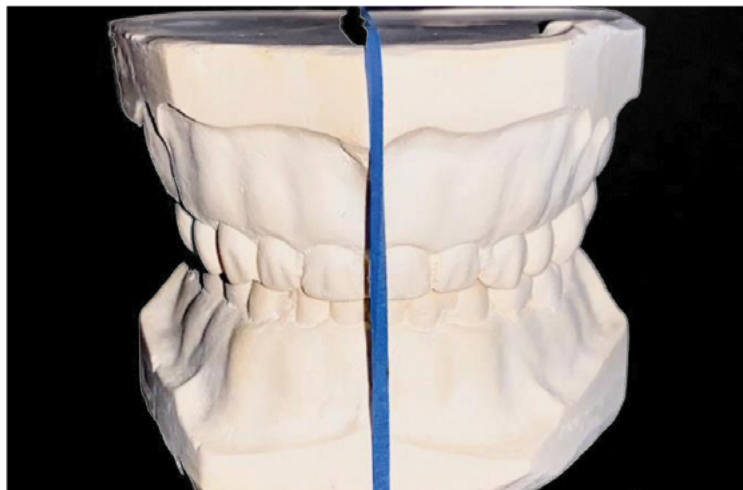#### 3.3.1. Registro de mordida

Se ubica cera previamente reblandecida en forma de herradura sobre la arcada superior y se indica al paciente que cierre la boca, hasta que las piezas dentales inferiores entren en contacto con esta. A continuación, se retira de la boca y se coloca en agua fría, previniendo deformaciones (37,38,40).

#### 3.3.2. Zocalado

- Se escoge el tamaño de los zócalos prefabricados acorde a nuestros modelos.
- Se prepara el yeso blanco para ortodoncia siguiendo las instrucciones antes mencionadas y se procede a colocarlo en el zócalo superior. Para evitar la formación de burbujas se coloca el zócalo en un vibrador para yeso o en el caso de no tenerlo, se lo puede hacer vibrar manualmente.
- Se ubica el modelo superior de tal forma que el plano oclusal se encuentre paralelo a la base y que la línea media del modelo coincida con la del zócalo, manteniendo 35 mm de distancia entre el plano oclusal y la base del zócalo.
- Se eliminan los excesos y se rellenan los espacios existentes de ser necesario. Para darle un aspecto liso, libre de porosidades, se humedece el dedo con agua y se pasa sobre el zócalo.
- Se espera que el yeso fragüe según las indicaciones del fabricante.

- Se coloca una liga que une el modelo superior zocalado con el modelo inferior.
- Se realiza el mismo procedimiento para el zocalado del modelo inferior. Controlando que tenga 70 mm entre las bases del zócalo superior e inferior.
- Se articulan ambos modelos en conjunto con el registro de mordida confeccionado en las láminas de cera (figura 36).



**Figura 36.** Modelo zocalado en oclusión.

### 3.4. Análisis de modelos

Los modelos de estudio son fundamentales para llevar a cabo un correcto diagnóstico y, por ende, un adecuado plan de tratamiento, debido a que brindan información sobre la situación actual del paciente en cuanto a las alteraciones en las piezas dentales erupcionadas, la forma de los arcos, del vestíbulo bucal y de la bóveda palatina. Estos modelos se deben analizar en los tres planos del espacio: sagital, vertical y transversal, tanto de manera individual como en oclusión (37-42).

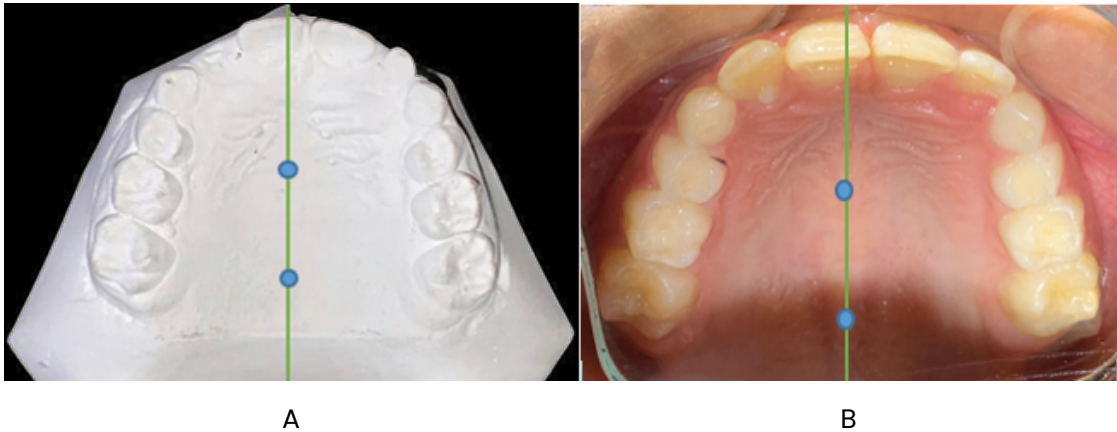En la dentición temporal y mixta no es necesario llevar a cabo los registros de oclusión en relación céntrica en los modelos, ya que en estas etapas no hay un desarrollo completo de los contornos de la articulación temporomandibular (ATM). Estos contornos están desarrollados completamente cuando entran en función los caninos permanentes y se definen los patrones de masticación (39).

### 3.5. Análisis intraarco en el plano transversal

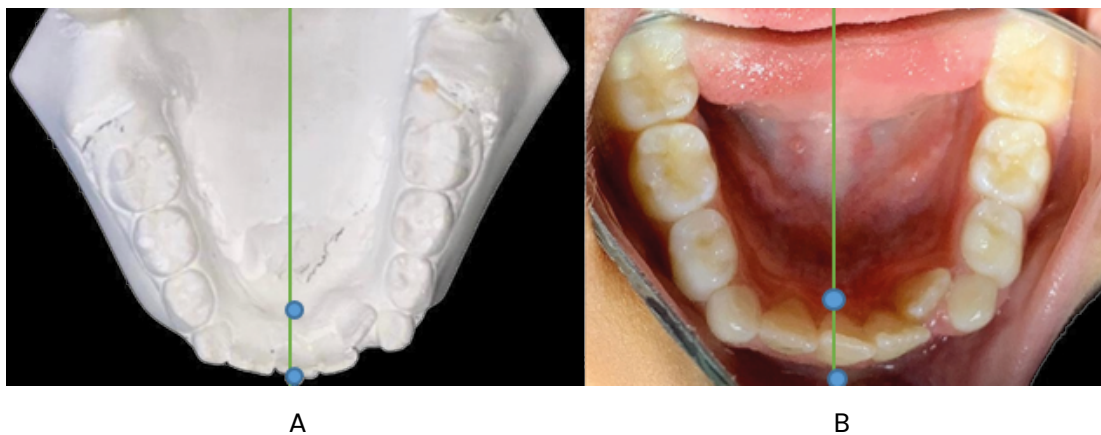Para realizar el análisis transversal de los modelos de estudio, previamente preparados se debe determinar la línea media de referencia media tanto superior como inferior de cada uno de los modelos; se colocan los modelos de estudio de frente, con el objetivo de identificar cualquier alteración; ya sea, esquelética, dentaria o ambas (43-44).

### 3.5.1. Determinación de la simetría transversal

Para trazar la línea media del maxilar superior se deben marcar los siguientes puntos: el primer punto sobre la sutura media palatina al final de la primera ruga palatina y un punto posterior sobre el rafe medio palatino a la altura de las foveolas palatinas, posterior a la marcación de los puntos se traza una línea uniendo los mismos (figura 37) (43-44).



**Figura 37.** Trazado de línea media del maxilar superior: A) modelo de yeso. B) Fotografía oclusal superior. Esta línea de referencia se traspasa al modelo inferior, cuando no existen problemas transversales como mordida cruzada, ni laterodesviación. En caso contrario en el modelo inferior se marca por vestibular el punto de inserción del frenillo medio labial, y por lingual el punto de inserción del frenillo lingual y punto medio de las apófisis geni (figura 38).

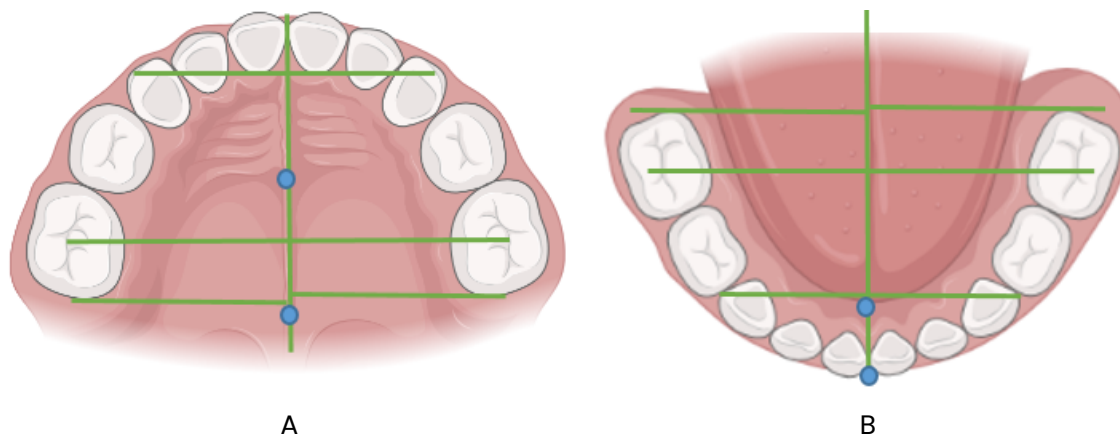


**Figura 38.** Trazado de línea media mandibular: A) modelo de yeso. B) Fotografía oclusal inferior.

Para determinar la asimetría transversal es necesario tener una plantilla de acetato milimetrada de 10 cm x 10 cm, que va a servir de plantilla para orientar los planos de referencia y determinar así las discrepancias del lado derecho e izquierdo (39).

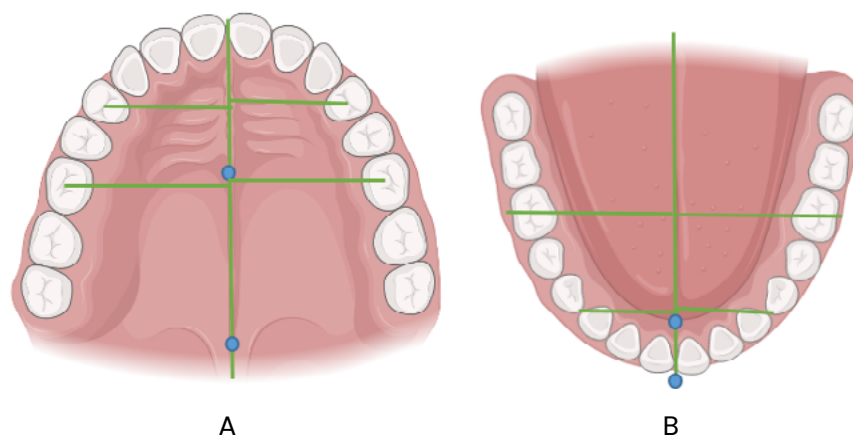
Para valorar la simetría, es necesario comparar la distancia del lado derecho e izquierdo, a nivel anterior y posterior, la simetría transversal intramaxilar se relaciona entre la línea media, el lado derecho y la comparación con el lado izquierdo, de esta manera se determina la existencia de compresiones simétricas o asimétricas (39).

En la dentición temporal en el maxilar superior el ancho anterior se determina desde la cúspide del canino derecho a su homólogo izquierdo en el aspecto más palatino, mientras que en el sector posterior desde la fosa mesial del segundo molar derecho temporal a su homólogo izquierdo (figura 39A). En el maxilar inferior el ancho anterior se determina desde el punto de contacto más vestibular entre el canino y el primer molar, mientras que en el sector posterior desde la cúspide mediovestibular del segundo molar temporal (figura 39B).



**Figura 39.** Puntos de referencia para determinar simetría en dentición temporal: A) Maxilar superior. B) Mandíbula.

En la dentición permanente en el maxilar superior, el ancho anterior se determina por la distancia interpremolar, desde la parte central del surco medio del primer premolar y en la zona posterior desde la fosa mesial del primer molar permanente (figura 40A). En el maxilar inferior los puntos de coincidencia en la zona anterior se encuentran en el aspecto vestibular de los puntos de contacto entre el canino y primer premolar, y en la zona posterior desde la cúspide mediovestibular del primer molar permanente (figura 40B).



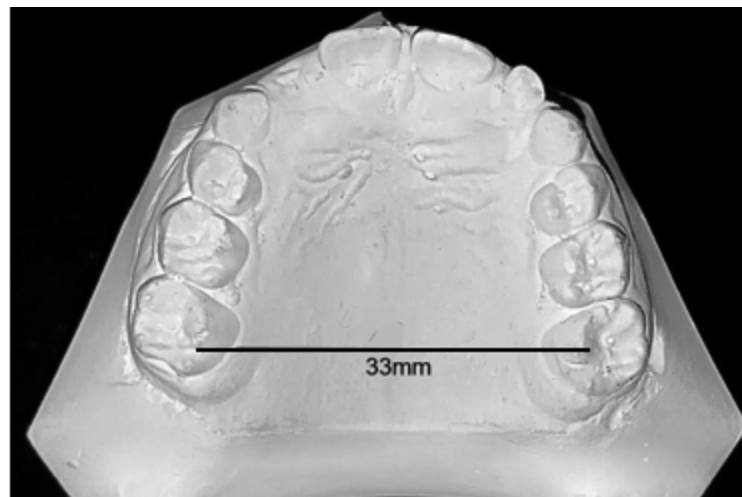
**Figura 40.** Puntos de referencia para determinar simetría en dentición permanente: A) Maxilar superior. B) Mandíbula.

Los valores deberían de ser semejantes del lado derecho e izquierdo. Si las medidas son mayores a 3 mm se considera que hay una asimetría transversal ya sea anterior o posterior (39).

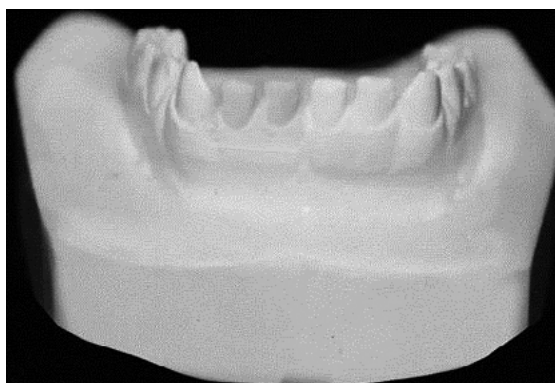
### 3.5.2. Análisis de Bogue

En la dentición decidua en el maxilar superior se emplean las reglas de Bogue, las cuales determinan el ancho del maxilar superior. Cabe recalcar que estas dos reglas deben cumplirse, quiere decir que no son excluyentes una de la otra (42).

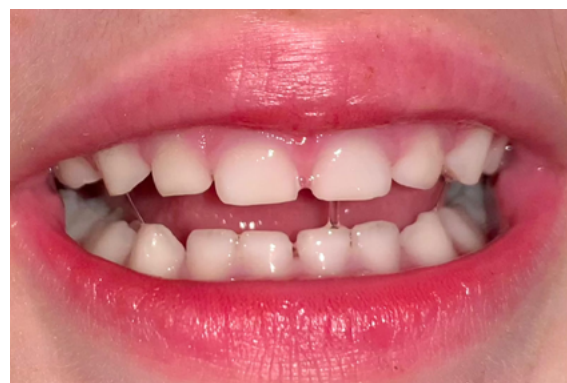- *Primera regla:* establece que la distancia mínima que separa las superficies palatinas de los segundos molares temporales es de 30 milímetros; si esta anchura no llega al mínimo establecido estamos ante la presencia de un micrognatismo, y, por otra parte, si esta anchura sobrepasa los 30 milímetros el paciente presenta un macrognatismo maxilar. En la mayoría de los casos, si el micrognatismo o macrognatismo está presente en el maxilar superior, también lo estará en la mandíbula (figura 41) (42,45).
- *Segunda regla:* se debe valorar la presencia de diastemas o espacios fisiológicos entre los incisivos a la edad de 5 años evita que el paciente presente una discrepancia negativa (figura 42) (42,45).



**Figura 41.** Macrognatismo en el maxilar superior.



A



B

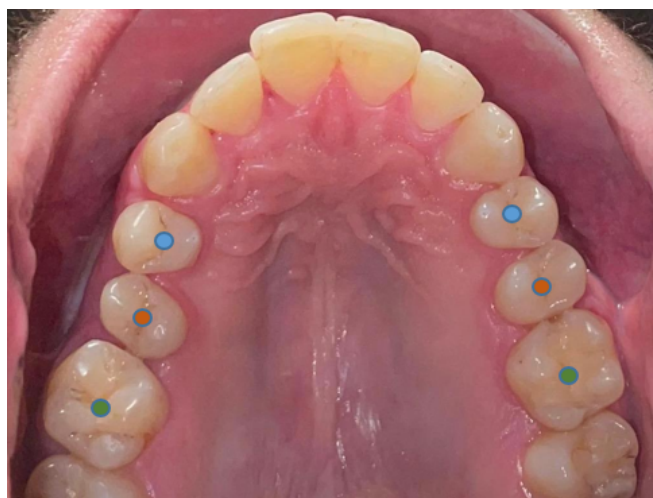
**Figura 42.** Presencia de diastemas en paciente 5 años de edad: A) Modelo inferior. B) Diastemas observados en la cavidad bucal.

Richardson indica que cuando hay ausencia de los espaciamentos fisiológicos, hay un 70 % de probabilidad que los dientes permanentes presenten apiñamiento dental. De la misma manera, si estos espaciamentos tienen menos de 3 mm, hay un 50 % de probabilidad que se presente un apiñamiento y, por último, si los espacios son mayores de 6 mm, es muy poco probable que la dentición permanente presente dicho problema (42,43,45).

### 3.5.3. Análisis de Mayoral

Existen varios índices para determinar el ancho de los arcos dentales en la dentición permanente, entre ellos el más usado es el índice de Mayoral, el cual se efectúa en la arcada superior y se basa en la distancia medida entre el surco del primer y segundo premolar derecho a sus homólogos izquierdos, y la distancia entre las fosas centrales de los primeros molares permanentes. La medida estándar en individuos normales es 35 mm, 41 mm y 47 mm respectivamente. Estas cifras fueron establecidas luego de un estudio realizado en la escuela de odontología de Madrid y durante muchos años han sido utilizadas, pudiendo recomendar para el diagnóstico del micrognatismo transversal (46).

Para realizar este análisis se utiliza un compás y modelos de estudio, con los cuales se obtiene la distancia requerida midiendo con una regla milimetrada. En el caso de que dichos valores sean menores a los valores normales establecidos por Mayoral, el diagnóstico será un micrognatismo transversal y cuando los valores sean mayores el diagnóstico será macrognatismo (figura 43) (47).



**Figura 43.** Puntos de referencia.

## 3.6. Análisis intraarco en el plano vertical

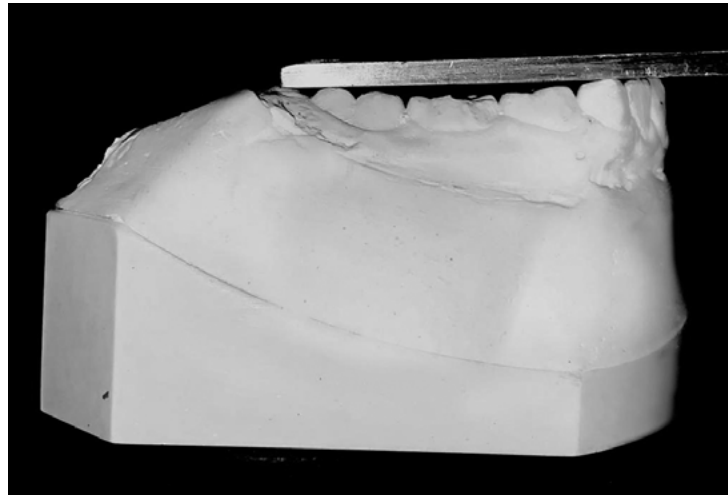
### 3.6.1. Curva de Spee

Es necesario realizar el análisis de la profundidad de la curva de Spee en el maxilar inferior. Esta curva parte desde la cúspide del canino y pasa por las cúspides vestibulares hacia distal del último molar erupcionado. Se coloca una regla la cual debe contactar la cúspide disto-vestibular del último molar erupcionado y la cúspide del canino, se



mide la mayor profundidad en sentido vertical, desde el borde de la regla (figura 44). En la dentición temporal no existe curva de Spee ya que los ejes dentales son verticales (37,39,44), mientras que en la mixta puede ser:

- *Plana*: las cúspides vestibulares tienen contacto con la regla.
- *Pronunciada*: las cúspides vestibulares de las piezas dentales que se encuentran delante del primer molar permanente no tienen contacto con la regla.
- *Invertida*: el borde incisal de los dientes anteriores se encuentra supra erupcionados.



**Figura 44.** Forma de determinar la presencia de la curva de Spee.

### 3.7. Análisis intraarco en el plano sagital

En el sector anterior se puede apreciar normoclusión, la protrusión o la retrusión del grupo incisivo, además en las zonas laterales del arco se analizará la posición de los molares temporales, y su posible mesialización o distalización (48,49).

- *Protrusión dental*: en el sector anterior existirá un resalte aumentado en las piezas dentales anteriores del maxilar, dejando a las piezas anteroinferiores de la mandíbula sin contacto con sus piezas antagonistas.
- *Retrusión dental*: condición dental caracterizada por el desplazamiento hacia atrás de una o varias piezas dentales.
- *Mesialización*: la pieza o piezas dentales se encuentran inclinadas hacia la línea media, es decir, la corona se encuentra mesial a la raíz.
- *Distalización*: la pieza o piezas dentales se encuentran inclinadas hacia distal, alejada de la línea media, la corona se encuentra distal a la raíz.

### 3.8. Análisis individual de los dientes

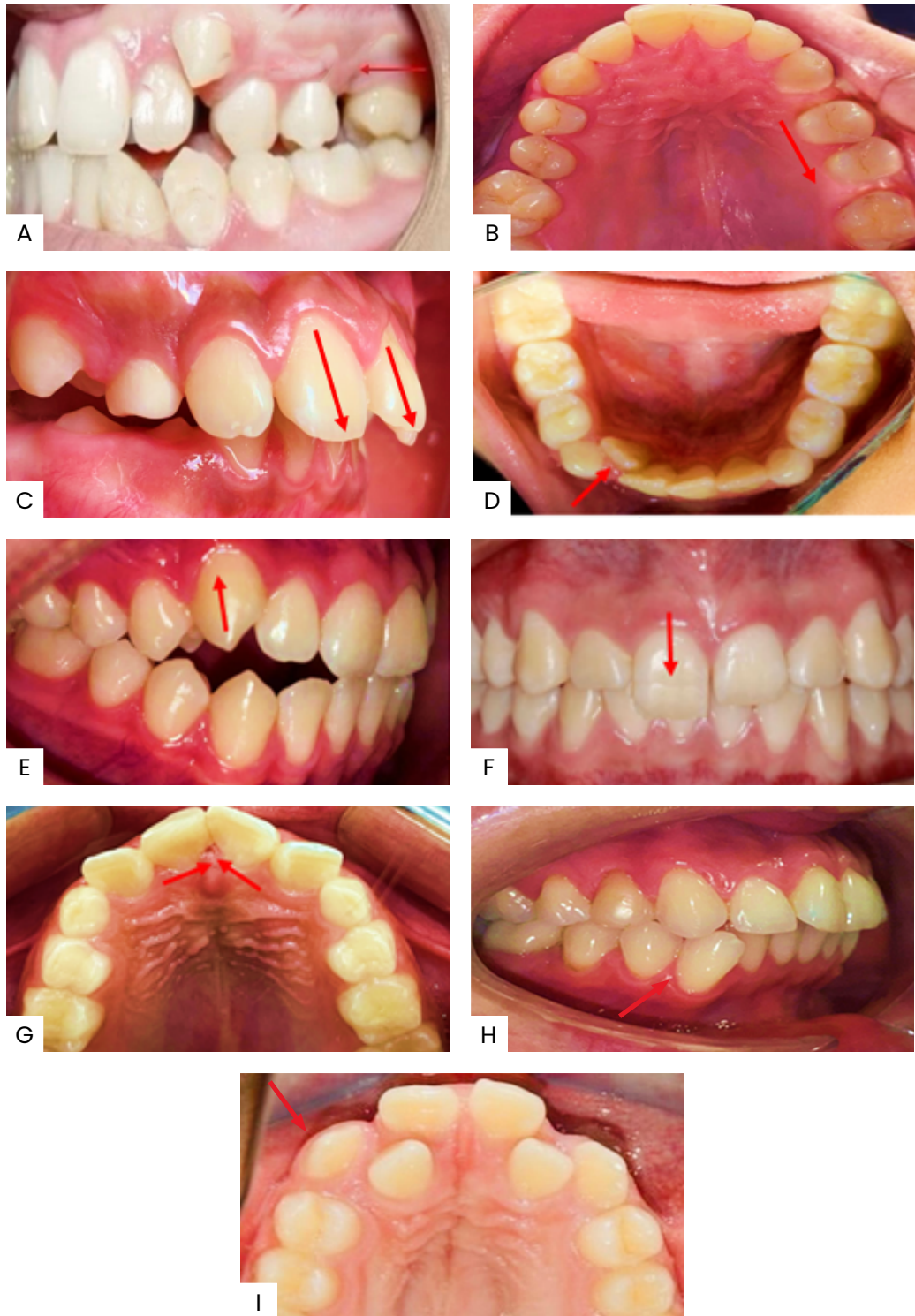
Es importante analizar cada pieza dental de manera individual en número, forma, tamaño y posición (37,39).

- *Número*: es fundamental determinar la cantidad de dientes presentes de acuerdo a la edad de cada individuo. Se registran las ausencias dentarias, presencia de dientes supernumerarios y la coexistencia de deciduos y permanentes.
- *Forma*: las alteraciones que pueden presentarse en la corona son: geminación (un germe dentario se divide total o parcialmente), fusión (unión de dos dientes contiguos), tubérculos supernumerarios (tubérculo de Carabelli: más común), perlas de esmalte (formaciones adamantinas). Además, las alteraciones que se encuentran en la raíz deben ser observadas mediante una radiografía.
- *Tamaño*: el tamaño de las piezas dentales está determinado por la genética; se pueden presentar ciertas alteraciones como macrodoncias (tamaño aumentado) o microdoncias (tamaño disminuido).
- *Posición*: se debe analizar las malposiciones de las piezas dentarias ya sea hacia mesial, distal, vestibular y palatino o lingual. Se pueden identificar cuatro tipos:
  - *Desplazamiento*: movimiento en el que todo el diente se desplaza con el eje en paralelo a su posición normal. Se usa el término posición o gresión con el prefijo que indica el lugar hacia donde se desplazó (mesiogresión).
  - *Rotación*: movimiento de un diente alrededor de su eje longitudinal.
  - *Versión*: inclinación de un diente alrededor de su eje horizontal.
  - *Transposición*: alteración de la posición en la erupción donde se da el intercambio de posición de dos piezas dentales.

### 3.8.1. Clasificación de Lisher

Lisher sugiere una manera de clasificar la malposición dental de forma individual. Se define la alteración del diente en relación a su posición normal (figura 45) (50). Existen diferentes tipos de alteraciones:

- *Mesioversión*: migración mesial de la pieza, respecto a su posición normal.
- *Distoversión*: migración distal de la pieza, respecto a su posición normal.
- *Vestibuloversión*: la corona de la pieza dental se encuentra vestibularizada en relación a su posición normal.
- *Linguoversión*: la corona dentaria está lingualizada en relación a su posición normal.
- *Infraversión*: la cara oclusal o el borde incisal de la pieza no alcanzan el plano oclusal.
- *Supraversión*: la cara oclusal o el borde incisal de la pieza se encuentran por encima del plano oclusal.
- *Giroversión*: rotación de la pieza sobre su eje longitudinal.
- *Axioversión*: alteración de la inclinación del eje longitudinal dentario.
- *Transversión*: la pieza sufrió una transposición, cambió su posicionamiento en el arco.



**Figura 45.** Malposición dental según Lisher: A) Mesioversión de 2.6. B) Distovisión de 2.4 y 2.5. C) Vestibuloversión de 1.1 y 2.1. D) Linguoversión de 4.2. E) Infraversión de 1.3. F) Supraversión 1.1. G) Giroversión 1.1 y 2.1. H) Axioersión de 4.3. I) Transversión de 1.3.

## 3.9. Análisis interarcada en el plano transversal

Es necesario articular los modelos en oclusión dentaria, si el paciente presenta desviación entre oclusión dentaria y relación céntrica se debe realizar un examen clínico en el paciente (39).

En el sector anterior es fundamental determinar si las líneas medias dentales coinciden o presentan alguna desviación. Asimismo, en el sector posterior es importante establecer la presencia o ausencia de mordida cruzada, mordida en tijera (vestíbulo oclusión) y mordida cúspide a cúspide, ya sean unilaterales o bilaterales. Este análisis se realiza en los modelos de estudio previamente articulados, con un registro de oclusión (estático).

Para distinguir el origen de mordida cruzada posterior, Echarri diseñó un sistema relacionado con el ancho de base apical de la arcada dental (39), donde se siguen estos pasos:

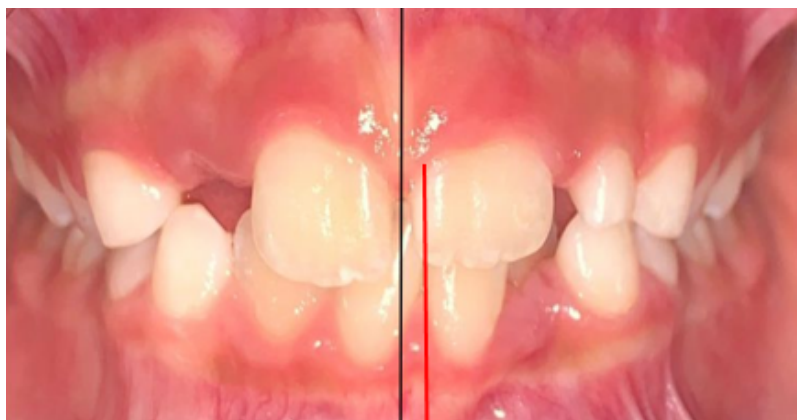
- Modelos adecuadamente recortados y que copian el fondo del surco.
- Trazar tangentes imaginarias a las superficies bucales de los premolares superiores.
- Determinar si las inclinaciones de las tangentes convergen o divergen hacia oclusal.

Si estas tangentes convergen hacia oclusal se considera como una alteración transversal de tipo dentoalveolar, por el contrario, si estos planos son divergentes y se mantiene la mordida cruzada posterior se determina como hipoplasia de la base apical, y finalmente si las tangentes son paralelas se determina de tipo óseo (39).

### 3.9.1. Sector anterior

#### 3.9.1.1. Línea media


La línea media de la sonrisa, se define como la línea vertical imaginaria formada por la unión de los incisivos centrales superiores, la cual debe coincidir con la línea media facial idealmente. Cuando no existe ninguna alteración en las líneas medias dentarias esta coincide con el plano medio facial, la delimitación de estas, permiten determinar si existe desviación maxilar o mandibular. En algunos casos existe desviación tanto dentaria y mandibular (figura 46) (39,40).



**Figura 46.** Desviación de 4,8 mm de línea media inferior hacia la izquierda.

### 3.9.1.2. Línea media facial

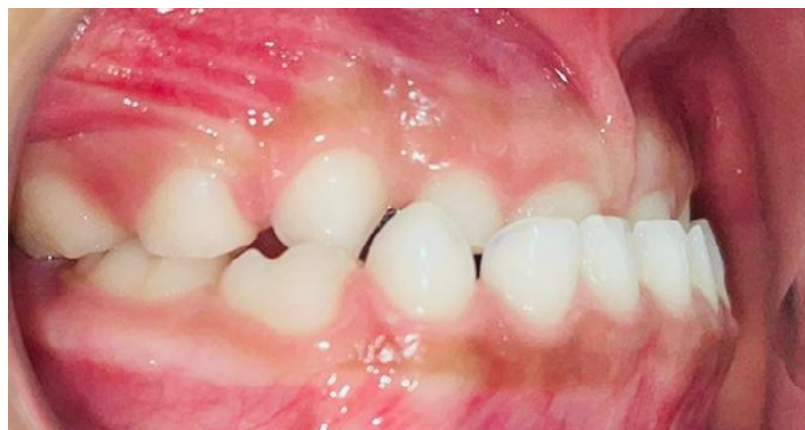Un procedimiento común para establecer la línea media facial es tomar un trozo de seda dental y conectar los puntos glabella o nasion, subnasal y pogonion. La línea media es, en general, perpendicular a la línea bipupilar formando una T. Cuanto más centradas y perpendiculares son estas dos líneas, mayor es la sensación de armonía total sobre la cara (figura 47).



**Figura 47.** Línea media facial coincide con línea media dental.

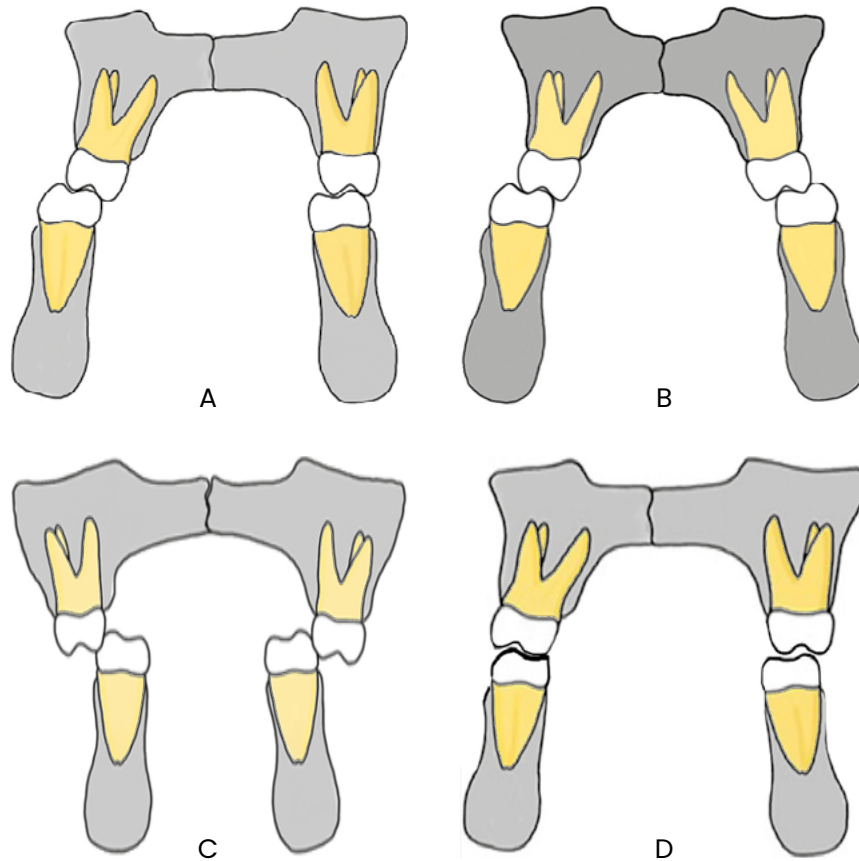
### 3.9.2. Sector posterior

Se refiere a la evaluación de la relación de la arcada superior e inferior en el sector posterior, estas pueden ser unidentales o manifestarse en grupo, puede afectar todas las etapas de la dentición (figura 48).



**Figura 48.** Maloclusión del sector posterior a nivel de primer molar inferior.

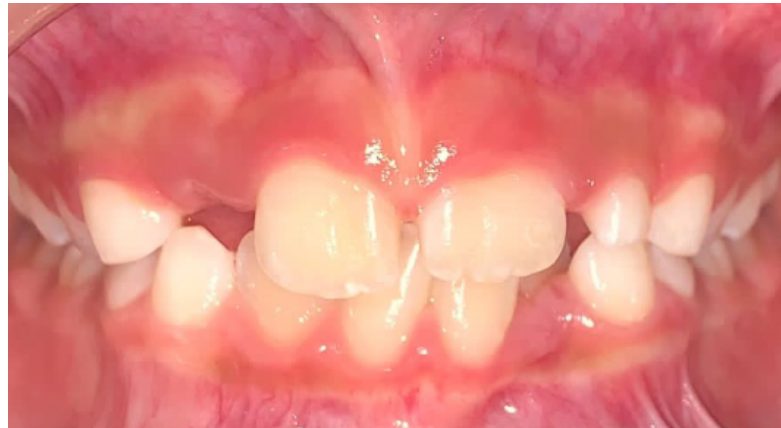En el sector posterior la normoclusión se presenta cuando la cúspide mesio-vestibular del primer molar superior ocluye en el surco central del primer molar inferior, sin embargo, pueden existir distintas alteraciones como: mordida cruzada posterior bilateral, mordida cruzada posterior unilateral, mordida en tijera y mordida cúspide a cúspide (figura 49) (50).



**Figura 49.** Tipos de maloclusión del sector posterior en sentido transversal: A) Mordida cruzada posterior bilateral. B) Mordida cruzada posterior unilateral derecha. C) Mordida cúspide a cúspide unilateral derecha. D) Vestibuloclusión o mordida en tijera.

### 3.10. Análisis interarcada en el plano vertical

Para el análisis vertical es importante determinar el sobrepase incisivo, qué es la distancia vertical entre los bordes incisales de los incisivos centrales superiores e inferiores, para poder establecerlo se debe proyectar el borde incisal superior sobre la superficie vestibular del inferior (paralela al plano de oclusión) y se toma la medida desde esta señal al borde incisal del incisivo inferior (figura 50) (37,39,43).



**Figura 50.** Paciente de 7 años con sobrepase de 2 mm.

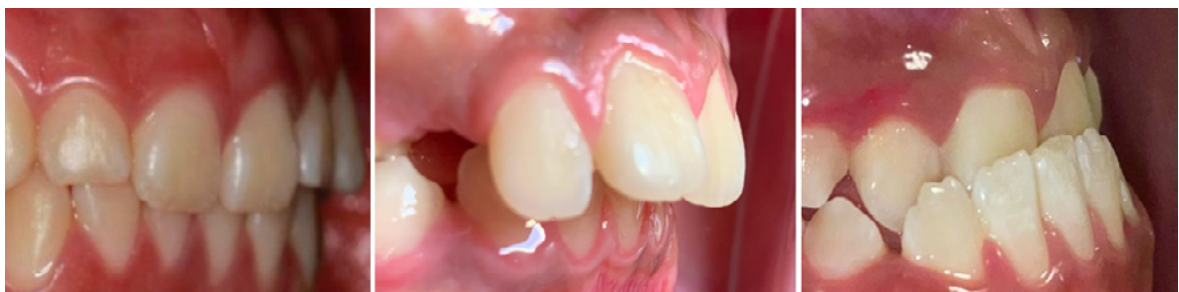En la dentición temporal el sobrepase normal es  $2\text{ mm} \pm 0,5\text{ mm}$ , sin embargo, este varía dependiendo de la edad del paciente, a los tres años es visible una sobremordida evidente, misma que disminuye a medida que se produce el periodo de desarrollo y desgaste, llegando a un sobrepase de 0 mm (borde a borde) aproximadamente a los cinco años.

En la dentición mixta la norma es 2 mm a 3 mm, será positivo si el borde incisal superior sobrepasa a los inferiores y negativo si se trata de una mordida abierta, cuando se presenta una separación vertical de 0 mm a  $-2\text{ mm}$  se considera mordida abierta moderada,  $-3\text{ mm}$  a  $-4\text{ mm}$  mordida abierta severa y a partir de los  $-4,1\text{ mm}$  en adelante mordida abierta extrema (37,39,43).

### 3.11. Análisis interarcada en el plano sagital

#### 3.11.1. Sector anterior

Dentro del análisis sagital, es fundamental valorar el *resalte*, que es la distancia horizontal entre el borde incisal del incisivo central superior y la superficie vestibular del incisivo central inferior, se debe medir en milímetros y paralela al plano de oclusión. En condiciones normales el resalte en dientes temporales debe medir de  $2,5\text{ mm} \pm 0,5$  a los 3 años de edad, a los 5 años 0mm y en la dentición permanente  $2,5\text{ mm} \pm 0,5$  (figura 51A) (37,39,43).



**Figura 51.** Fotografías intraorales lateral derecha: A) Resalte normal. B) Resalte aumentado. C) Resalte disminuido.

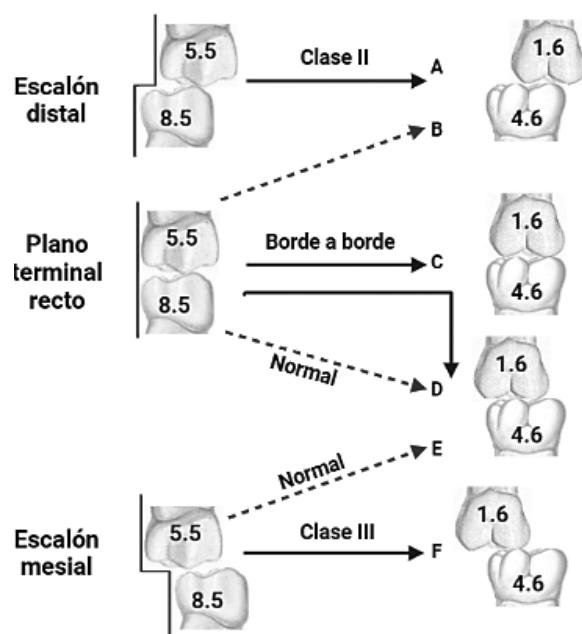
El resalte es positivo (figura 51B) si el incisivo superior se encuentra por delante del inferior, mientras que, cuando el incisivo inferior sobrepasa al superior el resalte es negativo (figura 51C). Si los bordes incisales contactan entre sí, el resalte es cero, esto se conoce como relación borde a borde (37,39,43).

Cuando los incisivos centrales están ausentes porque se perdieron de manera precoz, el resalte se evalúa en los incisivos laterales. Si todos los incisivos se han perdido el resalte no se puede determinar (39).

### 3.11.2. Sector posterior

Para llevar a cabo el análisis sagital en dentición temporal en el sector posterior, es necesario evaluar las superficies distales de los segundos molares temporales. Este plano permite observar la relación entre las arcadas dentales y constituye una guía para la erupción de los primeros molares permanentes (37,39,43,50). Aquí se pueden observar los siguientes tipos de relación:

- *Escalón distal*: la cara distal del segundo molar inferior se encuentra por detrás de la cara distal del segundo molar superior (figura 52A).
- *Plano recto o poslácteo*: las caras distales de los segundos molares tanto superior como inferior están alineadas o coinciden (figura 52B).
- *Escalón mesial*: la cara distal del segundo molar inferior está por delante de la cara distal segundo molar superior (figura 52C).



**Figura 52.** Relación molar en dentición temporal: A) Escalón distal. B) Plano recto. C) Escalón mesial (5).

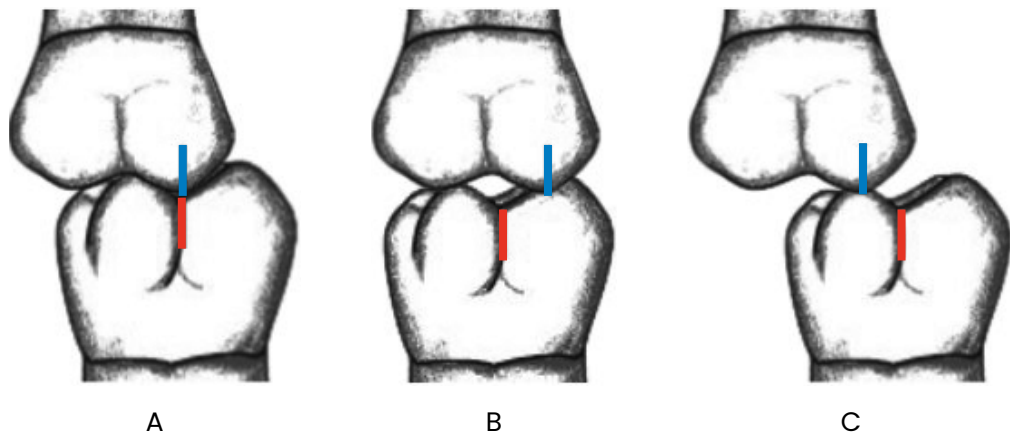
Para el análisis en la dentición mixta temprana se debe evaluar la relación molar en la cual se toma como guía los primeros molares permanentes superiores e inferiores, te-



niendo en cuenta que los que se mueven son los inferiores ya que estos se encuentran en la mandíbula que es el hueso móvil (37,39,43). Para ello se utiliza la clasificación de Angle:

- *Clase I*: la cúspide mesio-vestibular del primer molar superior contacta con el surco vestibulo mesial del primer molar inferior permanente cuando se produce una oclusión máxima.
- *Clase II*: el surco mesio-vestibular del primer molar inferior se encuentra hacia distal respecto a la cúspide mesio-vestibular del primer molar superior cuando sobrepasa la mitad de la cúspide.
- *Clase III*: el surco mesio-vestibular del primer molar inferior se encuentra hacia mesial en relación a la cúspide mesio-vestibular del primer molar superior.

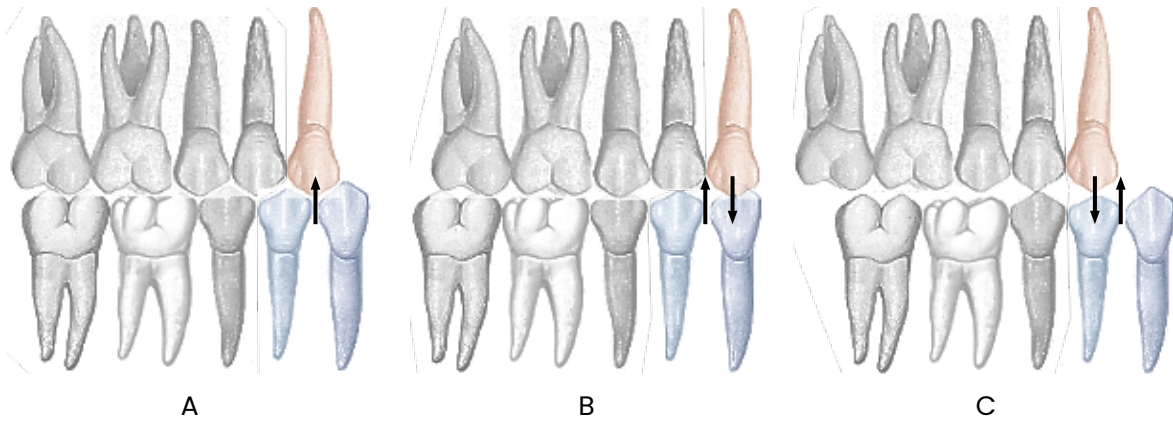
Para determinar la clase molar se traza una línea en la cúspide mesio-vestibular del primer molar superior permanente y en el surco mesio-vestibular del primer molar inferior permanente; al relacionar estas dos líneas con las arcadas en oclusión se puede determinar la clase molar. Cuando las líneas coinciden se considera clase I, cuando la línea inferior se encuentra por detrás de la superior se considera clase II, cuando la relación es inversa se determina clase III. Cabe recalcar, si un primer molar no está presente, tampoco es posible determinar la relación molar (figura 53).



**Figura 53.** Clase molar en dentición permanente: A) Clase I. B) Clase II. C) Clase III.

También es importante tomar en consideración la relación canina en la dentición temporal y en la mixta primera fase, los puntos de referencia: la cúspide del canino superior y la tronera entre el canino y el primer molar inferior temporal (37,39,43,50) y puede ser:

- *Neuroclusión*: la cúspide del canino superior ocluye en la tronera del canino y el primer molar inferior (figura 54A).
- *Mesiocclusión*: la cúspide del canino superior está ubicada hacia mesial de la tronera del canino y primer molar inferior (figura 54B).
- *Distocclusión*: la cúspide del canino superior está ubicada hacia distal de la tronera del canino y primer molar inferior (figura 54C).



**Figura 54.** Relación canina: A) Neutroclusión. B) Mesioclusión. C) Distoclusión.

### 3.12. Análisis de la discrepancia hueso-diente

La discrepancia hueso-diente hace referencia a la diferencia que existe entre el hueso basal y la suma de los anchos mesio-distales de las piezas dentarias permanentes. Realizar el análisis de esta discrepancia facilita determinar el grado de apiñamiento de cada paciente. Para ello, se utiliza el método de Moyers-Jenkins para la dentición permanente, y en dentición mixta se aplica el método de Tanaka-Jhonston (39).

El método de Moyers-Jenkins constituye en:

- $DHD = ED - EN$

Donde:

- DHD = discrepancia hueso-diente.
- ED = espacio disponible (componente óseo).
- EN = espacio necesario (componente dentario).

Luego, aplicado el método, se pueden obtener discrepancias:

- Nula: el valor será 0, no existe diferencia entre el espacio disponible y el necesario.
- Positivo: el espacio disponible será mayor al necesario; es decir, pueden existir diastemas.
- Negativo: el espacio necesario es mayor al disponible; es decir, puede haber problemas de apiñamiento.

Tanto para la discrepancia positiva como para la negativa, existen niveles (39) que se clasifican, según Carey, de la siguiente manera:

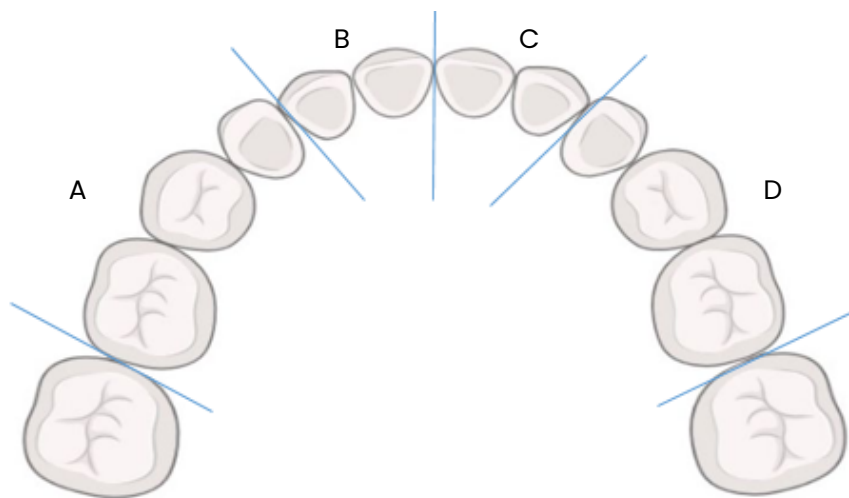
- Sin discrepancia: 0
- Apiñamiento leve: 0,1 a 2 mm
- Apiñamiento moderado: 2,1 a 5 mm
- Apiñamiento severo: mayor de 5,1 mm

### 3.12.1. Espacio disponible

El espacio disponible corresponde al tamaño del hueso basal, es decir que es la longitud que se mide desde la cara mesial del primer molar permanente derecho a la cara mesial del primer molar permanente izquierdo, es el espacio que presenta la arcada a analizar (figura 55) (39,41).

Para determinar el espacio disponible anterior, se debe medir colocando el compás de punta seca entre la línea media interincisiva hasta la mesial del canino temporal. Esto se debe realizar en el lado derecho e izquierdo y sumar los valores (39-41).

Para el espacio disponible posterior, se mide con el compás desde mesial del canino hasta mesial del primer molar permanente, a cada lado. Una vez que se obtiene el espacio disponible anterior y posterior, se suma para obtener un solo valor total.



**Figura 55.** Forma de determinar espacio disponible.

### 3.12.2. Espacio necesario

El espacio necesario hace referencia al diámetro que se necesita en la arcada para la posterior erupción dentaria de las piezas permanentes (39).

Para determinar el espacio necesario en la dentición permanente se debe sumar el ancho mesio-distal de premolares, caninos e incisivos tanto derecho como izquierdo.

Mientras que en dentición mixta para determinar el espacio necesario anterior se mide con el compás, el diámetro mesio-distal de cada uno de los incisivos antero superiores e inferiores, a nivel del ecuador dentario y se realiza la sumatoria.

El espacio necesario posterior hace referencia a la sumatoria del tamaño mesio-distal del canino permanente y premolares, como aún no están presentes en la arcada en la dentición mixta primera fase; es necesario predecir el espacio requerido mediante diversos análisis de los que se hablará a continuación.

### 3.13. Análisis de Moyers

El análisis de Moyers es un método de diagnóstico no radiográfico, desarrollado en 1973, utilizado en el análisis de la dentición mixta. Es el método más utilizado para la predicción espacio necesario de los caninos permanentes y premolares, y ayuda a evaluar la discrepancia hueso diente de las arcadas (37,39,51).

La idea principal de este análisis manifiesta que existe una correlación entre los incisivos inferiores permanentes respecto al tamaño de los caninos permanentes y premolares superiores e inferiores, que aún no han erupcionado. También se menciona que los valores del tamaño de los incisivos superiores no se emplean ya que existe demasiada variabilidad en el tamaño, por lo que se hace difícil que se establezca una correlación con los tamaños de los demás grupos dentales (39,51).

Por otro lado, aunque este es uno de los análisis más utilizados, algunos autores como Botero y Tingo (39,52) no recomiendan su uso cotidiano ya que la técnica puede llegar a sobreestimar el valor en el tamaño de los dientes no erupcionados en cuestión. Además, de que la población en los que se realizaron los estudios, es diferente a la de los niños de América Latina (39,51).

Este método se realiza sobre modelos de estudio, por lo que no requiere ningún equipo especial para su práctica, de forma que solo se debe utilizar el valor del ancho mesio-distal de los cuatro incisivos inferiores y mediante una tabla de percentiles (tanto para el maxilar como para la mandíbula) se puede predecir el tamaño mesio-distal de las piezas no erupcionadas, además, es importante mencionar que las tablas presentan valores distintos para hombres y para mujeres (tabla 1) (37,52).

**Tabla 1.** Probabilidad de Moyers-1996 (35).

Premolares y caninos inferiores													
Hombres													
21/12 = (%)	19,5	20,0	20,5	21,0	21,5	22,0	22,5	23,0	23,5	24,0	24,5	25,0	25,5
95	21,6	21,8	22,0	22,2	22,4	22,6	22,8	23,0	23,2	23,5	23,7	23,9	24,2
85	20,8	21,0	21,2	21,4	21,6	21,9	22,1	22,3	22,5	22,7	23,0	23,2	23,4
75	20,4	20,6	20,8	21,0	21,2	21,4	21,6	21,9	22,1	22,3	22,5	22,8	23,0
65	20,0	20,2	20,4	20,6	20,9	21,1	21,3	21,5	21,8	22,0	22,2	22,4	22,7
50	19,5	19,7	20,0	20,2	20,4	20,6	20,9	21,1	21,3	21,5	21,7	22	22,2
35	19,0	19,3	19,5	19,7	20,0	20,2	20,4	20,6	20,9	21,1	21,3	21,5	21,7
25	18,7	18,9	19,1	19,4	19,6	19,8	20,1	20,3	20,5	20,7	21,0	21,2	21,4
15	18,2	18,5	18,7	18,9	19,2	19,4	19,6	19,9	20,1	20,3	20,5	20,7	20,9
5	17,5	17,7	18,0	18,2	18,5	18,7	18,9	19,2	19,4	19,6	19,8	20	20,2

<b>Mujeres</b>													
95	20,0	21,0	21,2	21,5	21,7	22,0	22,2	22,5	22,7	23,0	23,3	23,6	23,9
85	20,0	20,3	20,5	20,7	21,0	21,2	21,5	21,8	22,0	22,3	22,6	22,8	23,1
75	19,6	19,8	20,1	20,3	20,6	20,8	21,1	21,3	21,6	21,9	22,1	22,4	22,7
65	19,2	19,5	19,7	20,0	20,2	20,5	20,7	21,0	21,3	21,5	21,8	22,1	22,3
50	18,7	19,0	19,2	19,5	19,8	20,0	20,3	20,5	20,8	21,1	21,3	21,6	21,8
35	18,2	18,5	18,8	19,0	19,3	19,6	19,8	20,1	20,3	20,6	20,9	21,1	21,4
25	17,9	18,1	18,4	18,7	19,0	19,2	19,5	19,7	20,0	20,3	20,5	20,8	21,0
15	17,4	17,7	18,0	18,3	18,5	18,8	19,1	19,3	19,6	19,8	20,1	20,3	20,6
5	16,7	17,0	17,2	17,5	17,8	18,1	18,3	18,6	18,9	19,1	19,3	19,6	19,8

<b>Premolares y caninos superiores</b>													
<b>Hombres</b>													
21/12 = (%)	19,5	20,0	20,5	21,0	21,5	22,0	22,5	23,0	23,5	24,0	24,5	25,0	25,5
95	21,2	21,4	21,6	21,9	22,1	22,3	22,6	22,8	23,1	23,4	23,6	23,9	24,1
85	20,6	20,9	21,1	21,3	21,6	21,8	22,1	22,3	22,6	22,8	23,1	23,3	23,6
75	20,3	20,5	20,8	21,0	21,3	21,5	21,8	22,0	22,3	22,5	22,8	23,0	23,3
65	20,0	20,3	20,5	20,8	21,0	21,3	21,5	21,8	22,0	22,3	22,5	22,8	23,0
50	19,7	19,9	20,2	20,4	20,7	20,9	21,2	21,5	21,7	22,0	22,2	22,5	22,7
35	19,3	19,6	19,9	20,1	20,4	20,6	20,9	21,1	21,4	21,6	21,9	22,1	22,4
25	19,1	19,3	19,6	19,9	20,1	20,4	20,6	20,9	21,1	21,4	21,6	21,9	22,1
15	18,8	19,0	19,3	19,6	19,8	20,1	20,3	20,6	20,8	21,1	21,3	21,6	21,8
5	18,2	18,5	18,8	19,0	19,3	19,6	19,8	20,1	20,3	20,6	20,8	21,0	21,3
<b>Mujeres</b>													
95	21,4	21,6	21,7	21,8	21,9	22,0	22,2	22,3	22,5	22,6	22,8	22,9	23,1
85	20,8	20,9	21,0	21,1	21,3	21,4	21,5	21,7	21,8	22,0	22,1	22,3	22,4
75	20,4	20,5	20,6	20,8	20,9	21,0	21,2	21,3	21,5	21,6	21,8	21,9	22,1
65	20,1	20,2	20,3	20,5	20,6	20,7	20,9	21,0	21,2	21,3	21,4	21,6	21,7
50	19,6	19,8	19,9	20,1	20,2	20,3	20,5	20,6	20,8	20,9	21,0	21,2	21,3
35	19,2	19,4	19,5	19,7	19,8	19,9	20,1	20,2	20,4	20,5	20,6	20,8	20,9
25	18,9	19,1	19,2	19,4	19,5	19,6	19,8	19,9	20,1	20,2	20,3	20,5	20,6

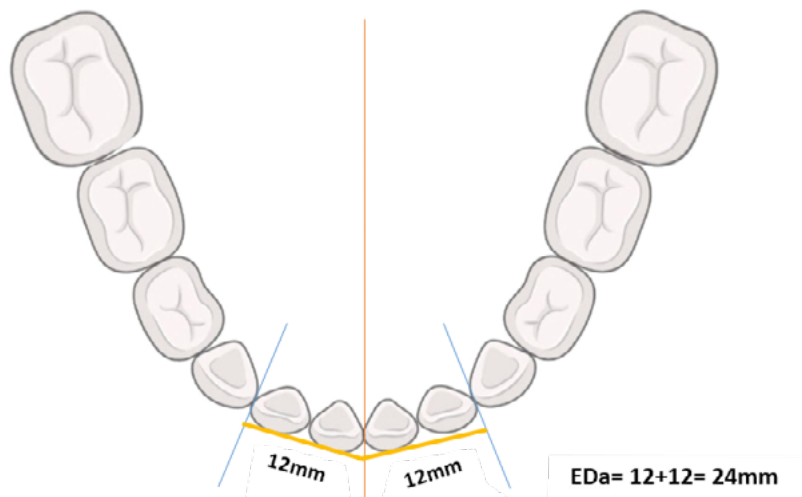
15	18,5	18,7	18,8	19,0	19,1	19,3	19,4	19,6	19,7	19,8	20,0	20,1	20,2
5	17,8	18,0	18,2	18,3	18,5	18,7	18,8	18,9	19,1	19,2	19,3	19,4	19,5

A continuación, se detalla el procedimiento para la aplicación de la ecuación de Moyers:

- $(EDa + EDp) - (ENa + (ENp \times 2))$
- ED = espacio disponible
- EN = espacio necesario
- a = anterior
- p = posterior

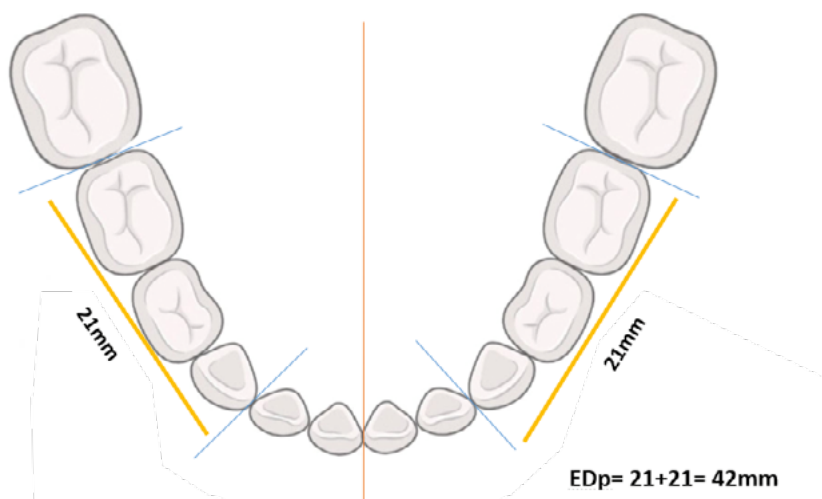
### 3.13.1. Maxilar inferior

Para determinar el espacio disponible anterior (EDa), sobre los modelos de estudio se mide desde la cara mesial del canino temporal del lado derecho a la cara mesial del incisivo central inferior derecho permanente, del lado izquierdo se medirá desde la cara mesial del incisivo central inferior izquierdo permanente a la cara mesial del canino temporal izquierdo y se sumaran ambas medidas (figura 56) (37,39,53).



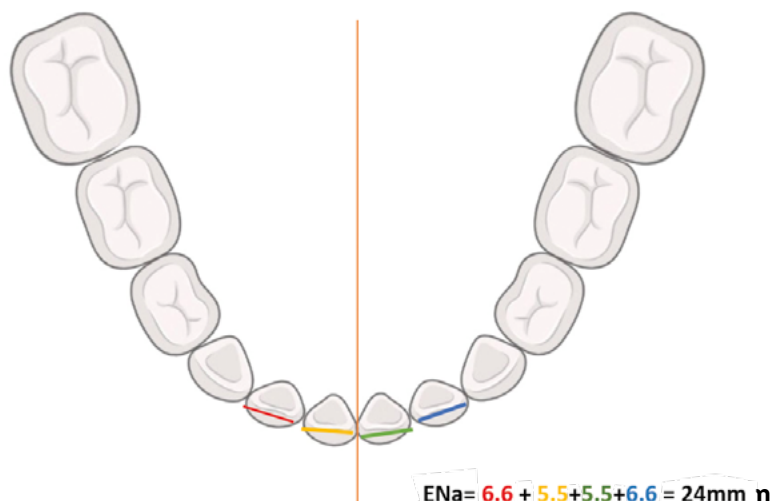
**Figura 56.** Espacio disponible anterior.

Para determinar el espacio disponible posterior (EDp), sobre los modelos, se mide desde la cara mesial del canino temporal derecho hasta la cara mesial del primer molar permanente derecho, y del lado izquierdo de la cara mesial del canino temporal izquierdo a la cara mesial del primer molar permanente izquierdo y se sumaran ambas medidas (figura 57) (37,39,53).



**Figura 57.** Espacio disponible posterior.

Para determinar el espacio necesario anterior (ENa), se mide el diámetro mesio-distal de los 4 incisivos inferiores permanentes y se suman los mismos (figura 58) (37,39,53).



**Figura 58.** Espacio necesario anterior.

El espacio necesario posterior (ENp) se obtendrá de las predicciones de probabilidades de Moyers, el valor varía si el paciente es hombre o mujer. Se busca en la fila horizontal superior de la tabla la suma del ancho mesio-distal de los cuatro incisivos inferiores (EDa) y se lee en la columna vertical correspondiente según el nivel de probabilidad que desee elegir, usualmente se opta por el 75 % de probabilidad (tabla 2) (37,39,53).

**Tabla 2.** Probabilidad de predicción en hombres (35).

Hombres													
21/12 = (%)	19,5	20,0	20,5	21,0	21,5	22,0	22,5	23,0	23,5	24,0	24,5	25,0	25,5
95	21,6	21,8	22,0	22,2	22,4	22,6	22,8	23,0	23,2	23,5	23,7	23,7	24,2
85	20,8	21,0	21,2	21,4	21,6	21,9	22,1	22,3	22,5	22,7	23,0	23,0	23,4
75	20,4	20,6	20,8	21,0	21,2	21,4	21,6	21,9	22,1	22,3	22,5	22,5	23,0
65	20,0	20,2	20,4	20,6	20,0	21,1	21,8	21,5	21,0	22,0	22,2	22,2	22,7
50	19,5	19,7	20,0	20,2	20,4	20,6	20,9	21,1	21,3	21,5	21,7	21,7	22,2
35	19,0	19,3	19,5	19,7	20,0	20,2	20,4	20,67	20,9	21,1	21,3	21,3	21,7
25	18,7	18,9	19,1	19,4	19,6	19,8	20,1	20,3	20,5	20,7	21,0	21,0	21,4
15	18,2	18,5	18,7	18,9	19,2	19,4	19,6	19,9	20,1	20,3	20,5	20,5	20,9
5	17,5	17,7	18,0	18,2	18,5	18,7	18,9	19,2	19,4	19,6	19,8	19,8	20,2
* ENp = 22,3 mm													

Posteriormente, se procede a aplicar la ecuación en base a los datos adquiridos:

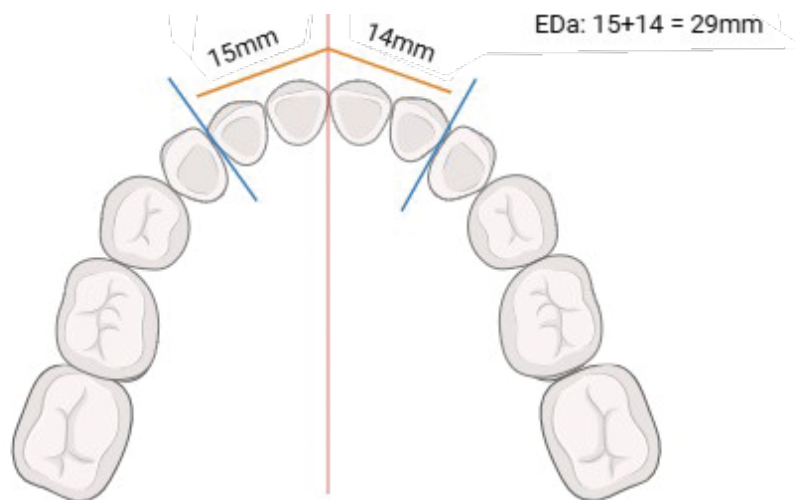
- $(EDa + EDp) - (ENa + (ENp \times 2))$
- $= (24 + 42) - (24 + (22,3 \times 2))$
- $= (64) - (24 + 44,6)$
- $= (64) - (68,6) = -4,6 \text{ mm}$

La discrepancia de  $-4,6$ , es decir el paciente presenta apiñamiento leve en el maxilar inferior y le falta espacio para la alineación de las piezas dentales.

### 3.13.2. Maxilar superior

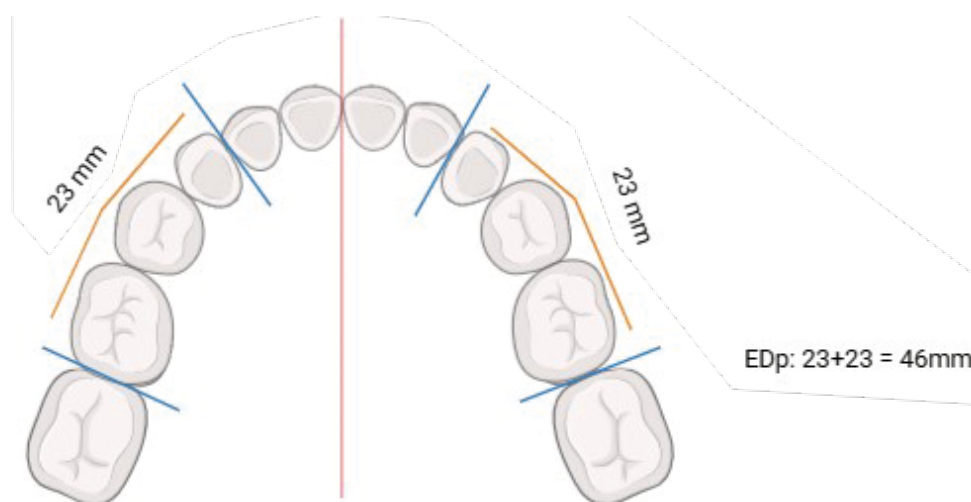
Para determinar la discrepancia del maxilar superior, primero, se determina el espacio disponible anterior (EDa), sobre los modelos de estudio se mide desde la cara mesial del canino temporal del lado derecho a la cara mesial del incisivo central superior derecho permanente, del lado izquierdo se mide desde la cara mesial del incisivo central superior izquierdo permanente a la cara mesial del canino temporal izquierdo y se suman ambas medidas (figura 59).





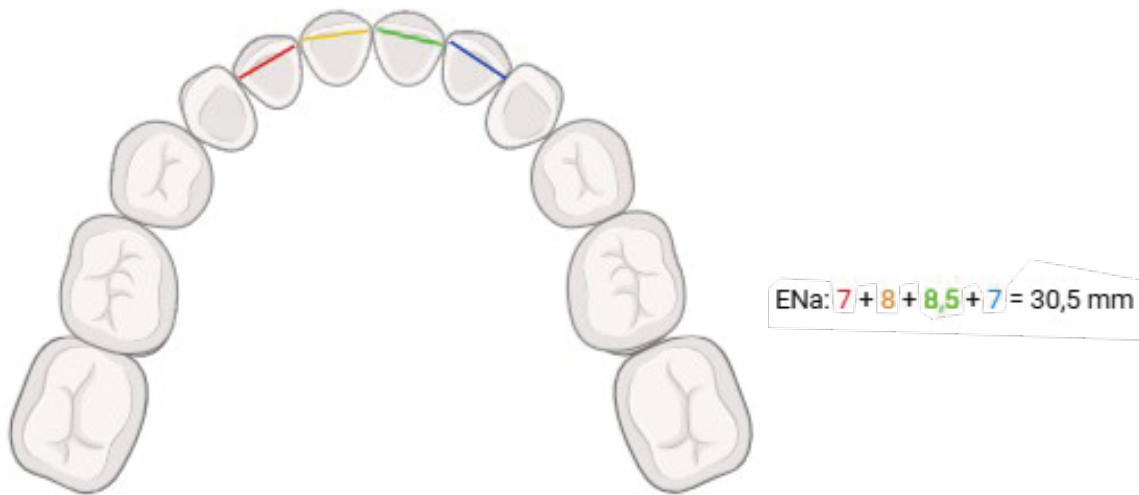
**Figura 59.** Espacio disponible anterior superior.

Para determinar el espacio disponible posterior (EDp), sobre los modelos se mide desde la cara mesial del canino temporal derecho hasta la cara mesial del primer molar permanente derecho, y del lado izquierdo de la cara mesial del canino temporal izquierdo a la cara mesial del primer molar permanente izquierdo y se suman ambas medidas (figura 60).



**Figura 60.** Espacio disponible posterior del maxilar superior.

Para determinar el espacio necesario anterior (ENa), se mide el diámetro mesio-distal de los cuatro incisivos superiores permanentes y se suman (figura 61).



**Figura 61.** Espacio necesario anterior superior.

El espacio necesario posterior superior (ENp) se obtendrá de las predicciones de probabilidades de Moyers (tabla 3), considerando el espacio necesario anterior inferior (ENa inferior).

**Tabla 3.** Probabilidad de predicción en hombres para el arco superior (35).

Hombres													
21/12 = (%)	19,5	20,0	20,5	21,0	21,5	22,0	22,5	23,0	23,5	24,0	24,5	25,0	25,5
95	21,2	21,4	21,6	21,9	22,1	22,3	22,6	22,8	23,1	23,4	23,6	23,9	24,1
85	20,6	20,9	21,1	21,3	21,6	21,8	22,1	22,3	22,6	22,8	23,1	23,3	23,6
75	20,3	20,5	20,8	21,0	21,3	21,5	21,8	22,0	22,3	22,5	22,8	23,0	23,3
65	20,0	20,3	20,5	20,8	21,0	21,3	21,5	21,8	22,0	22,3	22,5	22,8	23,0
50	19,7	19,9	20,2	20,4	20,7	20,9	21,2	21,5	21,7	22,0	22,2	22,5	22,7
35	19,3	19,6	19,9	20,1	20,4	20,6	20,9	21,1	21,4	21,6	21,9	22,1	22,4
25	19,1	19,3	19,6	19,9	20,1	20,4	20,6	20,9	21,1	21,4	21,6	21,9	22,1
15	18,8	19,0	19,3	19,6	19,8	20,1	20,3	20,6	20,8	21,1	21,3	21,6	21,8
5	18,2	18,5	18,8	19,0	19,3	19,6	19,8	20,1	20,3	20,6	20,8	21,0	21,3
* ENp = 22,5 mm													

Posteriormente, se procede a aplicar la ecuación en base a los datos adquiridos:

- $(EDa\ superior) + (EDp\ derecho\ superior + EDp\ izquierdo\ superior) - (ENa\ superior) + (ENp\ x2)$
- $= ((29) + (23 + 23)) - ((30,5) + (22,5 \times 2))$

- = (75) - ((30,5) + (45))
- = 75 - 75,5
- = -0,5 mm

La discrepancia total superior es de -0,5mm, es decir, el paciente presenta apiñamiento leve superior; por lo tanto le falta espacio para la acomodación de las piezas dentarias permanentes.

### 3.14. Análisis de Tanaka y Johnston

Estos autores comenzaron su estudio en el año 1966, utilizando 506 modelos de pacientes de ortodoncia, obtenidos por el departamento de Case Western Reserve University School of Dentistry, dentro del área de Cleveland (18). Se estima que los pacientes tenían ascendencia europea y eran menores de 20 años; por tanto, todas sus piezas habían erupcionado, sin traumatismos, caries y/o restauraciones (52,54).

El método de Tanaka y Johnston es útil para predecir el futuro tamaño de caninos permanentes y premolares que no han llegado a la etapa eruptiva, basándose en el ancho mesio-distal de las piezas anteroinferiores (incisivos permanentes) (55). Dicho análisis, es sencillo y, a diferencia de Moyers, no es necesario el uso de tablas de referencia (42,55). Otra diferencia con el análisis de Moyers, es que este no presenta variabilidad entre sexo. Además, se estipula que tiene un error estándar de 0,86 para el maxilar y 0,85 para la mandíbula (39) y posee una confiabilidad del 75 % (52). Según Otaño, Jebb, Manco y Proffit, la fórmula proporcionada es:

$$• X = \left( \frac{Y}{2} + A \text{ o } B \right) \times 2$$

Donde:

- X = ancho mesio-distal de caninos permanentes y premolares.
- Y = valor constante que corresponde al ancho mesio-distal de los incisivos inferiores.
- A = 10,5 mm (constante para el arco inferior al 75 %) y 11 mm (constante para el arco inferior al 85 %).
- B = 11 mm (constante para el arco superior al 75 %) y 11,5 mm (constante para el arco superior al 85 %).

Tingo (54) establece el procedimiento de la siguiente forma:

- Se debe medir el ancho mesio-distal de los cuatro incisivos inferiores permanentes.
- El valor obtenido de la suma se divide para dos.
- Si se va a predecir el valor del ancho mesio-distal de caninos y premolares en la arcada inferior, al resultado obtenido de la división se le suma 10,5 mm u 11 mm.
- Si se va a predecir el valor del ancho mesio-distal de caninos y premolares en la arcada superior, al resultado obtenido de la división se le suma 11 mm u 11,5 mm.
- El valor obtenido se multiplica por 2 y este sería el espacio necesario posterior.

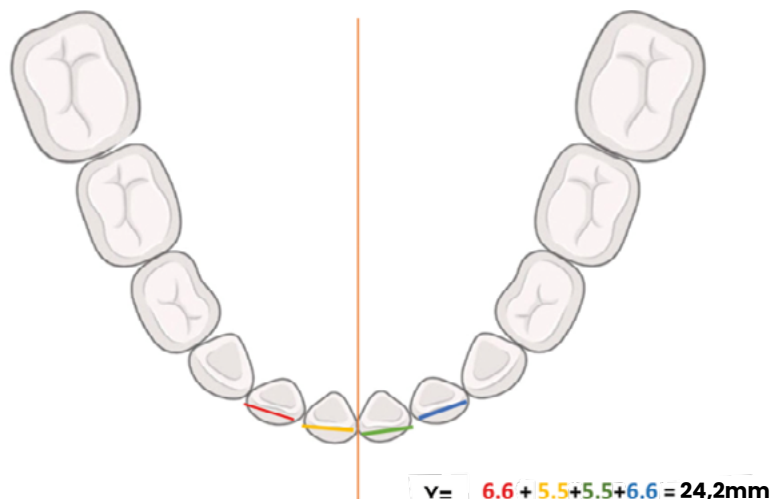
El análisis de Tanaka y Johnston ha resultado muy eficaz para el cálculo manual, debido a que no requiere de tablas y radiografías, la clave es memorizar la sencilla fórmula que se aplica (55).

Mediante el uso de la fórmula se adquiere el valor del espacio necesario posterior:

$$\bullet X = \left( \frac{Y}{2} + A \text{ o } B \right) \times 2$$

Donde:

- Y = valor constante que corresponde al ancho de los incisivos inferiores (figura 62).



**Figura 62.** Determinación de valor constante.

Posteriormente, se realiza la aplicación de fórmula para maxilar inferior:

$$\bullet X = \left( \frac{Y}{2} + A \text{ o } B \right) \times 2$$

$$\bullet X = \left( \left( \frac{24,2 \text{ mm}}{2} \right) + 11 \text{ mm} \right) \times 2$$

- X = 46,2 mm es el espacio posterior necesario para la erupción de las piezas permanentes

### 3.15. Análisis de Nance

La finalidad de este análisis es predecir con mayor exactitud si el espacio necesario de las arcadas tanto superior como inferior, Nance describe un análisis mediante radiografías periapicales de la zona en la cual se medirá el ancho mesio-distal de caninos permanentes y premolares (52).

Este análisis aplica el método radiográfico (56), a continuación, se mencionan los materiales necesarios:

- Radiografía periapical de la zona de caninos y primeros y segundos molares temporales. (superiores e inferiores).

- Compás de punta secas.
- Regla milimetrada.
- Alambre de ligadura de latón.

Para obtener el espacio necesario en el sector anterior, en los modelos de estudio, nuevamente, se utiliza el compás de punta seca, sumando la distancia mesio-distal de cada uno de los incisivos permanentes.

Para determinar el espacio necesario posterior, se aplica una fórmula que requiere de radiografías periapicales y el modelo de estudio. Se utiliza las radiografías periapicales del sector correspondiente a los cuadrantes posteriores superior e inferior, derecho e izquierdo. En la radiografía se debe visualizar el diente temporal y su sucesor. Es necesario observar los caninos temporales y permanentes, primer y segundo molar temporal, y primer y segundo premolar (53,56). A continuación, se describe la fórmula correspondiente:

$$\bullet X = \frac{MdM \times MpRx}{MdRx}$$

Donde:

- X = medida del diámetro mesio-distal del germen permanente (incógnita)
- MdM = medida del diámetro mesio-distal real del diente temporal en el modelo
- MdRx = medida del diámetro mesio-distal aparente del diente temporal en la radiografía
- MpRx = medida del diámetro mesio-distal del diente permanente en la radiografía

Esta ecuación debe ser empleada en cada pieza permanente del sector posterior que se encuentre sin erupcionar (19). Ejemplo:

- X = (germen del canino permanente) diámetro real
- MpRx = 8 mm (canino permanente) diámetro aparente en la radiografía
- MdM = 5 mm (canino temporal) diámetro real en el modelo
- MdRx = 6 mm (canino temporal) diámetro aparente en la radiografía

Posteriormente, aplicamos la fórmula:

$$\bullet X = \frac{MdM \times MpRx}{MdRx}$$

- X = (5 mm x 8 mm) / 6 mm
- X = 40 mm / 6 mm
- X = 6,6 mm

### 3.16. Análisis de modelos en forma digital

La tecnología digital se encuentra avanzando día a día, en el área de salud es esto no es la excepción, se generan distintos tipos de programas digitales los cuales facilitaran el análisis de los diferentes casos clínicos. En el área de ortodoncia se han generado cam-

bios significativos que otorgan una mayor practicidad al momento de evaluar el caso, puesto que las historias clínicas, las fotografías y los modelos de estudio están siendo remplazados digitalmente. De este modo, en menor tiempo se puede analizar la oclusión, calcular la discrepancia hueso-diente, realizar análisis de modelo, etc. Además, al disponer del modelo digitalizado se puede diagnosticar de una mejor manera y valorar anticipadamente las consecuencias del tratamiento a seleccionar (57-59).

Este modelo digital puede obtenerse al realizar una impresión digital directamente en boca con un escáner 3D o al realizar un escaneo del modelo previamente impreso y vaciado de manera tradicional. Los escáneres intraorales son dispositivos que funcionan mediante la captura de imágenes, se encuentran diseñados con el objetivo de proporcionar al odontólogo una mejor impresión de las piezas dentarias y los tejidos subyacentes en un menor tiempo. Sin embargo, no permiten segmentar a los tejidos blandos de la encía (60,61).

### 3.16.1. Tomografía computarizada de haz cónico (CBCT)

La tomografía computarizada *cone beam* proporciona imágenes en alta resolución del complejo craneofacial en 3D. Durante años, en el área de ortodoncia, se han realizado los diagnósticos mediante el uso de radiografías, ya sean panorámicas, periapicales u oclusales, es decir, radiografías en 2D (60).

Mediante el uso de CBCT se logra obtener dos características únicas en la práctica ortodóntica (60):

- Reconstrucción de telerradiografías o reconstrucciones panorámicas.
- Las imágenes base de la CBCT se pueden reconstruir para proporcionar una sola imagen.

Previo a realizar una CBCT, es necesario analizar el caso a tratar, en base a la historia clínica, radiografías previamente realizadas y condiciones del paciente, para de esta manera referir al paciente a este tipo de estudio que implica una exposición una dosis mayor de radiación (60).

### 3.16.2. Modelos de estudio de CBCT

En los modelos obtenidos mediante CBCT pueden observarse coronas, raíces, dientes incluidos o previos a erupción. Además, puede identificarse la relación de las piezas dentarias con el hueso y estructuras adyacentes. Sin embargo, las coronas obtenidas mediante el CBCT no son tan precisas como escanear directamente a la cavidad oral o el modelo de estudio (58,59).

Por este motivo, para obtener un modelo digital preciso, es necesario combinar el uso de CBCT, para adquirir el modelo de las raíces dentarias y combinarlo con las coronas recopiladas por el escáner intraoral, de esta manera se obtendrá gran nitidez en el modelo final (59).

Para realizar el análisis de estos modelos (57), deben seguirse los siguientes pasos:

- Digitalizar los modelos por medio del escáner 3D y transformarlos al formato de estereolitografía (SLT).
- Ingreso de datos y digitalización de los modelos digitales con el programa.
- Orientación de los modelos en los tres ejes espaciales X, Y, Z.
- Colocación de los planos oclusales y rafe medio.
- Marcación de los puntos mesio-distales de las piezas a analizar.
- Zocalado de los modelos mediante el programa.
- Tras el zocalado, el programa proporciona cualquier dato faltante para el análisis de modelos.

### 3.16.3. Estereolitografía-STL

El formato STL es una representación geométrica en 3D de una superficie, la superficie a recrear está constituida por múltiples triángulos unidos entre sí. Este tipo de formato es que el generara el cambio de una estructura de bidimensional a tridimensional (57).

## Referencias bibliográficas

1. González J, Cedeño Y, Sánchez V, Rivera G. Equipo básico necesario para la fotografía en odontología. *Arch Investig Matern Infant.* 2019; 10(3):96-101. doi: 10.35366/95601
2. Samawi SS. Clinical Requirements for Photographic Records. En: *A Short Guide to Clinical Digital Photography in Orthodontics.* 2011. p. 14-20. Disponible en: <https://bit.ly/48mzZkJ>
3. Bruno I, Bruno L, Carosi M. Nuevas modalidades de imagen en el diagnóstico odontológico. *Rev del Ateneo Argentino Odontol.* 2017; 56(1):49-58. Disponible en: <https://bit.ly/49krjg3>
4. Hernández M, Martínez A. Implicaciones biojurídicas de la fotografía clínica en odontología. *Arch Investig Matern Infant.* 2019; 10(3):91-5. doi: 10.35366/95600
5. Soto A, Juan G, Yolanda C, Sánchez V, Rivera G. Principales aplicaciones de la fotografía clínica en odontología. *Arch Investig Matern Infant.* 2019; 10(3):102-7. doi: 10.35366/95602
6. González J, Rivera G, Cedeño Y, Sánchez V. Fotografía en ortodoncia. *Arch Investig Matern Infant.* 2019; 10(3):114-21. doi: 10.35366/95604
7. Becerra D. Fotografía en odontología. *Rev Estomatol.* 2000; 9(1):33-8. Disponible en: <https://bit.ly/49HlwjI>
8. Chirino C, Valencia J. El flujo digital en ortodoncia: ¿futuro o presente? *Rev Mex Ortod.* 2020; 8(1):6-8. <https://bit.ly/3weWJFO>
9. Paredes V, Martí M, Estrela F. Protocolo para la toma de fotografías digitales en ortodoncia. *Odontol Pediátrica.* 2006; 14(3):71-5. Disponible en: <https://bit.ly/3uDsvSO>
10. Moreno M, Chidiak R, Roa R, Miranda S, Rodríguez A. Importancia y requisitos de la fotografía clínica en odontología. *Rev Odontológica Andes.* 2006; 1:35-43. Disponible en: <https://bit.ly/3uD0i8p>
11. Celis J, Celis M, Contreras A, Ulloa J, Vielma I, Sosa D. Uso de la fotografía clínica en la consulta odontológica privada del municipio libertador del estado Mérida, Venezuela. *Acta Bioclínica.* 2020; 9(18):23-43. Disponible en: <https://bit.ly/3wn1VYo>
12. Ugalde F. La imagen digital aplicada a la clínica de ortodoncia. *Rev la Asoc Dent Mex.* 2005; 62(6):230-9. Disponible en: <https://bit.ly/3T143Oq>
13. Rodríguez N. Principios básicos en fotografía clínica. *Campus Odontológico.* 2020; Disponible en: <https://bit.ly/3ULZ5GC>
14. Sandler J MA. Digital photography in orthodontics. *J Orthod.* 2001; 28:197-201.
15. Bengel W. Aspectos actuales de la fotografía dental digital. *Quintessence.* 2008; 21(5):310-20. Disponible en: <https://bit.ly/3wiZ56O>
16. Casamayou M, Grassi A, Chaves J, Blanco C, Acevedo N, Silvera F, et al. Fotografías en ortopedia dento-máxilo-facial. En: *Montevideo.* 2012. p. 1-28. Disponible en: <https://bit.ly/49eDefc>
17. Coachman C, Calamita M, Sesma N. Dynamic documentation of the smile and the 2D/3D digital smile design process. *Int J Periodontics Restorative Dent.* 2017; 37(2):183-93. doi: 10.11607/prd.2911
18. Encinas A, Araujo X, Scola E. Principios de estética facial. Estudio asistido por ordenador. Libro virtual de formación en Otorrinolaringología. España: Sociedad Española De Otorrinolaringología Y Patología Cérvico-Facial. Disponible en: <https://bit.ly/3T3GowQ>
19. Suguino R, Ramos A, Terada H, Furquim L, Maeda L, Gabriel O. Análise Facial. *Rev Dent Press Ortodon Ortop Maxilar.* 2015; 1:23. Disponible en: <https://bit.ly/42H5ept>



20. Mendoza M. Análisis facial en ortodoncia. *KIRU*. 2015;48-50. Disponible en: <https://bit.ly/3SHKWaH>
21. Cazar M, Abril M, Recendez N. Análisis estético dento-facial: Base de la terapéutica en deformidades faciales. *Odontol Act*. 2017; 2:1-8. doi: 10.31984/oactiva.v2i3.139
22. Gregoret J, Escobar L, Matos da Fonseca A, Tuber E. Ortodoncia y cirugía ortognática: diagnóstico y planificación. 1ª ed. Venezuela: Amolca; 2014. 19-45 p.
23. Martínez V, Schulz R, Cerda B, Rivera M, López J, Mora N, et al. Paralelismo entre plano oclusal y 3 planos cefalométricos. *Rev Clin Periodoncia Implantol Rehabil Oral*. 2015; 8(3):234-8. doi: 10.1016/j.piro.2015.09.009
24. Proffit W, Fields H, Sarver D. Ortodoncia contemporánea. España: Elsevier; 2008.
25. Navarro C, Villanueva J. Proporciones del equilibrio facial. El acondicionamiento seguro y sencillo de supraestructuras de implante. *Quintessence técnica*. 2011; 22:80-95. Disponible en: <https://bit.ly/3SDYx2K>
26. Gregoret J, Tuber E, Escobar L, Matos da Fonseca A. Ortodoncia y cirugía ortognática. 2ª ed. Venezuela: Amolca; 2014. 17-30 p.
27. Mora R, Ruíz R, Lucio E. Corrección de asimetría facial con tratamiento ortodóncico quirúrgico. Presentación de caso clínico. *Rev Mex de Ortod*. 2016; 4(2):127-35. doi: 10.1016/j.rmo.2016.10.008
28. Uribe G, Uribe O, Uribe P. Ortodoncia teórica y práctica. 2ª ed. Colombia: Corporación para Investigaciones Biológicas; 2010. 146-153 p.
29. Vizcarra F. Análisis del patrón facial y su relación con la sonrisa en usuarios que concurren a la organización internacional de policía criminal interpol Perú, sede descentralizada Arequipa, Perú. *Rev Cient Odont*. 2020; 8(2). doi: 10.21142/2523-2754-0802-2020-016
30. Otaño R. Ortodoncia. La Habana: Ciencias Médica; 2014. 125 p. Disponible en: <https://bit.ly/3l-2gwuX>
31. Aguila J. Tratado de ortodoncia: teoría y práctica. 1ª ed. Colombia: Amolca; 2000. 40-61 p.
32. Aguila J. Manual de Cefalometría. 1ª ed. Venezuela: Afuiram; 1996.
33. Burgué J. La Cara, sus proporciones estéticas. *Rev Odont Diagn*. 2015; 1-11. Disponible en: <https://bit.ly/3UHLSyo>
34. Kale S. Angular Photogrammetric Analysis of the Soft Tissue Facial Profile of Turkish Adults. *Eur J Orthod*. 2009; 31(2):174-9. doi: 10.1097/SCS.0b013e318188a34d
35. Ustrell J. Diagnóstico y tratamiento en ortodoncia. En: Diagnóstico y tratamiento en ortodoncia. España: Elsevier; 2015. p. 55-6.
36. Kammann M, Quirós O. Análisis facial en ortodoncia interceptiva. *Rev Latin de Ortod y Ortop*. 2016; 1-5. Disponible en: <https://bit.ly/4bEwVmT>
37. Moyers R. Análisis de la dentición y la oclusión. En: Manual de Ortodoncia. 4ª ed. Michigan: Médica Panamericana; 1992. p. 223-248.
38. Santoro M, Galkin S, Teredesai M, Nicolay OF, Cangialosi TJ. Comparison of measurements made on digital and plaster models. *Am J Orthod Dentofac Orthop*. 2003; 124 (1):101-5. doi: 10.1016/S0889-5406(03)00152-5
39. Dazzi C, Ramírez V, Domínguez A, Rodríguez E. Crecimiento y desarrollo craneofacial. En: De la impresión a la activación en Ortodoncia y Ortopedia. 1ª ed. 2011. p. 29-53.

40. Botero P, Trujillo N. Análisis de modelos. En: Manual de historia clínica odontológica del escolar. 3ª ed. Manual de historia clínica odontológica del escolar; 2016. p. 195-262. Disponible en: <https://bit.ly/3uvlgpQ>
41. Hahn C, Ustrell J. Análisis de los modelos de estudio. En: Diagnóstico y tratamiento en ortodoncia. 1ª ed. Barcelona-España: Elsevier; 2016. p. 167-185.
42. Alemán G, Martínez I. Distancia intercanina en niños con dentición temporal, mixta y permanente. Rev Cub Estomatol. 2019; 56 (3):1-12. Disponible en: <https://bit.ly/3UJRLuQ>
43. Otaño R. Elementos auxiliares del diagnóstico. En: Ortodoncia. 1ª ed. La Habana: ECIMED; 2014. p. 113-134.
44. Anselmino C, Tanevitch A. Diagnóstico precoz de la estrechez del maxilar superior en la dentición mixta. Rev Soc Odontol La Plata. 2020; 30(58):13-7. Disponible en: <https://bit.ly/3wgmA02>
45. Gregoret J, Tuber E, Escobar H, Matos A. Estudio de modelos articulados. En: Ortodoncia y Cirugía Ortognática. 2ª ed. Venezuela: AMOLCA; 2014. p. 151-160.
46. Garza Riojas M. Clasificación de la oclusión. En: Anatomía dental. 2ª ed. Nuevo León-México; 2009. p. 109-116.
47. Mayoral J, Mayoral G, Mayoral P. Elementos del examen facial. En: Ortodoncia: principios fundamentales y práctica. 6ª ed. Editorial Labor; 1990. p. 196-205.
48. Reyes M, Aguilar O, Robles V, Gutiérrez R, Rojas G. Comparación del análisis transversal de Mayoral con una población de Nayarit. Oral. 2011; 12(39):774-776. Disponible en: <https://bit.ly/4bEx5dZ>
49. Alonso A, Albertini J, Bechelli A. Guía anterior y alineación tridimensional como factores de la desoclusión. En: Oclusión y Diagnóstico en Rehabilitación Oral. 1ª ed. Editorial Médica Panamericana; 2003. p. 171-268.
50. Singh G. Clasificación de la Maloclusión. En: Ortodoncia Diagnóstico y Tratamiento. 2ª ed. Amolca; 2015. p. 159-174.
51. Torres M. Desarrollo de la dentición. La dentición primaria. Revista Latinoamericana de Ortodoncia y Odontopediatría. 2009. Disponible en: <https://bit.ly/49GemN8>
52. Botero P, Cuesta D, Agudelo S, Hincapié C, Ramírez C. Valoración de los métodos de análisis de dentición mixta de Moyers y Tanaka-Johnston, en la predicción del diámetro mesio-distal de caninos y premolares no erupcionados. Rev Fac Odont Univ Antioquia. 2014; 25(2):359-71. Disponible en: <https://bit.ly/4bSSosq>
53. Tingo D. Generación de ecuación de predicción de espacio requerido y su comparación con respecto a los métodos de Moyers y Tanaka-Johnston, en adolescentes de 12 a 18 años en población Indígena de Otavalo. Quito: Universidad Central Del Ecuador; 2020. Disponible en: <https://bit.ly/42HBs3S>
54. Carita Quinto J. Estudio del espacio en dentición mixta según el análisis de Moyers en pacientes de 6 a 12 años que asistieron a la clínica odontológica de la Universidad Nacional Jorge Basadre Grihmann en el periodo 2011-2013. Universidad Nacional Jorge Basadre Grohmann-Tacna; 2014. Disponible en: <https://bit.ly/3i5XVOq>
55. Ohanián M. Diagnóstico Morfológico. En: Fundamentos y principios de la ortopedia dento-máxilo-facial. 1ª ed. Actualidades Médico Odontológicas Latinoamérica; 2000. p. 153-163.
56. Canut J. Oclusión normal y maloclusión. En: Ortodoncia Clínica y terapéutica. 2ª ed. MASSON; 2000. p. 95-104.

57. Proffit W, Fields H, Sarver D. Bases biológicas del tratamiento ortodóntico. En: Ortodoncia Contemporánea. 5ª ed. Elsevier; 2013. p. 278-311.
58. Pinos A. Diagnóstico de modelos de yeso vs digitales: exactitud y fiabilidad en la comparación del análisis de Bolton y sus mediciones correspondientes. Universidad de Cuenca; 2015. Disponible en: <https://bit.ly/3I1NVps>
59. Esquivel C, Escamilla V. El flujo digital en ortodoncia: ¿futuro o presente? Rev Mex Ortodon. 2020; 8(1):6-8. doi: 10.22201/fo.23959215p.2020.8.1.82715
60. Roque D, Meneses A, Norberto B, De Almeida M, Haiter F. La tomografía computarizada cone beam en la ortodoncia, ortopedia facial y funcional. Rev Estomatol Herediana. 2015; 25(1):61-78. Disponible en: <https://bit.ly/3UIJfwc>
61. Gutiérrez M, Gutiérrez-Rojo, J. Análisis en el cálculo de la discrepancia óseo dental de forma manual y en la aplicación I Model Analysis 2. Odont San. 2016; 19 (2): 19-21. doi: 10.15381/OS.V19I2.12912



# CAPÍTULO VI

---

## Análisis cefalométrico e historia clínica

### Sinopsis

En este capítulo de libro se aborda diferentes cefalogramas, los que permiten obtener medidas de las estructuras anatómicas orofaciales de cada paciente, se realiza un trazado sobre un papel cefalométrico en el cual se identifican las estructuras anatómicas y a partir de las cuales se identifican puntos y se trazan una serie de planos para obtener medidas lineales y angulares, las cuales al interpretarse permiten determinar la posición y relación de las estructuras craneomaxilares en el plano sagital y vertical. Se detallan los análisis cefalométricos de: Steiner, McNamara, el coeficiente de Vert, además la medida de WITS y el análisis de Bacseti que aborda la maduración de vértebras cervicales. Cada uno de los análisis cefalométricos se encuentra dividido según las estructuras anatómicas a estudiar; es decir: análisis craneal, análisis de los maxilares, análisis dental y facial junto con la interrelación entre estos campos. Al final de cada cefalograma se incluye una tabla a manera de resumen de las normas e interpretaciones de cada una de las medidas cefalométricas. Para una mejor comprensión de la cefalometría se adjuntan gráficos en los cuales se puede observar los puntos anatómicos, los planos y ángulos; los mismos que, facilitan al estudiante el trazado cefalométrico. Además, se recalca las variaciones cefalométricas encontradas entre las normas de las diferentes poblaciones; lo cual es importante para la interpretación en el diagnóstico certero. Por otro lado, la ficha clínica en ortodoncia resume cada uno de los apartados vistos hasta ahora durante todo el libro y guía al estudiante en la manera correcta del llenado del mismo, para obtener el diagnóstico en ortodoncia a través de la recopilación de datos de forma fidedigna y sistematizada de todas las características clínicas, extraorales, intraorales del paciente y su evolución periódica.



# 1. Antecedentes históricos

La cefalometría puede ser considerada un producto de la evolución de los estudios arqueológicos y antropométricos, para estandarizar el procedimiento de medición de los huesos, surgió la osteometría, y específicamente la craneometría que hace referencia a la medida de los huesos del cráneo (1).

Hipócrates describió múltiples diferencias relacionadas a la variabilidad de la morfología craneana. Sin embargo, Da Vinci fue quien elaboró los primeros estudios métricos de la cabeza, mediante trazos anatómicos creó proporciones entre líneas y segmentos, con las variaciones que demostraban diferencias estructurales del rostro, considerándose el inicio de la evaluación de las asimetrías faciales (1).

Albrecht Dürer en 1063, estudió las simetrías faciales humanas mediante un sistema de coordenadas verticales y horizontales, clasificando en leptoprosopo (cara larga), mesoprosopo (cara normal) y euriprosopo (cara corta). Además, contribuyó a la cefalometría al crear el ángulo facial constituido por la extensión de una tangente entre la frente y la nariz y otra desde el mentón al labio superior (1,2).

En base a los estudios de Dürer, el anatomista, físico y científico Petrus Camper describió en 1780, el ángulo facial el cual está conformado por la intersección entre dos planos, el primero trazado desde la base de la nariz al conducto auditivo externo (plano de Camper) y el segundo tangente al perfil facial (tangente a la parte más prominente del hueso frontal y a la convexidad anterior del incisivo central superior), siendo el primer en cuantificar las relaciones entre la cara y el cráneo (1,3,4).

La estructura facial fue dividida en dos categorías por Pritchard, según la proyección del perfil se presenta el prognata y retrógnata. Posteriormente Von Ihering determinó en 1872 un plano horizontal que se extiende desde los bordes inferiores de las órbitas hasta el centro de los meatos auditivos externos. Sin embargo, en 1884, fue aceptado con el nombre del "plano de Frankfort", en el Congreso Antropológico, pasando a ser un plano básico en la cefalometría (1,4).

En 1862, Welcker realizó un estudio de crecimiento y desarrollo mediante un triángulo formado por el ángulo nasion-basion-gnathion en el cual demostró la rotación mandibular durante el crecimiento (1).

En 1895, Wilhem Conrad Rontgen descubrió los rayos X y utilizó un tubo al vacío, revolucionando las capacidades de un mejor diagnóstico en el área de la odontología y la medicina (1,2,4).

Alfredo Paccini en 1922, inició con la estandarización de las imágenes radiográficas colocando a las personas con distancia de dos metros con respecto al tubo de rayos X, pero existía cierta distorsión a causa del movimiento de la cabeza durante un prolongado tiempo de exposición (1-3). Paccini fue el primero en emplear el término cefalometría; además que destacó la importancia de la radiografía para el estudio del crecimiento humano (2). Observó que las medidas sobre radiografías eran superiores a las obtenidas antropométricamente y así transportó hacia la radiografía algunos puntos anatómicos tales como: pogonion, gonion, nasion y espina nasal anterior; también, identificó

silla y porion (1,5,6). Algunos investigadores como: Paul Simon, Dreyfus e Izard y Carrera, utilizaron radiografías cefalométricas para el diagnóstico ortodóncico (3).

Holly Broadbent, discípulo de Wingate Todd, y el alemán Herbert Hofrath y Paccini; desarrolló el cefalostato. En 1925, Broadbent empezó a usar un craneostato desarrollado por Todd en 1920, de esta manera mantenía la cabeza del paciente en una posición constante y de esta manera en un futuro reproducir radiografías. En 1931, Broadbent inició su investigación sobre lo que él denominó "cefalostato", y publica el artículo titulado "A new X-ray Technique and its application to orthodontia: The Introduction of Cephalometric Radiography" en la revista *Angle Orthodontics*, dando a conocer por primera vez una técnica estandarizada que evaluaba el crecimiento y desarrollo craneofacial en niños con edades entre los 3 meses y 8 años de edad. A partir del desarrollo del cefalostato, se dio paso al desarrollo de la cefalometría (1,3,5).

En 1937, Holly Broadbent publicó sus estudios sobre alteraciones del crecimiento y desarrollo craneofacial, posteriormente Herbert Margolis en 1940 relacionó la inclinación de los incisivos inferiores con respecto al plano mandibular, presentando una norma de 90° en personas con oclusión ideal (6). A partir de esto se desarrollaron varios análisis cefalométricos tales como: polígono Downs en los años 1948, 1952, 1956, Cecil Steiner desarrolló el análisis de Steiner en 1953, 1959, 1960, 1962, Charles Henry Tweed presentó el análisis de Tweed en 1953 y 1954, por último, Robert Ricketts (1960, 1972, 1981). El enfoque de WITS término que corresponde a la Universidad de Witwatersrand desarrollado por Jenkins (1955) y descrito por Johnston en 1968 y Alexander Jacobson (1975, 1976), los análisis de Wylie (Wylie y Jonson en 1952), Coben (1955), Sassouni (1969, 1970), Jarabak (Jarabak y Frizzel en 1972), Bimler (1973), Enlow et al. (1969), James McNamara (1984), Arnet (1993) y otros más (3-6).

## 1.1. Cefalometría

El término "cefalometría" proviene del griego *kephale* "cabeza" y *metron* "medida". La cefalometría es una técnica que se utiliza para obtener medidas lineales y angulares de diversos elementos anatómicos del cráneo y cara a través de imágenes radiográficas; también permite cuantificar huesos, dientes y tejidos blandos que conforman la maloclusión (5).

En un principio la cefalometría fue utilizada para describir el crecimiento y desarrollo del complejo craneofacial, con el tiempo se observó que se podían utilizar para valorar las proporciones dentofaciales y para diagnosticar las bases de la maloclusión. Actualmente, el análisis cefalométrico permite al clínico aclarar dudas que no se pueden resolver únicamente con el análisis clínico. Permite diagnosticar cualquier desequilibrio y relaciones existente entre los componentes craneofaciales como maxilar, mandíbula, dientes, la base del cráneo, y tejidos blandos, relacionándolos entre sí según el plano sagital y vertical (7,8). Además, permite realizar un adecuado plan de tratamiento, evaluación del crecimiento, desarrollo dental y craneofacial, y evaluación de resultados posteriores al tratamiento (9,10).

La cefalometría se puede realizar después del tratamiento, ya que ayuda a identificar y valorar los cambios que se ha dado durante el mismo. También, mediante la superposición de radiografías se puede analizar retrospectivamente los cambios de los maxilares y dientes producidos por el tratamiento o crecimiento, o una combinación de ambos (7).



Los análisis cefalométricos se desarrollaron para caracterizar las relaciones dentales y esqueléticas de un paciente y cómo estas contribuyen a la maloclusión, mediante la comparación con un grupo de referencia normal (7,8). Los valores de normalidad establecidos en la cefalometría se originaron de una serie de estudios longitudinales realizados entre 1940 y 1960, estos estudios fueron realizados principalmente en poblaciones caucásicas (7,8).

## 1.2. Trazado cefalométrico

La radiografía cefálica lateral es una imagen bidimensional que se usa de base para la descripción morfológica de la cara. Proporciona información respecto a la relación vertical y sagital del esqueleto craneofacial, perfil de tejidos blandos, dentición, vía faríngea y vértebras cervicales (9).

Para que la radiografía cefálica sea valorable, deben tomarse en cuenta ciertos aspectos en la placa radiográfica, la cabeza del paciente no debe estar inclinada y debe estar orientada hacia la derecha y el foco emisor se debe colocar entre 1,5 a 4 metros de distancia, para disminuir la deformación de las estructuras bilaterales. Otro aspecto es la posición de la cabeza, ya que se utiliza el cefalostato para mantener la posición de la cabeza, las olivas auditivas sirven de guía y se colocan en los conductos auditivos externos. Además, el paciente tiene que estar de pie y mantener el plano de Frankfort paralelo al piso, lo cual evita la rotación e inclinación de la cabeza y, por ende, la presencia de doble imagen. Por último, están los desdoblamientos que se producen por la diferencia de magnificación en las estructuras bilaterales (el lado derecho del paciente se encuentra más cerca del foco emisor que el lado izquierdo), una estructura se observa desdoblada mientras más lejos se encuentra de la línea media (10).

El trazado cefalométrico se puede realizar con el método manual o digital el cual es asistido por computadora. El trazado cefalométrico manual se realiza utilizando papel cefalométrico colocado sobre la radiografía. Sin embargo, este método presenta ciertas desventajas como el tiempo requerido, errores al trazar manualmente, dificultad al identificar puntos y obtención de medidas angulares y lineales. Además, el trazado manual puede sufrir deterioro ya sea del trazo en sí o de la radiografía, lo que incurre en una gran pérdida de información (11,12).

Por otro lado, el amplio desarrollo de la tecnología en la odontología, especialmente en el campo de la ortodoncia permite reemplazar el trazado manual por el trazado digital, como resultado del desarrollo de programas cefalométricos diseñados para producir datos que mejoran la toma de decisiones clínicas, reducción de tiempo para el trazado y disponibilidad de una amplia variedad de análisis cefalométricos para los trazos digitales en radiografías laterales y anteroposteriores (11,13).

Varios estudios han comparado los trazados manuales con los trazados digitales, Calle (14) no encontró discrepancia entre los dos métodos de trazado, únicamente obtuvo variación significativa en la posición del incisivo inferior y el ángulo interincisivo respecto al plano formado por los puntos Nasion Pogonion (14). De igual manera, Esteva et al. (15) y Aguilar et al. (16) determinaron que en la medición cefalométrica manual o digital de medidas lineales y angulares no presentaron diferencias significativas, sin embargo, el programa Nemoceph que se usa para el trazado es más rápido y preciso.

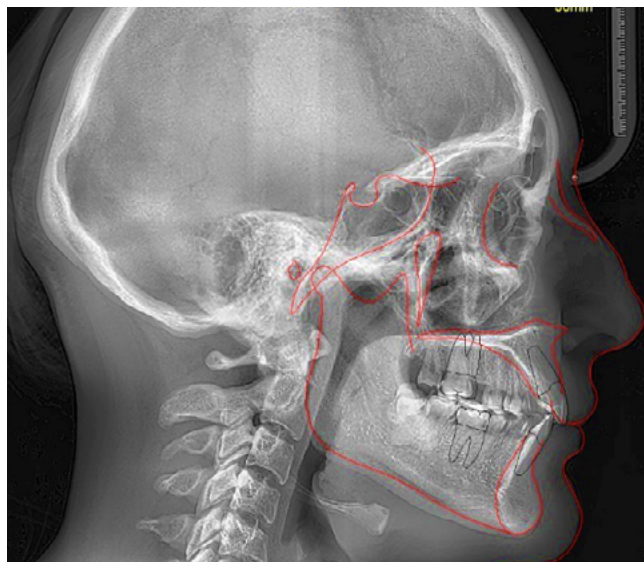
Actualmente, existe una gran variedad de programas para el trazado digital de radiografías, algunos de ellos son: el sistema computarizado Dolphin, NemoCeph, F&G Cefalometría, Quick Ceph y Orthokinotor Plus, siendo estos los más usados (14).

### 1.3. Identificación de estructuras anatómicas

El trazado de las estructuras anatómicas debe seguir un orden, de arriba abajo y de derecha a izquierda, donde se dibuja el perfil blando, estructuras óseas y estructuras de la orofaringe. Además, es indispensable trazar incisivos centrales superior e inferior, así como, primeros molares permanentes (10).

#### 1.3.1. Perfil blando

- *Frente*: representa una línea clara, convexa y paralela a la cortical externa del hueso frontal, cabe recalcar que en ciertos casos el apoyo nasal comprime los tejidos blandos.
- *Nariz*: el trazo empezaría con el ala de la nariz y la narina, la forma de la nariz sirve también para determinar si existe un posible crecimiento del paciente respecto a su fisiología respiratoria.
- *Labios*: trazar el ángulo nasolabial y surco supramentoniano, para reconocer la musculatura perioral del paciente.
- *Mentón*: cuando el contorno está alterado se dificulta el trazo del mismo, cuando los músculos mentonianos presentan contracción, el sellado labial es incompetente.
- *Cuello*: se debe seguir el contorno cutáneo del cuello hasta llegar a la parte inferior del hueso hioides (figura 1).



**Figura 1.** Identificación y demarcación de tejidos duros y blandos en la telerradiografía lateral del cráneo.

## 1.3.2. Estructuras óseas

Dentro de estos tejidos se va a trazar el complejo naso-etmoidal frontal, la base del cráneo, el complejo maxilar, temporal, la mandíbula, las estructuras de la orofaringe, el complejo vertebro cervical y el hueso hioides (10).

### 1.3.2.1. Complejo naso-etmoidal-frontal

- *Hueso frontal*: la cortical interna y externa se observan como dos líneas de alta densidad paralelas a la línea del perfil blando de la frente.
- *Hueso nasal*: este es un hueso par, se observa como un triángulo de base superior, que parte desde la sutura fronto-nasal.
- *Hueso etmoides*: es un hueso impar y difícil de identificar, de las estructuras que la componen, la más fácil de identificar es la lámina cribosa. Esta lámina conforma el techo etmoidal y se encuentra paralela a la porción horizontal de la cortical interna del frontal y forma una concavidad limitada por el hueso nasal en la parte anterior.

### 1.3.2.2. Base del cráneo

- *Cavidad orbitaria*: formada por el techo de la órbita, que corresponde a una parte del hueso frontal y el ala menor del esfenoides presenta forma de "S" itálica alargada, la cual se extiende desde el seno frontal hasta las apófisis clinoides anterior de la silla turca.
- *Reborde orbitario externo*: está formado por la saliente orbitaria del hueso frontal y la apófisis orbitaria del malar. Se visualiza como una línea curva vertical de concavidad anterior y en el centro el perfil blando ocular.
- *Suelo de la órbita*: conformada por la cara orbitaria del malar y la cara orbitaria del maxilar, se observa como una línea horizontal de 1 a 2 cm, que forma un ángulo menor de 45° con el reborde externo.
- *Esfenoides*: es un hueso impar, ubicado en la continuidad del hueso etmoides y limitando con el clivus del occipital en su parte posterior, articulado con la sutura esfeno-occipital. Se pueden diferenciar cuatro zonas:
  - a) *Cuerpo del esfenoides*: ubicado en el seno del hueso esfenoides, se sitúa atrás y debajo con la porción basilar del occipital unida a la sutura esfeno-occipital. Es similar a un cuadrado conformado por diferentes caras, una de esas es la sutura fronto-etmoido-esfenoidal en la parte anterior, el plano esfenoidal con el canal óptico y silla turca en la parte superior; en la parte posterior la lámina cuadrilátera con la sutura esfeno-occipital y en la parte inferior la curva cóncava hacia arriba entre las dos suturas. En la parte interior se ubica una zona neumatizada correspondiente al seno esfenoidal.
  - b) *Silla turca*: es la parte más representativa del esfenoides, ocupa el centro de la base craneofacial, y aloja la hipófisis; tiene forma redondeada limitada por las apófisis clinoides anteriores y posteriores.

- c) *Lámina cuadrilátera*: también conocida como clivus esfenoidal, ubicada entre las apófisis clinoides posteriores y la sutura esfeno-occipital.
- d) *Apófisis pterigoides*: es una estructura par ubicada en la cara anteroinferior del esfenoides. La cara anterior forma parte de la fosa pterigomaxilar y su límite inferior suele estar a la altura del paladar blando.

### 1.3.2.3. Complejo maxilar

- *Piso de las fosas nasales*: estructura inferior de las fosas nasales, que empieza desde el extremo delantero de la espina nasal anterior hasta el extremo posterior de la espina nasal posterior.
- *Paladar óseo o duro*: es la estructura más visible del maxilar superior formada por la apófisis palatina. Se aprecia como una estructura horizontal y triangular de vértice horizontal correspondiente a la parte anterior de la apófisis alveolar.
- *El ángulo anterosuperior del triángulo*: corresponde a la espina nasal anterior (ENA) y en ángulo posterior a la espina nasal posterior (ENP).
- *Dentición de la arcada superior*: para la cefalometría es necesario conocer solamente el grupo de dientes de incisivos centrales, caninos y primeros molares permanentes.

### 1.3.2.4. Complejo temporal

- *Conducto auditivo interno*: se ubica en el seno del peñasco formando una imagen radiotransparente, redondeada de aproximadamente 3 a 4 mm de diámetro ubicado a 5 mm del límite superior del peñasco por detrás del clivus esfeno-occipital.
- *Conducto auditivo externo*: ubicada en el hueso temporal, posterior al cóndilo mandibular. Se observa como una imagen ovalada de aproximadamente 9 mm, en la mayoría de los casos a esta estructura se sobreponen las olivas auditivas del cefalostato.
- *La articulación temporomandibular (ATM)*: se conforma del cóndilo del temporal, el cual está superpuesto al límite inferior del cuerpo del esfenoides, en el hueso temporal en la porción caudal forma una convexidad inferior al nivel de la escotadura sigmoidea y de la cavidad glenoidea, que tiene una convexidad superior localizada paralela a la parte superior al conducto auditivo externo a 1 o 2 mm por encima del mismo.

### 1.3.2.5. Mandíbula

- *Sínfisis mandibular*: se la localiza de forma fácil, similar a una pera. Su patrón de crecimiento y forma es individual en cada paciente.
- *Borde inferior del cuerpo mandibular*: este se presenta con una ligera concavidad en la parte media, la cual depende del patrón muscular del paciente, en biotipos braquifaciales se observa más plano; y en pacientes dólicos más cóncavo; en su parte posterior forma un ángulo redondeado el cual continua con la rama ascendente. La rama ascendente está formada por varias estructuras como:

- a) *Cóndilo mandibular*: estructura bien definida, similar a un dedo de guante, localizada por debajo del conducto auditivo externo y por arriba de la rama ascendente; generalmente, se observa doble imagen, ya que esta estructura se encuentra alejada a la línea media del foco emisor de radiación.
- b) *Escotadura sigmoidea*: ubicada en el borde superior de la rama ascendente, se continua desde el cóndilo a la apófisis coronoides y se observa como una curva de concavidad superior.
- c) *Apófisis coronoides*: es una estructura triangular de vértice superior. Se la ubica entre la imagen del malar y el cóndilo temporal.
- d) *Borde anterior de la rama ascendente*: se desarrolla desde la apófisis coronoides hasta el último molar inferior erupcionado.

### 1.3.2.6. Estructuras de la orofaringe

La orofaringe se encarga de que el paso del aire y alimento sea correcto, y está conformada por el paladar blando que tiene la forma de pera alargada, su forma cambia con las fases de la deglución. La amígdala faríngea que está ubicada a la altura de las fosas nasales en lo más superior de la pared posterior de la naso-faringe. También se encuentran las amígdalas palatinas que se las conoce también como "anginas", son más visibles cuando están hipertrofiadas, ubicadas entre el borde inferior del paladar blando y la zona posterior de la lengua con la forma de una zona redondeada u ovalada y la lengua la cual se sitúa desde la epiglotis continuando por detrás del dorso de la lengua hasta la parte de atrás del paladar duro con el cual forma casi un ángulo recto (10).

### 1.3.2.7. Vías aéreas superiores (laringe)

La laringe se ubica anterior a la laringofaringe y próxima al esófago, superior a la tráquea a nivel de las vértebras cervicales C3 y C6. Las vías aéreas superiores están compuestas por la epiglotis que es similar a la forma de un dedo y se localiza en la cara anterior de la laringe, y el inicio del esófago que es similar a un escalón convexo en la pared posterior de la laringe (10).

### 1.3.2.8. Complejo vertebro-occipital

Apófisis basilar del occipital: el límite superior forma la cara interna o endocraneal de la apófisis basilar; mientras que, el límite inferior corresponde a la cara exocraneal de la misma. Se presenta de forma triangular cuyo vértice representa el punto basion, el cual es de difícil identificación por la superposición de imágenes (10).

### 1.3.2.9. Hueso hioides

Es un hueso impar que tiene forma de una herradura, está conformado por un cuerpo central del cual nacen dos astas menores y dos astas mayores, ubicada en la radiografía cefálica lateral por debajo del cuerpo mandibular a nivel de la tercera vértebra cervical (10).

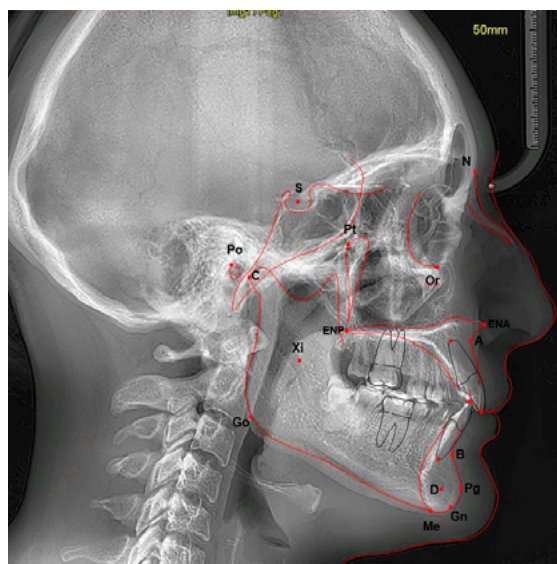
## 1.4. Puntos cefalométricos

La cefalometría presenta mediciones lineales y angulares que se compone del diseño anatómico y los trazados de orientación. El diseño anatómico reproduce las estructuras anatómicas de interés como el perfil blando soportado por el perfil esquelético y dentario, se demarcan áreas específicas mediante puntos, denominados puntos cefalométricos (1).

Los puntos cefalométricos anatómicos provienen de los estudios craneométricos y los mismos se han ido ampliando según el surgimiento de nuevos análisis cefalométricos, estos se determinan por inspección de donde se ubican los repartos anatómicos o construidos geoméricamente por los trazos de orientación. Los puntos cefalométricos son clasificados en impares y medianos, cuando se sitúan en el plano medio, mientras que, los puntos laterales se encuentran por fuera de este plano y estos se ubican a cada lado de la cara, dependiendo de la dirección de los rayos x se observan como dobles imágenes (10).

Los puntos cefalométricos presentan un nombre y una abreviatura, que corresponde a la inicial del nombre del punto o a la primera letra, algunos puntos no reciben nombres específicos; por lo que, se representan según la ubicación de la estructura del diseño anatómico (1).

Los trazados de orientación son aquellos que ayudan a ubicar los puntos cefalométricos definidos por planos, mediante la intersección de líneas. Además, el trazado de orientación se considera los dos puntos intermedios entre los dos puntos laterales derechos e izquierdos. Para el esquema cefalométrico manual se utilizan materiales como: portaminas de 0,3 mm, regla y escuadra (figura 2) (1).



**Figura 2.** Puntos cefalométricos.

## 1.5. Análisis cefalométrico de Steiner

Cecil Steiner creó un análisis cefalométrico, en 1953, basando en las medidas sugeridas por sus colegas: Downs, Wylie, Reidel, Thompson, Margolis y demás colaboradores. Para el desarrollo de su estudio Steiner utilizó radiografías estandarizadas tomadas con un equipo de rayos X, cuyo tubo radiógeno era de mayor potencial y durabilidad a diferencia de los tubos convencionales de esa época, y las imágenes fueron tomadas por especialistas radiólogos (11-17).

Steiner dividió el análisis en tres partes: la esquelética, en la cual relaciona la base craneal anterior con el maxilar superior e inferior; la parte dental relaciona el incisivo superior e inferior entre sí con sus bases apicales y finalmente la parte de tejido blando que permite valorar el equilibrio y proporción de la parte inferior de la cara (11-17).

Steiner utiliza como referencia el plano Silla-Nasion (S-N) debido a que estos puntos se pueden localizar con facilidad en las radiografías, se encuentran en el plano sagital, el desplazamiento es mínimo cuando se produce rotación de la cabeza y aunque no es un punto sólido en la etapa del crecimiento, este cambia a partir del quinto o cuarto año de vida (tabla 1) (11-17).

### 1.5.1. Puntos cefalométricos

Es importante identificar los puntos cefalométricos para proceder a trazar planos y luego medir ya se ángulos o medidas lineales (1,4).

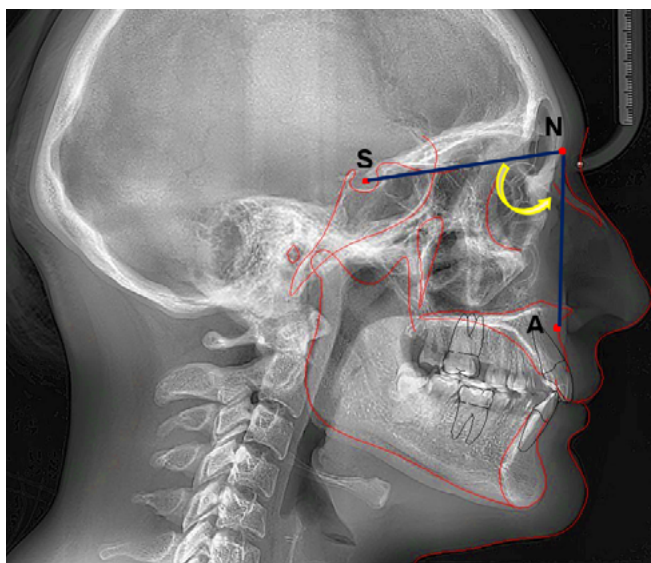
- *Punto Silla (S)*: es el punto medio de la concavidad de la silla turca, por su relativa estabilidad se toma como referencia central para el trazado cefalométrico.
- *Punto Nasion (N)*: punto más anterior de la sutura fronto-nasal (articulación de los huesos propios de la nariz con el hueso frontal), ubicada sobre el plano sagital medio.
- *Punto D*: ubicado dentro del centro geométrico de la sínfisis mandibular y en el centro de la masa de la sínfisis mentoniana.
- *Punto Pogonion (Pog o Pg)*: es el punto más prominente de la parte anterior de la sínfisis mentoniana.
- *Punto A o Subespinal*: localizado a lo posterior de la concavidad anterior en el perfil óseo del maxilar superior, entre la espina nasal anterior y el reborde alveolar.
- *Punto B o Supramentoniano*: punto ubicado atrás de la concavidad anterior en el perfil óseo del contorno anterior de la mandíbula, entre Pg y el reborde alveolar.
- *Punto Gonion (Go)*: se encentra en el punto más inferior y posterior del ángulo goniaco, en el centro del contorno posteroinferior de la mandíbula.
- *Punto Gnation (Gn)*: punto más inferior y más anterior del contorno del mentón, ubicado en la unión del margen anterior con el borde inferior del mentón, localizado entre Me y Pg. En el análisis de Ricketts se puede localizar en la intersección del plano facial (Na-Pg) y el plano mandibular (tangente del borde inferior de la mandíbula que une el punto Me con el punto más inferior de la rama mandibular).

- *Punto L*: se obtiene trazando una línea perpendicular al plano S.N que cruza con el punto Pg.
- *Punto E*: es el resultado de dibujar una línea perpendicular al plano S.N que pasa por el contorno más posterior del cóndilo mandibular.

## 1.5.2. Análisis del patrón esquelético

### 1.5.2.1. Ángulo SNA

Es la conexión del plano S-N y N-A. Determina la postura de la base del cráneo anterior con el maxilar superior en sentido anteroposterior. Los ángulos que pasan la norma indican un maxilar protruído con relación a la base del cráneo, mientras que los ángulos menores indican un maxilar retruído (figura 3) (4,6,17).

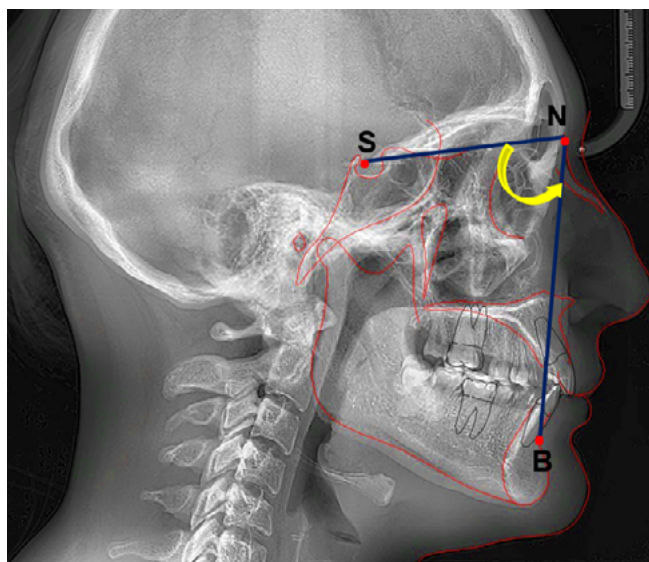


**Figura 3.** Ángulo SNA. Norma:  $82^\circ \pm 2^\circ$ .

### 1.5.2.2. Ángulo SNB

Es el resultado de la intersección del plano S-N y N-B; indica la posición de la mandíbula con la base del cráneo anterior, en sentido sagital. Los ángulos que presentan valores aumentados a la norma descrita indican una mandíbula protruída con relación a la base del cráneo; en tanto, un ángulo menor indica una mandíbula retruída (figura 4) (4,6,17).

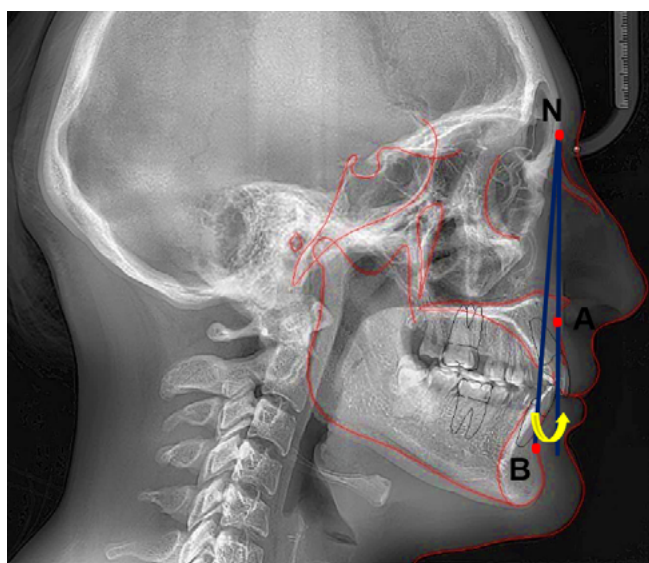




**Figura 4.** Ángulo SNB. Norma:  $80^\circ \pm 2^\circ$ .

### 1.5.2.3. Ángulo ANB

Se forma con la relación existente entre los maxilares de forma sagital, en relación con la base de cráneo; para obtener el ángulo ANB se resta el ángulo SNA del SNB. Los valores mayores a la norma cefalométrica indican una Clase II esquelética, en tanto, valores negativos o por debajo de  $0^\circ$  hacen referencia a una Clase III esquelética (figura 5) (4,6,17).

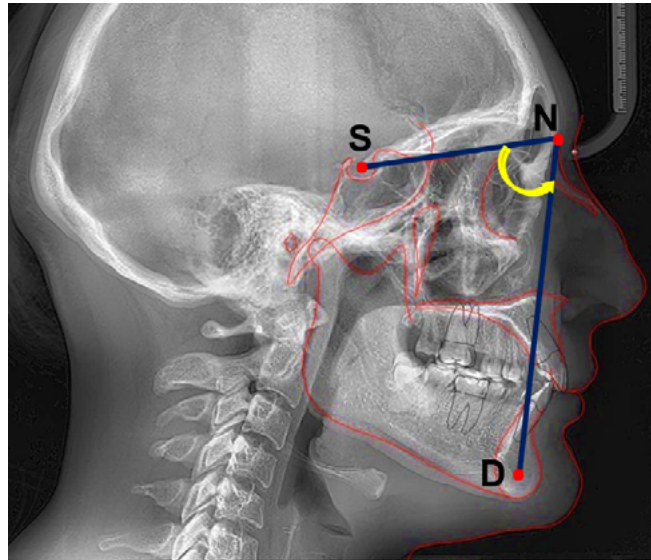


**Figura 5.** Ángulo ANB. Norma:  $2^\circ \pm 2^\circ$ .

### 1.5.2.4. Ángulo SND

Es el resultado del enlace que existen entre el plano S-N y N-D, puesto que el punto D se ubica en la sínfisis específicamente en el centro; por lo tanto, ratifica los datos conseguidos por del ángulo SNB, de manera específica determina la ubicación de la base apical

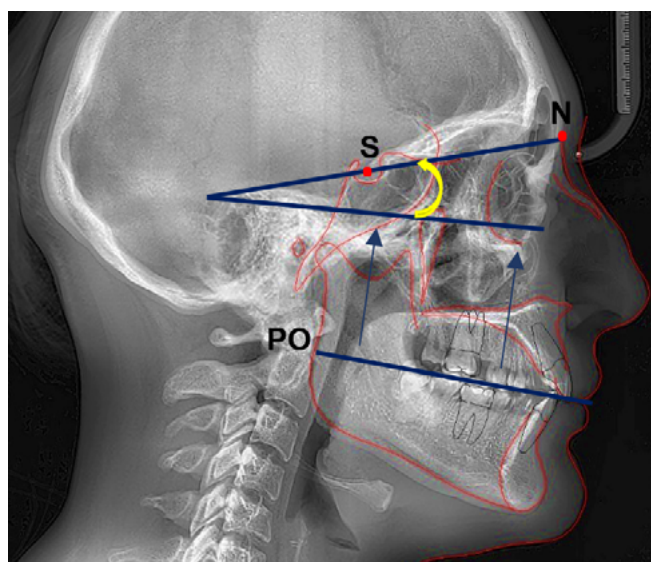
mandibular relacionada al cráneo. Ángulos que resultan con valores aumentados a la norma señalan una mandíbula protruída en relación a la base del cráneo, mientras que, ángulos con valores disminuidos a ella reflejan una mandíbula retruída (figura 6) (4,6,17).



**Figura 6.** Ángulo SND. Norma:  $76^\circ \pm 2^\circ$ .

#### 1.5.2.5. Ángulo plano oclusal a S-N

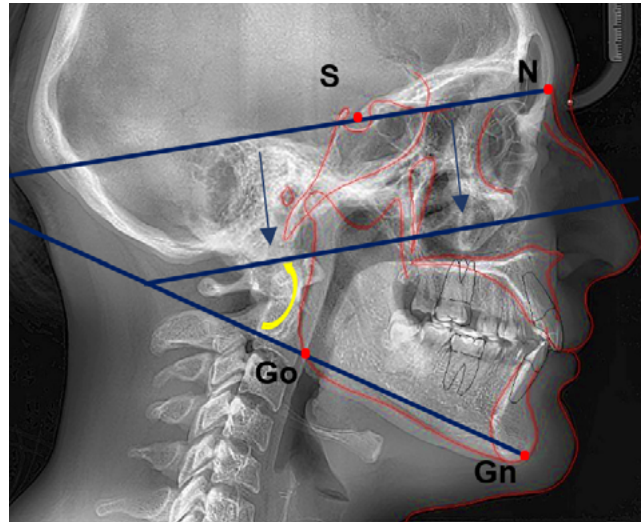
El ángulo está formado por el plano oclusal y el plano S-N. Refleja el declive que existe de la base del cráneo con el plano oclusal. Este ángulo presenta valores menores en pacientes que obtengan un crecimiento horizontal, y se encuentra incrementado en pacientes con patrones de crecimiento vertical (figura 7). El plano oclusal se traza por la intercuspidadación de molares y premolares (4,6,17).



**Figura 7.** Ángulo plano oclusal a S-N. Norma:  $14^\circ \pm 3^\circ$ .

### 1.5.2.6. Ángulo Go Gn-SN

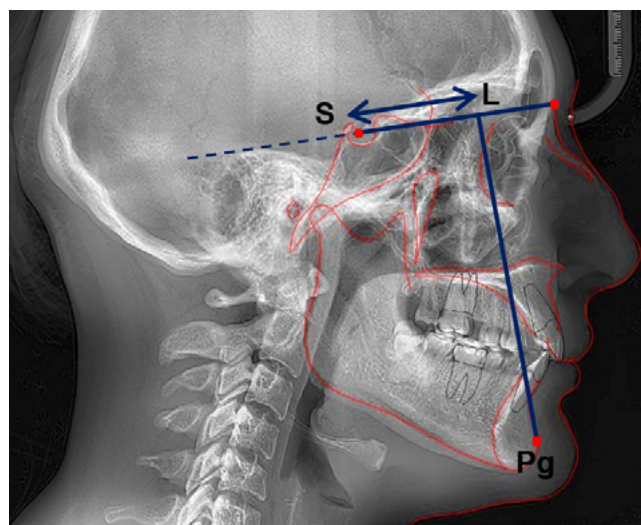
Se conforma del plano mandibular (Go-Gn) y el plano SN. Denota el crecimiento vertical, interpreta el grado de apertura del plano mandibular, también indica la altura vertical en la parte anterior de la mandíbula informando el crecimiento más relevante de la mandíbula correspondiente al área condilar. Si el valor es superior refleja un patrón de crecimiento vertical y una tendencia a una mordida abierta esquelética, valores disminuidos a la norma indican un crecimiento horizontal, y tendencia a mordida profunda (figura 8) (4,6,17).



**Figura 8.** Ángulo GoGn-SN. Norma:  $32^{\circ} \pm 5^{\circ}$ .

### 1.5.2.7. Segmento SL

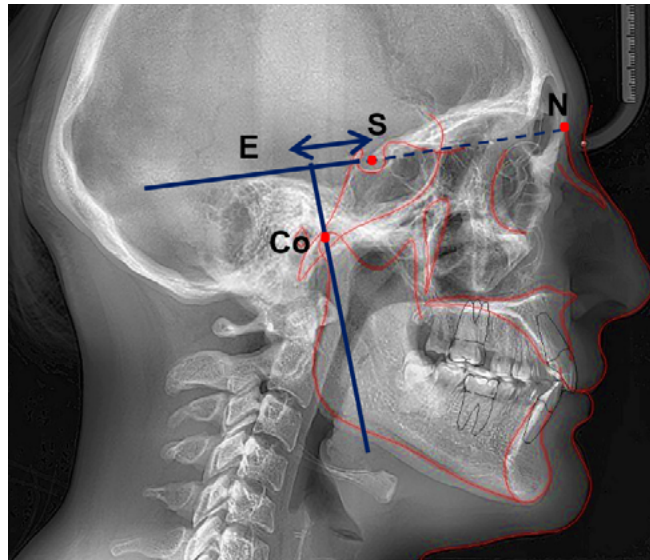
Es el punto correspondiente de la distancia del punto Silla y el punto L. Valores aumentados indican una posición anterior del Pg y valores disminuidos retro posición del Pg (figura 9) (4,6,17).



**Figura 9.** Segmento SL. Norma: 51 mm.

### 1.5.2.8. Segmento SE

Punto correspondiente de la distancia entre el punto S y el punto E, indica la ubicación anteroposterior del cóndilo de la mandíbula con respecto a la base del cráneo, cuando se encuentra en máxima intercuspidad. Valores mayores a la norma indica que el borde posterior del cóndilo mandibular se encuentra por detrás en relación a la base del cráneo; generalmente en pacientes dolicofaciales este valor se encuentra aumentado; mientras que, valores menores a la norma indica posición adelantada, en donde pacientes braquifaciales dicha medida se encuentra aumentada (figura 10) (4,6,17).

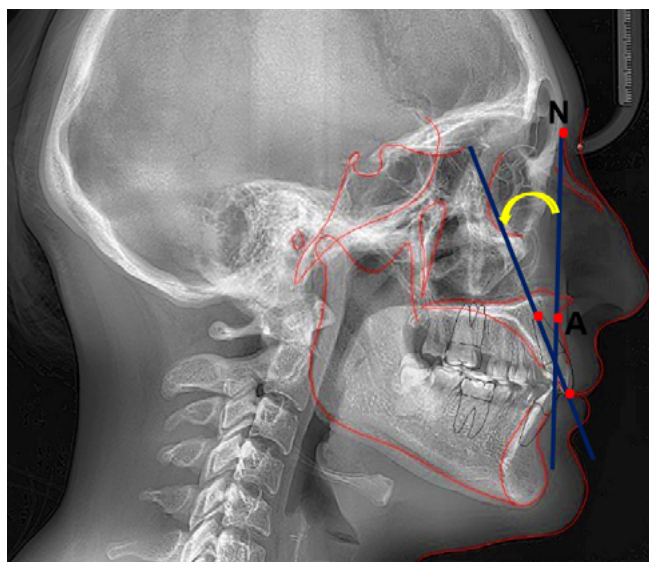


**Figura 10.** Segmento SE. Norma: 22 mm.

### 1.5.3. Análisis dental

#### 1.5.3.1. Ángulo incisivo superior-NA

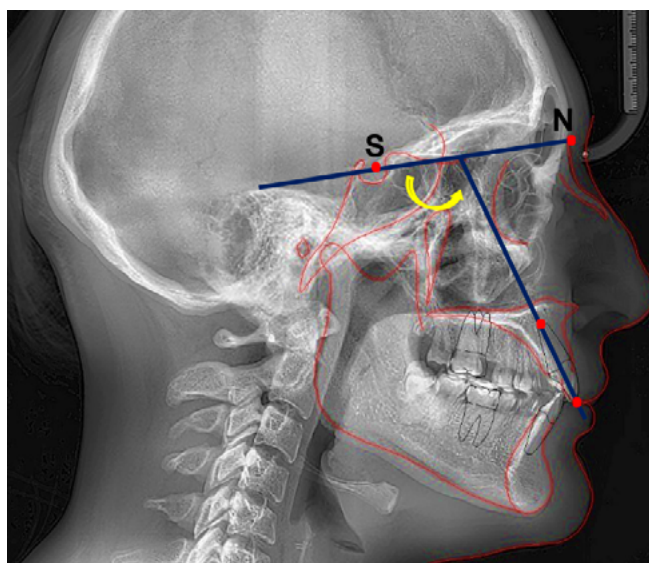
Se forma en el incisivo superior que pasa por el eje longitudinal seguido del plano N-A, el cual demuestra un declive anteroposterior del grupo dentario de los incisivos superiores en tanto, al tercio medio facial. Cuando el ángulo aumenta indica proinclinación del incisivo superior, en caso contrario se determina como retroinclinación del incisivo superior (figura 11) (4,6,17).



**Figura 11.** Ángulo incisivo superior-NA. Norma: 22°.

### 1.5.3.2. Ángulo del incisivo superior-SN

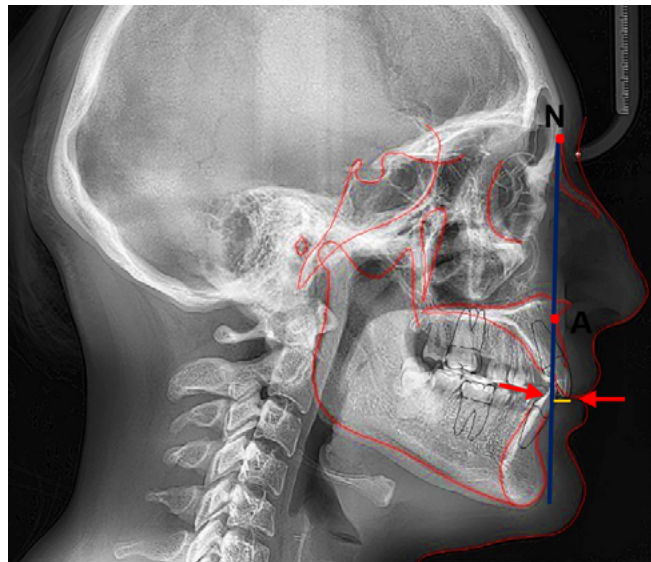
Está formado por el eje axial del incisivo superior al plano SN, identifica el declive del incisivo superior respecto a la base del cráneo; números aumentados indican proinclinación del incisivo superior y números disminuidos retroinclinación del mismo (figura 12) (4,6,17).



**Figura 12.** Ángulo del incisivo superior-SN. Norma: 103°.

### 1.5.3.3. Segmento incisivo superior-NA

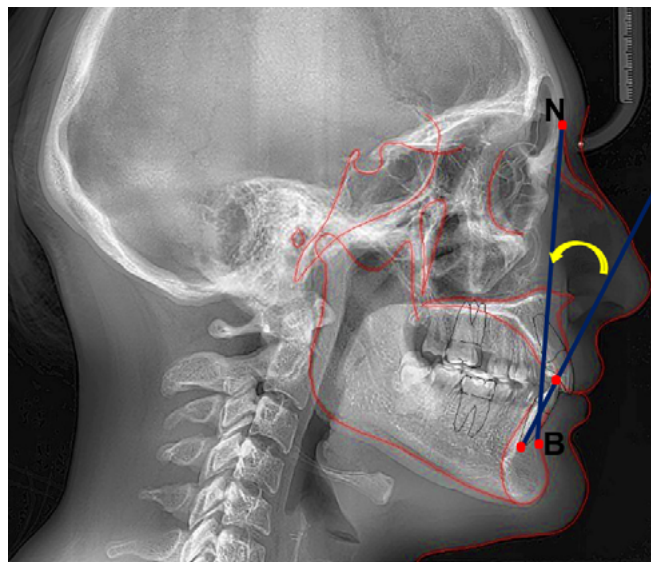
Formada por el espacio del borde incisal del incisivo superior al plano N-A. Indica la disposición de los incisivos superiores en sentido anteroposterior, los valores que se encuentran elevados indica protrusión del incisivo superior; por el contrario, valores que estén disminuidos indican retrusión del mismo (figura 13) (4,6,17).



**Figura 13.** Segmento incisivo superior-NA. Norma: +4 mm.

#### 1.5.3.4. Ángulo incisivo inferior-NB

Este ángulo es formado por el incisivo inferior, su eje longitudinal con el plano N-A, el cual demuestra el declive anteroposterior del grupo dentario de incisivos inferiores con el tercio medio facial. Ángulos que obtengan valores mayores a la norma indica proinclinación del incisivo inferior, valores menores indican retroinclinación inferior (figura 14) (4,6,17).

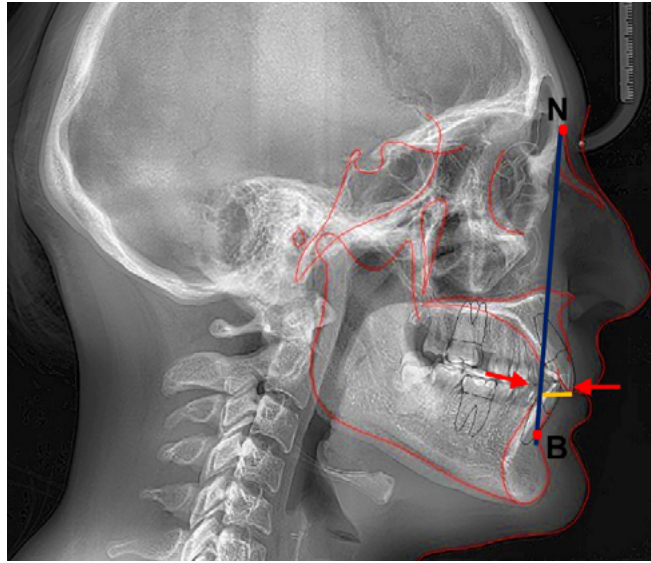


**Figura 14.** Ángulo incisivo inferior-NB. Norma: 25°.

#### 1.5.3.5. Segmento incisivo inferior-NB

Conforma la distancia del borde incisal del incisivo inferior y del plano N-A, su medida se realiza en milímetros (mm). Indica la posición ya sea posterior o anterior de los incisivos

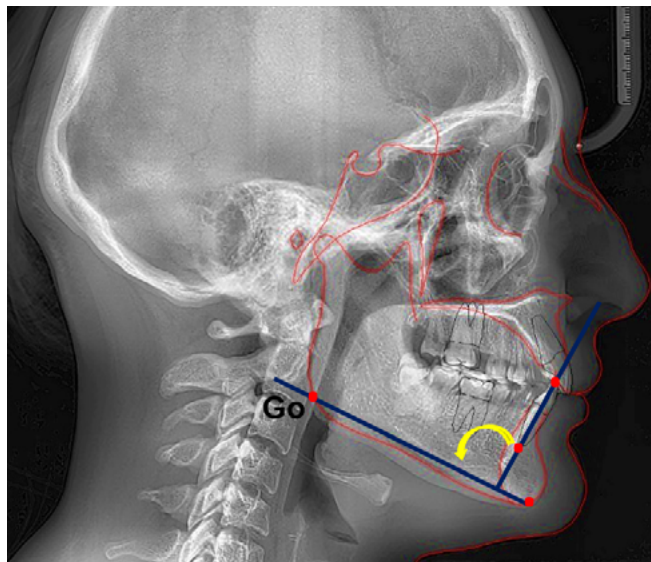
inferiores. Cifras aumentadas indican protrusión y valores menores indican retrusión del incisivo inferior (figura 15) (4,6,17).



**Figura 15.** Segmento incisivo inferior-NB. Norma: +4 mm.

### 1.5.3.6. Incisivo inferior al plano Go-Gn

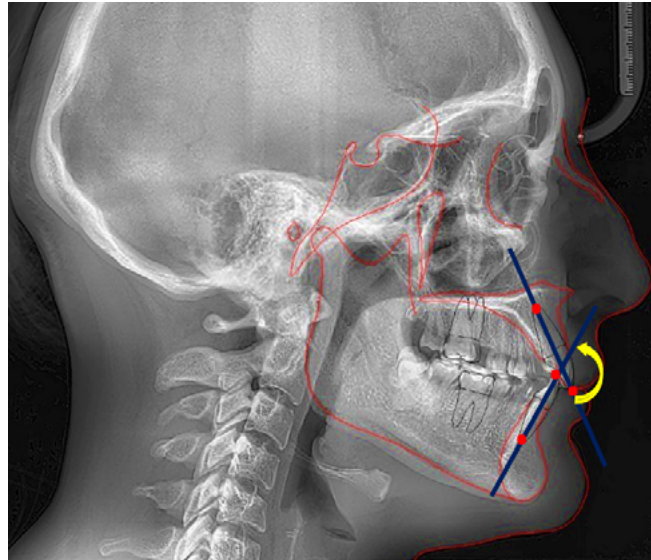
Ángulo que se forma por eje longitudinal incisivo inferior con el plano mandibular, reflejando la posición del incisivo inferior respecto a su base ósea, valores aumentados sugiere proinclinación del incisivo inferior y valores disminuidos retroinclinación del mismo (figura 16) (4,6,17).



**Figura 16.** Incisivo inferior al plano Go-Gn. Norma: 90°.

### 1.5.3.7. Ángulo interincisal

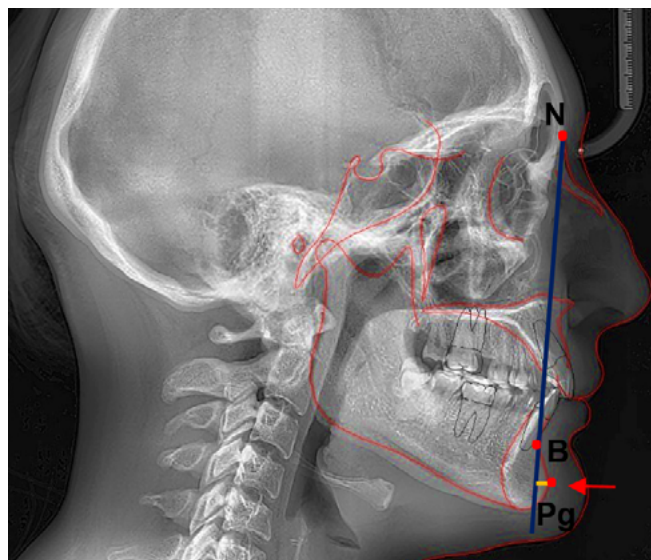
Se forma por los ejes longitudinales de los incisivos centrales superiores e inferiores, conectando la posición del incisivo superior con el inferior relativamente. Valores que se encuentran aumentados indican retroinclinación de incisivos, y valores menores indican proinclinación respecto a la norma (figura 17) (4,6,17).



**Figura 17.** Ángulo interincisal. Norma: 131°.

### 1.5.3.8. Distancia Pogonion-NB

Conformada por la distancia del punto Pg a la línea NB, refleja la cantidad de tejido óseo que se encuentra en la parte anterior de la sínfisis mandibular (figura 18) (4,6,17).

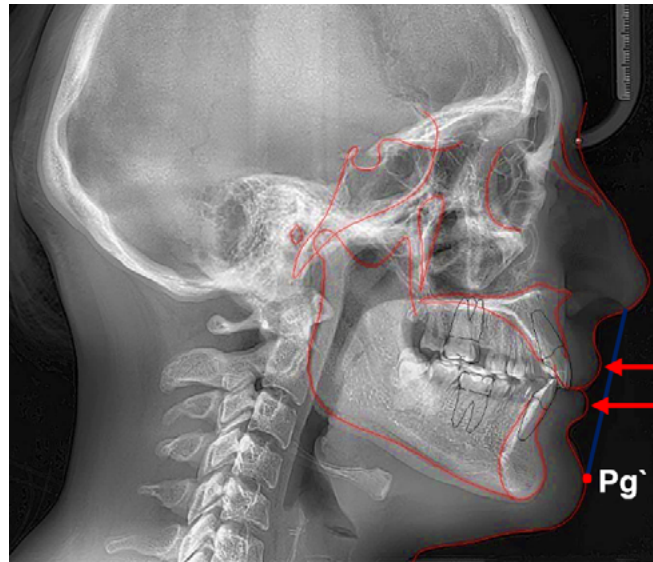


**Figura 18.** Distancia Pogonion-NB. Norma: +4 mm.



### 1.5.3.9. Línea S de Steiner

Es una línea formada por el punto pogonio blando (Pg') acompañado de un punto que se ubica en la mitad de una "S", que se forma en el límite debajo de la nariz. Pacientes que tienen un perfil armonioso, coincide los labios superiores e inferiores con la línea "S". Si los labios están por delante de dicha línea indica que tiene valores positivos; por ende, presenta protrusión labial; por el contrario, cuando los labios están por detrás, conforma valores negativos, por lo cual, indica labios retrusivos y un perfil cóncavo (figura 19) (4,6,17).



**Figura 19.** Línea S de Steiner. Norma: 0 mm.

**Tabla 1.** Medidas del análisis cefalométrico de Steiner (4).

Medida	Norma	DE	Dx	Aumenta	Disminuye
SNA	82°	± 2	Posición sagital maxilar	Maxilar protruído	Maxilar retruído
SNB	80°	± 2	Posición sagital mandíbula	Mandíbula protruída	Mandíbula retruída
ANB	2°	± 2	Relación maxilo mandibular	Clase II	Clase III
SND	76°	± 2	Posición antero-posterior basal de la mandíbula	Mandíbula protruída	Mandíbula retruída
Plano oclusal- SN	14°	± 3	Inclinación del plano oclusal	Crecimiento vertical	Crecimiento horizontal
Go-Gn S-N	32°	± 5	Dirección de crecimiento	Crecimiento vertical (dolico-facial)	Crecimiento horizontal (braqui-facial)

Segmento SL	51 mm	-	Relación antero-posterior del Pg	Posición anterior al Pg	Retro posición del Pg
Segmento SE	22 mm	-	Ubicación anteroposterior del cóndilo de la mandíbula (máxima intercuspidadación)	Posición anterior del cóndilo	Retroposición del cóndilo
Incisivo superior - NA	22°	-	Inclinación anteroposterior del incisivo superior	Proinclinación incisiva	Retroinclinación incisiva
Incisivo superior - SN	103°	-	Inclinación de incisivos superiores	Proinclinación incisiva	Retroinclinación incisiva
Segmento incisivo superior - NA	4 mm	-	Posición anteroposterior del incisivo superior	Protrusión del incisivo superior	Retrusión del incisivo superior
Ángulo incisivo inferior - NB	25°	-	Inclinación anteroposterior de incisivo inferior	Proinclinación incisiva	Retroinclinación incisiva
Segmento incisivo inferior - NB	4 mm	-	Posición anteroposterior del incisivo inferior	Protrusión del incisivo inferior	Retrusión del incisivo inferior
Incisivo inferior Go-Gn	90°	-	Inclinación del incisivo inferior	Proinclinación incisiva	Retroinclinación incisiva
Ángulo interincisal	131°	-	Relación eje longitudinal de incisivo superior al incisivo inferior	Retroinclinación incisiva	Proinclinación incisiva
Línea S	0 mm	-	Límite inferior de la nariz	Protrusión labial	Labios retrusivos

## 1.6. Diferencias cefalométricas

Es importante recordar que el crecimiento y desarrollo craneofacial presenta variabilidad, por ende, las características craneofaciales, tanto esqueléticas como dentales, tienen origen genético y se ven influenciadas por ciertos factores externos adquiridos de los padres o propios de una etnia o raza (7). El cefalograma de Steiner fue realizado en una población caucásica y con base previa de estudios caucásicos. Sin embargo, se han reportado diversos estudios en los cuales se ha identificado variaciones en las medidas propuestas por Steiner (18).

Un estudio realizado en un grupo de niños iraníes demostró que el patrón esquelético sagital es más retrusivo acompañado de un perfil óseo más recto, debido a la retrusión del maxilar y la mandíbula. Sin embargo, el patrón dental se presenta más protrusivo, debido a la postura de los incisivos, labios, forma de la nariz y la inclinación vestibular

de los incisivos, especialmente de los inferiores. En este grupo se observó un perfil convexo, en relación a las medidas del grupo caucásico. Otro estudio en población adulta libanesa demostró que el ángulo ANB es mayor en el sexo femenino, de igual manera, se evidencia un perfil más convexo en comparación con el masculino y con los estudios de Steiner (19).

En Mewari (India) se reportó en niños de edades entre 11 a 13 años una relativa retrusión mandibular respecto a la base craneal anterior ( $77,15^\circ \pm 2,52^\circ$ ), la media para el ángulo ANB se reportó en  $3,05^\circ \pm 1,8^\circ$ , los incisivos superiores e inferiores se encuentran proinclinados, que junto con un mentón retrusivo favorecen a la presencia de un perfil convexo (20). Resultados similares fueron reportados en una población de Biahir, en edades comprendidas entre 18 y 26 años (21).

De igual manera, en una muestra mexicana (Tabasco) se encontraron valores mayores para el ángulo ANB. Además, se reportó biprotrusión y proinclinación dentoalveolar bimaxilar, las cuales pueden ser resultado de las adaptaciones morfológicas, guiadas genéticamente con el fin de obtener una oclusión estable y funcional (22).

Otro estudio realizado en niños chilenos en dentición temporal determinó protrusión maxilar y retrusión mandibular, lo que indica un ángulo ANB aumentado (23). Sin embargo, en niños chilenos entre 8 y 15 años se observó que la posición del maxilar superior, rotación mandibular y la inclinación de incisivos superiores e inferiores se asemejan a la norma establecida por Steiner (24); mientras que, en una población colombiana, en niños entre 3 y 6 años, el ángulo SNB se presenta disminuido, el ángulo SNA se encuentra en la norma cefalométrica, lo que influye en el ángulo ANB el cual presenta valores mayores, alrededor de  $5,54^\circ \pm 5,4^\circ$ . Además, se identificaron diferencias significativas entre ambos sexos, en las mujeres se determinó mayor tamaño en la mandíbula y maxilar con posición protrusiva, en relación a los hombres y se pudo observar que las medidas lineales aumentan con la edad (25).

En la ciudad de Cuenca se realizó un estudio en 416 radiografías cefálicas laterales en pacientes de 8 a 20 años de edad. Se determinó un valor promedio de  $81,82^\circ \pm 3,71$  para el ángulo SNA,  $78,93^\circ \pm 5,69$  para el ángulo SNB y para el ángulo ANB  $2,54^\circ \pm 1,29^\circ$ . Estos valores son similares a los establecidos por Steiner (26).

En base a lo antes mencionado, se observa que las poblaciones de: Líbano, India, México, Chile y Colombia presentaron valores ligeramente aumentados a los establecidos por Steiner; sin embargo, los valores de la población cuencana presentan mayor similitud con la población caucásica.

## 2. Análisis cefalométrico de McNamara

En 1984 el análisis cefalométrico de James McNamara fue publicado, se basó en parte de los cefalogramas de Howard Taylor Ricketts y Harvold, además de aspectos propios del autor como la construcción del plano Nasion perpendicular (27).

Este cefalograma se basa en medidas lineales y angulares, McNamara dividió el complejo craneofacial en cinco secciones principales: maxilar en relación a la base de crá-

neo, maxilar en relación a la mandíbula, mandíbula en relación a la base de cráneo, dentición y vías aéreas (27).

El autor basó sus normas compuestas en tres muestras: los estándares de Bolton, estos trazos longitudinales se trazaron nuevamente por McNamara y Behrents, la muestra longitudinal de Burlington Orthodontic Research Center y la muestra de Ann Arbor basada en 111 adultos jóvenes considerados con una correcta configuración facial. Las normas compuestas fueron determinadas por una combinación arbitraria de los promedios de las tres muestras antes mencionadas y las mismas fueron evaluadas empíricamente por 9 años para determinar su utilidad (27).

La relación de la longitud maxilar y mandíbula se basa en que el autor determina el llamado triángulo de McNamara, se basa en las normas compuestas que está conformado por la longitud maxilar, longitud mandibular y altura facial anteroinferior (tabla 2) que son independientes de la edad y sexo, pero relacionan los tres planos que forman el triángulo (tabla 3) (28).

El análisis cefalométrico de McNamara presenta ciertas ventajas (29), por ejemplo:

- Medidas lineales, lo que permite el estudio ortopédico y por otro lado una fácil comunicación con el paciente.
- Analiza la relación intermaxilar en el plano sagital y vertical, que permite cuantificar la repercusión de los cambios en relación sagital en sentido vertical.
- Se puede aplicar para la valoración de la vía aérea.

## 2.1. Puntos cefalométricos

Es indispensable la identificación de los siguientes puntos cefalométricos (1,4,6,17):

- *Punto Nasion (N)*: punto más anterior de la sutura fronto-nasal (articulación de los huesos propios de la nariz con el hueso frontal), ubicada sobre el plano sagital medio.
- *Punto A*: localizado a lo posterior de la concavidad anterior en el perfil óseo del maxilar superior, entre la espina nasal anterior y el reborde alveolar.
- *Punto Pogonion (Pog o Pg)*: es el punto más prominente de la parte anterior de la sínfisis mentoniana, también se lo identifica como P.
- *Punto Cóndilo (Co)*: ubicado en la parte más posterosuperior del cóndilo mandibular.
- *Punto Gnation (Gn)*: punto más inferior y más anterior del contorno del mentón, ubicado en la unión del margen anterior con el borde inferior del mentón, localizado entre Me y Pog. En el análisis de Ricketts se puede localizar en la intersección del plano facial (Na-Pog) y el plano mandibular (tangente del borde inferior de la mandíbula que une el punto Me con el punto más inferior de la rama mandibular).
- *Espina Nasal Anterior (ENA)*: se encuentra en el margen inferior de la cavidad nasal, en la parte anterior del proceso espinoso del maxilar superior.

- *Punto Mentoniano o Mentón (Me)*: localizado en lo más inferior de la curva de la sínfisis mentoniana, en el punto donde las líneas externas de las imágenes corticales vestibular y lingual se encuentran, es la unión del borde inferior del cuerpo mandibular con la sínfisis.

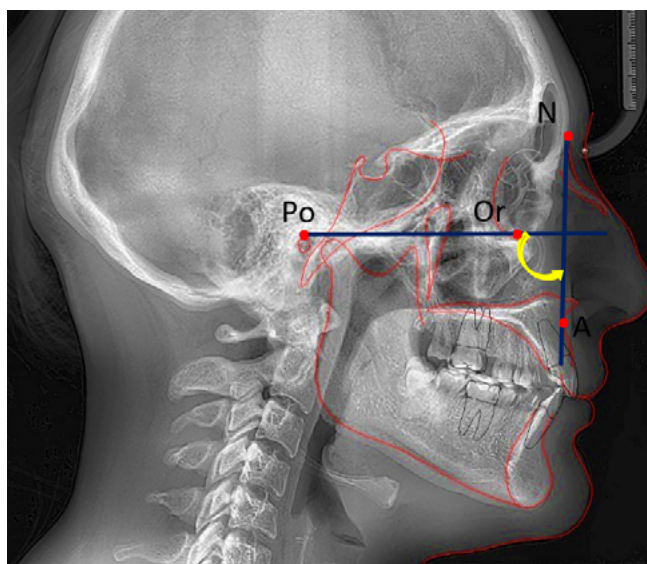
## 2.2. Medidas del cefalograma de McNamara

Este cefalograma describe el uso del plano nasion perpendicular o vertical de McNamara (Nap), el cual se forma por una línea que corta perpendicular al plano de Frankfort y es tangente al punto N, esta línea se extiende hasta la altura del mentón (29). Es importante destacar que la perpendicular a nasion por lo general no es una línea confiable, puede cambiar por una posición anteroposterior de N según la base craneal sea corta o larga. Además, el plano de Frankfort puede variar en su inclinación y alterar las medidas relacionadas (4).

### 2.2.1. Estudio esquelético

#### 2.2.1.1. Nasion perpendicular al punto A (Nap-A)

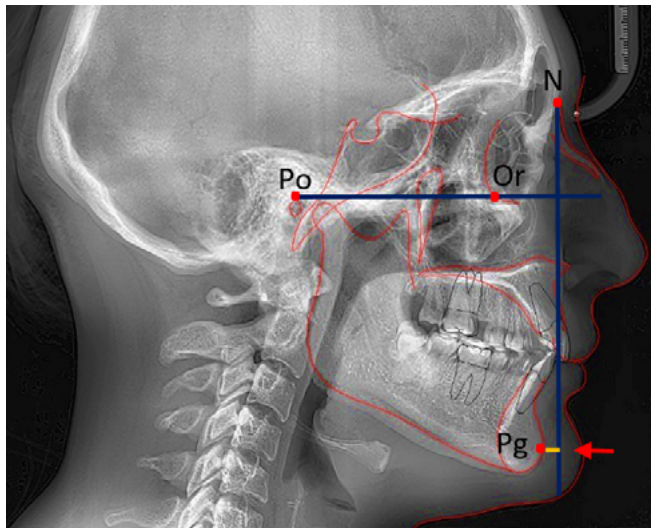
Es la distancia del punto A-Nasion perpendicular. Nasion se traza perpendicular a Frankfort. Relaciona la posición anteroposterior del maxilar en relación a la base craneal. Si el punto A se encuentra por delante esta medida es positiva, caso contrario con valores negativos, expresa la posición retraída del maxilar con la parte media de la cara. La norma se establece tanto para dentición mixta como para dentición permanente (figura 20) (3,4,27,29).



**Figura 20.** Nasion perpendicular al punto A. Norma: dentición mixta 0 mm; dentición permanente 1 mm.

### 2.2.1.2. Nasion perpendicular al punto Pg (Nap-Pg)

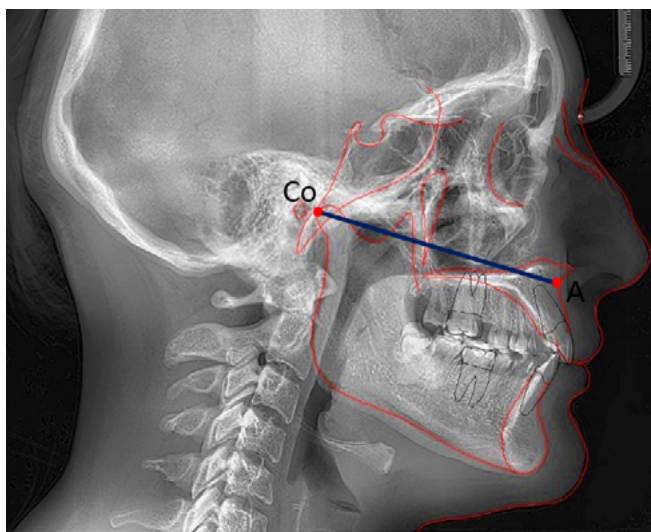
Pg se traza perpendicular al plano de Frankfort. La base del cráneo y la sínfisis del mentón de la mandíbula van relacionados, cuando el punto Pg se encuentra anterior de la vertical, su valor será positivo y se interpreta como prognatismo mandibular, cuando Pg se encuentra por detrás los valores son negativos. Esta medida presenta un incremento anual, razón por la cual presenta rangos de normalidad para dentición mixta y permanente (figura 21) (3,4,27,29).



**Figura 21.** Nasion perpendicular a punto Pg (Pg-Nap). Norma: dentición mixta  $-8$  y  $-6$  mm; dentición permanente  $-4$  a  $0$  mm (hasta  $+2$  mm en hombres).

### 2.2.1.3. Longitud maxilar efectiva

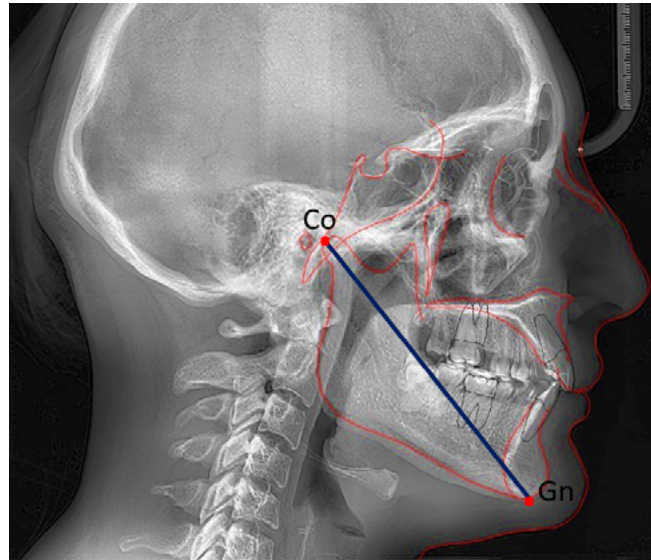
Distancia formada desde el punto Co al punto A. Esta medida, junto con Nap-A, permite ubicar al maxilar en el plano sagital (figura 22) (3,4,27,29).



**Figura 22.** Longitud maxilar efectiva. Norma: mujeres  $91,0$  mm  $\pm$   $4,3$ ; hombres  $99,8$  mm  $\pm$   $6,0$ .

#### 2.2.1.4. Longitud mandibular efectiva

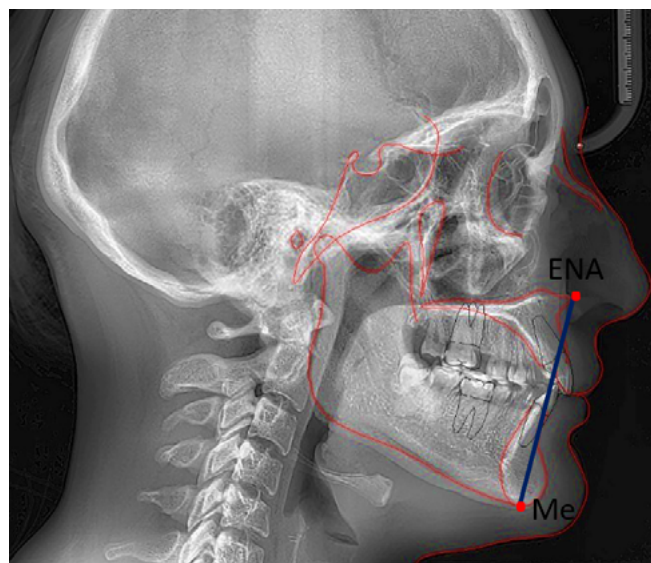
Se mide desde Co hasta Gn. Esta medida, junto con la longitud maxilar, establece una conexión exacta entre el largo del maxilar y la mandíbula, es decir a cierta longitud maxilar le corresponde una longitud mandibular (figura 23) (3,4,27,29).



**Figura 23.** Longitud mandibular efectiva. Norma: mujeres 120,2 mm  $\pm$  5,3 mm; hombres 132,3 mm  $\pm$  6,8 mm.

#### 2.2.1.5. Altura facial anteroinferior (AFAI)

Distancia existente entre la ENA hasta el punto Me. La longitud mandibular con dicha medida efectiva guarda una relación geométrica de 1 a 1, es decir, cuando existe protrusión mandibular la altura facial anteroinferior disminuye y viceversa (figura 24) (3,4,27,29).



**Figura 24.** Altura facial anteroinferior. Norma: mujeres: 66,7 mm  $\pm$  4,1; hombres 74,6 mm  $\pm$  5.

El triángulo de McNamara se forma con las tres últimas medidas el cual indica una mandíbula rotada, la longitud de la mandíbula y el aumento o disminución de la altura facial anteroinferior, mediante normas compuestas las mismas que no se relacionan directamente con la edad y el sexo. McNamara se rige en base a sus normas compuestas, las cuales evalúan la relación existente entre las bases apicales, y los resultados obtenidos en la medición con los que le corresponde (3,4,27,29).

**Tabla 2.** Normas compuestas de McNamara (29).

<b>Longitud maxilar (mm)</b>	<b>Longitud mandibular (mm)</b>	<b>Altura facial anteroinferior (mm)</b>
80	97-100	57-58
81	99-102	57-58
82	101-104	58-59
83	103-106	58-59
84	104-107	59-60
85	105-108	60-62
86	107-110	60-62
87	109-112	61-63
88	111-114	61-63
89	112-115	62-64
90	113-116	63-64
91	115-118	63-64
92	117-120	64-65
93	119-122	65-66
94	121-124	66-67
95	122-125	67-69
96	124-127	67-69
97	126-129	68-70
98	128-131	68-70
99	129-132	69-71
100	130-133	70-74
101	132-135	71-75
102	134-137	72-76
103	136-139	73-77



104	137-140	74-78
105	138-141	75-79

A continuación, se detallan ejemplos de las normas compuestas:

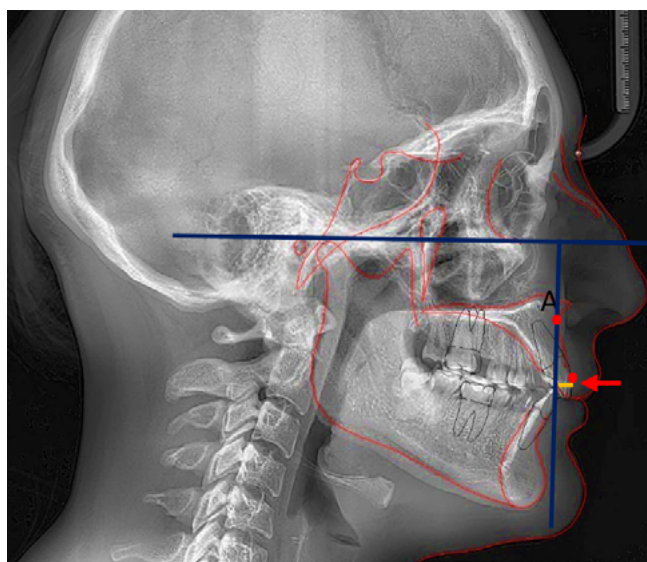
- Co-A = 90 mm
- Co-Gn = 113 mm
- AFAI = 73 mm
- Nap-A = 0 mm

En base a estas medidas, se puede analizar que se encuentra en posición adecuada; por ende, la longitud maxilar es correcta, según la tabla de normas compuestas se registra valores que corresponden para Co-Gn entre 113-116 mm unido a un AFAI entre 63-64 mm. Deduciendo los valores existentes se determina que existe longitud mandibular aceptable, pero la mandíbula se encuentra en posición de rotación hacia abajo y atrás, debido a que la AFAI correspondiente a las medidas de la longitud maxilar debe estar entre 63 a 64 mm, sin embargo, en este ejemplo la AFAI se encuentra aumentado (7,29).

## 2.2.2. Análisis de la dentición

### 2.2.2.1. Incisivo superior a la vertical del punto A

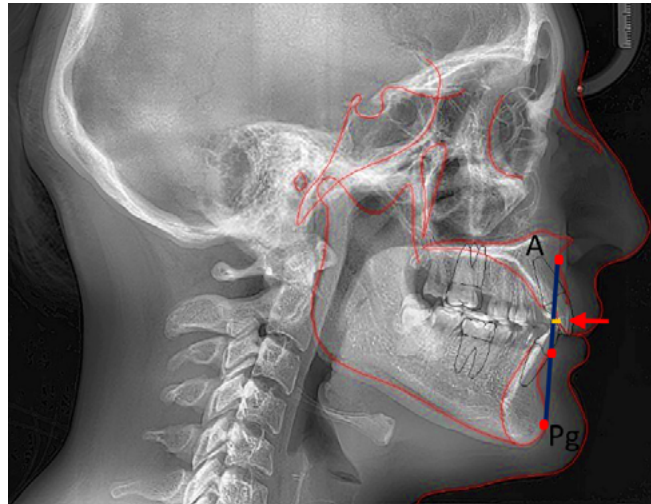
Medida conformada desde la cara vestibular del incisivo superior a una línea tangente del punto A y Nap, indicando la protrusión o retrusión del incisivo superior (figura 25) (3,4,27,29).



**Figura 25.** Incisivo superior a la vertical del punto A. Norma: mujeres 5,4 mm  $\pm$  1,7 mm; hombres 5,3 mm  $\pm$  2 mm.

### 2.2.2.2. Incisivo inferior contra A-Pg

Distancia entre el borde anterior del incisivo inferior y el plano A-Pg. Valores aumentados indican valores positivos y el incisivo se encuentra protruído; mientras que, valores disminuidos indican un incisivo retruído (figura 26) (3,4,27,29).

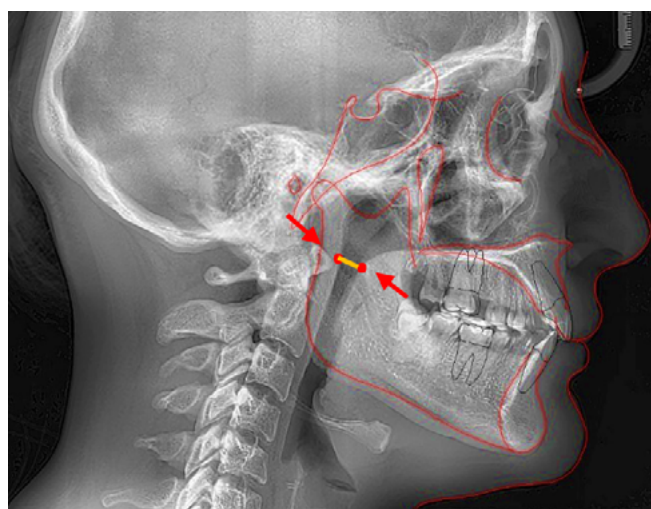


**Figura 26.** Incisivo inferior contra A-Pg. Norma: mujeres  $2,7 \text{ mm} \pm 1,7$ ; hombres  $2,3 \text{ mm} \pm 2,1$ .

### 2.2.3. Análisis de la vía aérea

#### 2.2.3.1. Diámetro faríngeo superior

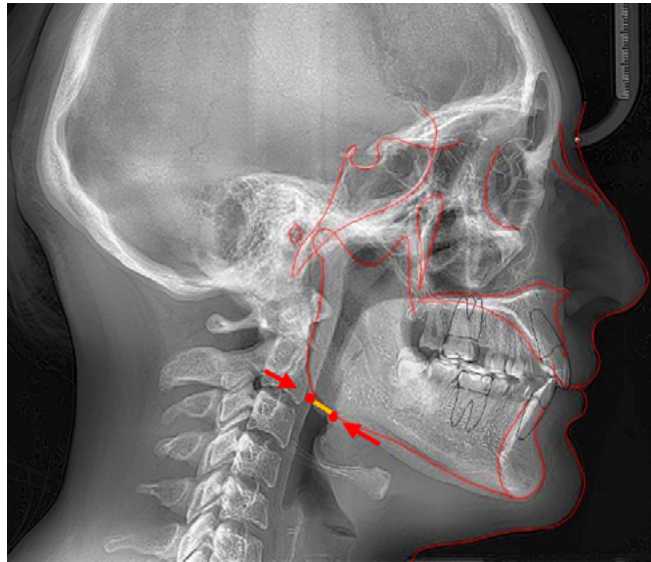
Indica la distancia desde la pared faríngea posterior hasta el contorno posterior del paladar blando o la mitad anterior del velo del paladar. Los valores aumentados a la norma indican un tubo aéreo amplio y mayor ventilación. Por el contrario, los valores disminuidos indican un tubo aéreo estrecho y vías aéreas menos permeables, lo cual se puede asociar a la presencia de adenoides (figura 27) (3,4,27,29).



**Figura 27.** Diámetro faríngeo superior. Norma: 9 años  $13 \text{ mm}$ ; 11 años  $14 \text{ mm}$ ; adultos  $17,4 \text{ mm} \pm 4$ .

### 2.2.3.2. Diámetro faríngeo inferior

Se obtiene sobre plano mandibular con la intersección del borde posterior de la lengua hasta el punto más cercano de la pared faríngea posterior. No es de importancia si el valor esta disminuido. En valores aumentados indican una lengua anterior en su posición; la cual, puede presentarse postural o provocado por amígdalas hipertróficas, lo que resulta en prognatismo mandibular, mordida cruzada anterior o biprotrusión (figura 28) (4,6,30).



**Figura 28.** Diámetro faríngeo inferior. Norma: mujeres 11,3 mm  $\pm$  3,3; hombres: 13,5 mm  $\pm$  4,3.

**Tabla 3.** Medidas cefalométricas de McNamara (29).

Medida	Norma	DE	Dx	Aumenta	Disminuye
Nap-A	Dentición mixta: 0 mm Dentición permanente: 1 mm	-	Posición anteroposterior del maxilar	Protrusión maxilar	Retrusión maxilar
Nap-Pg	Dentición Mixta: -8 a -6 mm Permanente: -4 a 0 mm (+2 hombres)	-	Posición anteroposterior	Protrusión mandibular	Retrusión mandibular
Longitud maxilar efectiva	Mujeres: 91,0 mm Hombres: 99,8 mm	Mujeres: $\pm$ 4,3 mm Hombres: $\pm$ 6,0 mm	Longitud del maxilar	Hiperplasia maxilar	Hipoplasia maxilar

Longitud mandibular efectiva	Mujeres: 120,2 mm Hombres: 132,3 mm	Mujeres: $\pm$ 5,3 mm Hombres: $\pm$ 6,8 mm	Longitud mandibular	Hiperplasia mandibular	Hipoplasia mandibular
AFAI	Mujeres: 66,7 mm Hombres: 74,6 mm	Mujeres: $\pm$ 4,1 mm Hombres: $\pm$ 5 mm	Altura facial anteroinferior	Rotación mandibular horaria (retrusión)	Rotación mandibular antihoraria (protrusión)
Incisivo superior al punto A	Mujeres: 5,4 mm Hombres: 5,3 mm	Mujeres: $\pm$ 1,7 mm Hombres: $\pm$ 2 mm	Protrusión o retrusión del incisivo	Protrusión incisivo superior	Retrusión incisiva
Incisivo inferior (A-Pg)	Mujeres: 2,7 mm Hombres: 2,3 mm	Mujeres: $\pm$ 1,7 mm Hombres: $\pm$ 2,1 mm	Protrusión o retrusión del incisivo	Protrusión de incisivo inferior	Retrusión incisiva
Diámetro faríngeo superior	Adulto: 17,4 mm	$\pm$ 4 mm	Permeabilidad de vía aérea superior	Tubo aéreo amplio y mayor ventilación	Tubo aéreo estrecho vías aéreas menos permeables
Diámetro faríngeo inferior	Mujeres: 11,3 mm Hombres: 13,5 mm	Mujeres: $\pm$ 3,3 mm Hombres: $\pm$ 4,3 mm	Permeabilidad aérea inferior	Posicionamiento anterior de la lengua (prognatismo mandibular)	Sin relevancia

## 2.3. Diferencias cefalométricas

Según McNamara (4), la longitud maxilar efectiva varía según el sexo, en el femenino se determinó en 91 mm y en el sexo masculino 99,8 mm; estos valores difieren a los reportados por otros autores en diferentes poblaciones. Storniolo et al. (30,31) encontraron un valor promedio de la longitud maxilar de 85,53 mm para el sexo femenino y 87 mm en el sexo masculino en una muestra blanca-brasileña y japonesa los valores fueron ligeramente menores a los reportados de la población brasileña (1 mm de diferencia). Estos resultados son similares a lo determinado por Ravikumar et al. (32), en una muestra de niños de la India, en la cual la longitud maxilar efectiva varía entre 84 a 88 mm. Cabe recalcar que, en una muestra de la ciudad de Cuenca se ha reportado valores inferiores entre 72-76 mm en edades comprendidas de 8 a 20 años. Sin embargo, en edades mayores estos valores fueron mucho menores en 53,59 mm.

La norma cefalométrica de la longitud mandibular de McNamara determina valores de 120,2 mm y 132,3 mm para el sexo femenino y masculino respectivamente, dichos valores son mayores a los reportados en la población blanca-brasileña y japonesa, en las cuales se encontró valores entre 96 a 101 mm. De igual manera en una muestra estudiada en la ciudad de Cuenca se encuentra un valor promedio de la longitud mandibular de 96,06 mm  $\pm$  6,87 para el sexo femenino y 101,68 mm  $\pm$  9,23 para el masculino, indicando valores menores respecto a los referidos por McNamara (26).

Respecto a la altura facial anterior la norma establecida en el cefalograma de McNamara varía entre 66,7 a 74,6 mm, en un estudio realizado en una muestra de origen japoneses (31), se determinó valores ligeramente menores entre 63 a 66 mm. Sin embargo, en otros grupos poblacionales se encontraron valores inferiores, 62 a 63 mm en brasileños blancos y en hindús entre 57 a 60 mm, la medida de la altura facial inferior en la población cuencana se encuentra entre estas dos últimas poblaciones ya que presenta valores entre 59 a 63 mm (33).

Respecto a la posición del maxilar superior e inferior con la vertical de McNamara, en la población cuencana entre 8 a 20 años de edad se observó retrusión del punto A (-2 mm) respecto a Nasion perpendicular, además, el punto Pg presentó retrusión en el sexo masculino con un valor promedio -7,6 mm y en el sexo femenino un valor de -6,4 mm con respecto a Nasion perpendicular (34).

En cuanto al ancho faríngeo superior el valor promedio que se determinó en la población cuencana fue 10,05 mm  $\pm$  2,83 mm, mientras que, en la población caucásica, de Lituania y de Japón se encontró valores similares a la norma establecida, en la población de India los valores se reportan menores (35).

El ancho faríngeo inferior se determinó de 9,35 mm  $\pm$  2,96 mm en la población cuencana, estos valores son inferiores a la norma. En la población de Lituania, caucásica y de Japón con respecto al ancho faríngeo inferior existe variación que dependerá de la clase esquelética del paciente, puesto que la clase II esquelética presenta valores menores, y la clase III esquelética presenta valores aumentados, sin superar los valores establecidos por el cefalograma de McNamara (26).

Se puede concluir que los valores determinados por el cefalograma de McNamara son mayores con respecto a los estudios mencionados, cabe recalcar que en la población cuencana estos valores son mucho menores.

### **3. Determinación del coeficiente de variación vertical (VERT)**

En 1960, Robert Murray Ricketts presenta su análisis cefalométrico, para la determinación de su análisis aprovechó contando con 1000 pacientes como muestra de su práctica privada, de los cuales 454 son de sexo masculino y 546 de femenino, con edades de 3 a 44 años, este tamaño muestral hace de este análisis preciso. Ricketts agrupó los casos según la clasificación de la relación molar determinado por Angle: 692 casos clase I, 124 casos de clase II, división 1; 142 casos clase II división 2 y 42 casos clase III, excluyó los casos que requerían cirugía ortognática o con alteraciones de la ATM (3,36).

Ricketts desarrolló un sistema de magnitudes que definen el crecimiento mediante valores numéricos a partir de los 9 años de edad, su análisis cefalométrico completo consta de 33 factores los mismos que están agrupados en seis campos (3,29).

- Campo 1: relación dentaria
- Campo 2: relación maxilomandibular
- Campo 3: relación dentoesquelética

- Campo 4: relación estética
- Campo 5: relación craneofacial
- Campo 6: estructuras internas

Partiendo de estos seis campos se desarrolla el análisis básico que está conformado por diez factores, de los cuales se utilizan los cinco primeros factores relacionados con el maxilar inferior, que buscan describir la forma, tamaño y posición de la mandíbula y la relación intermaxilar vertical, estos campos son utilizados para determinar el biotipo esquelético o facial del paciente (29).

El biotipo facial se determina por el coeficiente de variación vertical, que Ricketts denomina VERT (tabla 4 y 5), este es un factor importante ya que propone un esquema básico de tratamiento e indica la mecánica a seguir durante el tratamiento. Para la determinación del VERT se utilizan los ángulos: eje facial, profundidad facial, plano mandibular, altura facial inferior y arco mandibular (tabla 4), medidas que se relacionan entre sí y se ajustan dependiendo a la edad del paciente, la edad a partir de la cual el autor establece los valores es de 9 años (29).

Este cefalograma utiliza un punto cefalométrico determinado por planos: el punto central de la rama ascendente mandibular ( $X_i$ ), el cual se sitúa en el centro de la rama ascendente mandibular. Para ello es importante conocer el plano de Frankfort, ya que se lo utiliza para orientar el cráneo de una manera parecida a la cabeza, dicho plano se ubica desde el borde superior del meato auditivo externo (porion) hasta el borde inferior del reborde orbitario. Además, se requiere la vertical pterigoidea que es una línea que se traza desde la parte distal de la fisura pterigomaxilar y perpendicular al plano de Frankfort.

El punto  $X_i$  se determina según el siguiente procedimiento: primero se debe identificar los puntos R1 que coincide con el punto más acentuado de la concavidad con la rama en el borde anterior; R2 determinado por la proyección del punto R1 paralelo al plano de Frankfort sobre el borde posterior de la rama ascendente; el punto R3 ubicado en la parte más profunda de la escotadura sigmoidea y el punto R4 correspondiente a la proyección del punto R3 paralelo a la vertical pterigoidea en el borde inferior de la rama mandibular. Se trazan líneas tangentes a R1 y R2 y perpendiculares al plano de Frankfort, se continúa con dos líneas tangentes a R3 y R4 y perpendiculares a la vertical pterigoidea; de esta forma se conforma un rectángulo, se trazan las diagonales del mismo y el punto de intersección de las mismas corresponde el punto ( $X_i$ ) (1,29).

### 3.1. Puntos cefalométricos

Es crucial la identificación de los siguientes puntos cefalométricos (4,6,17):

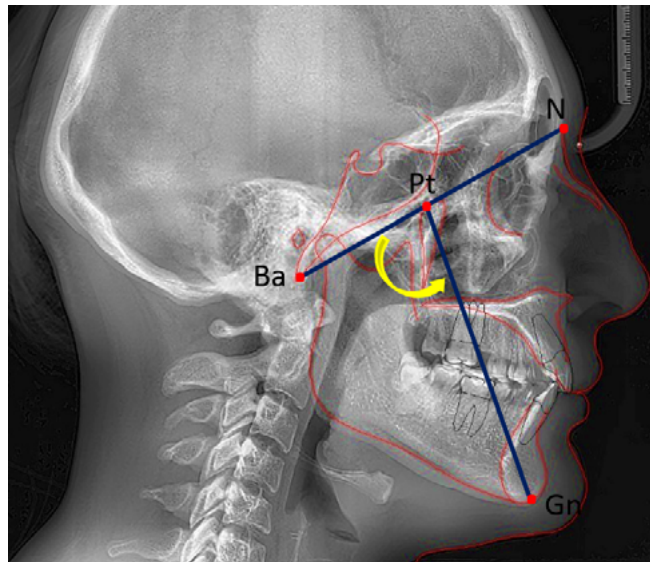
- *Punto Basion (Ba)*: punto localizado en la parte más anterior e inferior del foramen magno, o en lo más posterior e inferior de la apófisis basilar del occipital.
- *Punto Nasion (N)*: punto más anterior de la sutura frontonasal (articulación de los huesos propios de la nariz con el hueso frontal), ubicada sobre el plano sagital medio.

- *Punto Gnation (Gn)*: punto más inferior y más anterior del contorno del mentón, ubicado en la unión del margen anterior con el borde inferior del mentón, localizado entre Me y Pog. En el análisis de Ricketts se puede localizar en la intersección del plano facial (Na-Pog) y el plano mandibular (tangente del borde inferior de la mandíbula que une el punto Me con el punto más inferior de la rama mandibular).
- *Punto Pterigoideas (Pt)*: punto localizado entre la unión de las paredes posterior y superior de la fisura pterigomaxilar.
- *Punto Porion (Po)*: ubicado a lo alto del meato auditivo externo.
- *Punto orbitario (Or)*: punto ubicado en la parte más inferior del borde infraorbitario.
- *Punto Mentoniano o Mentón (Me)*: localizado en lo más inferior de la curva de la sínfisis mentoniana, en el punto donde las líneas externas de las imágenes corticales vestibular y lingual se encuentran, es la unión del borde inferior del cuerpo mandibular con la sínfisis.
- *Espina Nasal anterior (ENA)*: se encuentra en el margen inferior de la cavidad nasal, en la parte anterior del proceso espinoso del maxilar superior.
- *Protuberancia Menti o Suprapogonion (Pm)*: punto ubicado en la mitad del punto B y Me, donde el borde anterior del mentón pasa de cóncavo a convexo.
- *Punto Dc*: punto medio del cuello del cóndilo mandibular sobre el plano Basion-Nasion.
- *Punto Pterigoideo (Pt)*: ubicado en la parte más posterosuperior de la fosa pterigomaxilar.

### 3.1.1. Ángulos mandibulares

#### 3.1.1.1. Eje facial

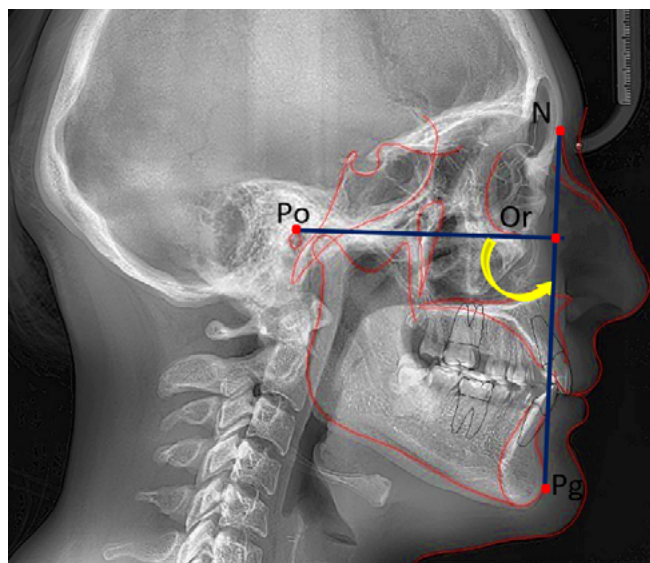
Es una medida angular formado por los puntos Pt-Gn y el plano de la base del cráneo (Ba-N). Se mide el ángulo en la parte posterior de los planos de referencia. Indica el crecimiento del mentón el cual no se modifica con el tiempo. Valores mayores a la norma indican un crecimiento mandibular horizontal, característico en los pacientes braquifaciales. Al contrario, valores menores indican crecimiento vertical mandibular generalmente presente en pacientes dolicofaciales (figura 29) (3,4,29).



**Figura 29.** Eje facial. Norma:  $90^\circ \pm 3^\circ$ .

### 3.1.1.2. Profundidad facial

Medida angular del plano facial (N-Pg) y el plano de Frankfort (Po-Or) se le mide en el ángulo posterior. Permite localizar el mentón de forma horizontal. Valores mayores son indicativos de una clase III, por el contrario, valores menores hacen referencia a una mandíbula de clase II esquelética (figura 30) (3,4,29).



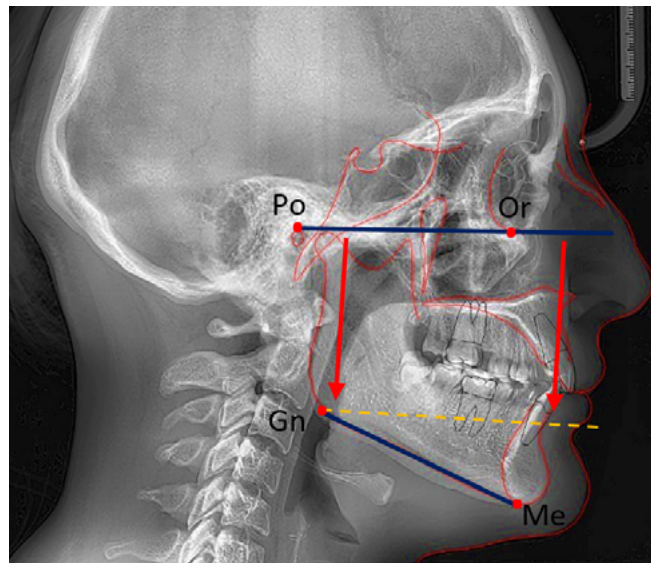
**Figura 30.** Profundidad facial. Norma:  $87^\circ \pm 3^\circ$ , aumenta  $0,33^\circ$  por año.

### 3.1.1.3. Ángulo del plano mandibular

Es el ángulo formado por el plano de Frankfort y el plano mandibular, el cual se forma de la unión de los puntos Go-Me. Los valores mayores a la norma corresponden a un biotipo dolicofacial el crecimiento vertical se asocia a ramas mandibulares cortas, a



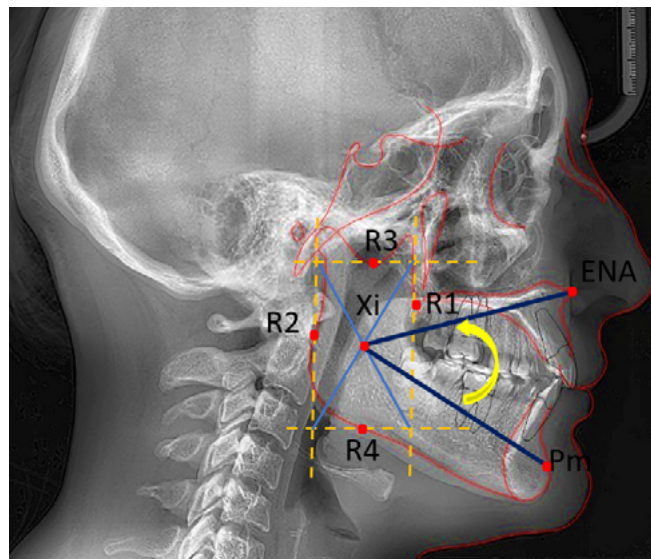
una mordida abierta esquelética y perfil convexo. Mientras que, el valor inferior a la norma hace referencia a pacientes braquifaciales, se asocia a un crecimiento horizontal, una mordida profunda esquelética y perfil recto o cóncavo (figura 31) (3,4,29).



**Figura 31.** Ángulo del plano mandibular. Norma:  $26^\circ \pm 4$ , disminuye  $0,3^\circ$  por año.

### 3.1.1.4. Altura facial inferior

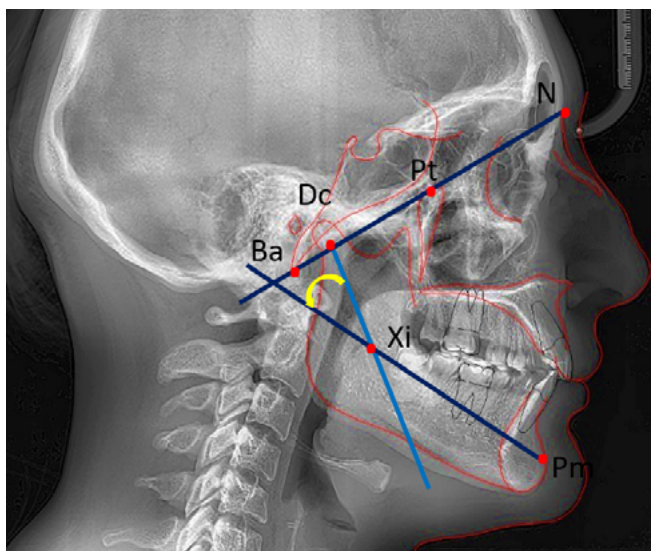
Conformado por el ángulo de los puntos ENA.Xi-Xi.Pm, indica en los maxilares la divergencia vertical de sus bases correspondientes; valores aumentados son correspondientes a patrones dolicofaciales, indicando mordida abierta. Los valores disminuidos corresponden a patrones braquifaciales y a un sobrepase aumentado (figura 32) (3,4,29).



**Figura 32.** Altura facial inferior. Norma:  $47^\circ \pm 4$ .

### 3.1.1.5. Arco mandibular

Corresponde a la medida angular formada entre el punto Xi-Pm, y el eje condilar (Xi-Dc). Dicho ángulo indica la forma de la mandíbula y las características musculares (figura 28). Ángulos mayores corresponden a pacientes braquifaciales y se asocia a mandíbula cuadradas y mordidas profundas. Valores menores a 26° se observa en pacientes dolicofaciales, musculatura débil y mordidas abiertas (figura 33) (3,4,29).



**Figura 33.** Arco mandibular. Norma: 26° ±4, aumenta 0, 5° por año.

**Tabla 4.** Medidas cefalométricas de Vert (29).

Medida	Norma	Ds	Dx	Aumenta	Disminuye
Eje facial	90°	± 3	Dirección crecimiento del mentón	Crecimiento mandibular horizontal braquifaciales	Crecimiento mandibular vertical dolicofaciales
Profundidad facial	87°	± 3 aumenta 0,33 por año	Localizar horizontalmente el mentón en la cara	Clase III	Clase II esquelética
Ángulo del plano mandibular	26°	± 4 disminuye 0,3 por año	Indica dirección de crecimiento de mandíbula	Dolicofacial, mordida abierta esquelética	Braquifaciales, mordida profunda esquelética
Altura facial inferior	47°	± 4	Divergencia vertical y horizontal de bases maxilares	Dolicofaciales, mordida abierta anterior	Braquifaciales, sobrepase aumentado
Arco mandibular	26°	± 4, aumenta 0,5 por año	Forma de la mandíbula y características musculares	Braquifaciales y mandíbula cuadrada con mordida profunda	Dolicofaciales, musculatura débil y mordida abierta

### 3.1.2. Coeficiente de variación de VERT

En base a los cinco ángulos señalados anteriormente, se calcula el VERT (3,4,29):

- La diferencia se calcula para cada ángulo de la medida del paciente y la norma, el signo que se asigna a esta diferencia depende, si la interpretación de la norma indica características dolicofaciales se coloca el signo negativo (-), caso contrario en pacientes con características braquifaciales se asigna el signo positivo (+).
- La cifra obtenida en el paso anterior se divide para el desvío estándar de cada medida.
- La suma se realiza de forma algebraica de los cinco valores que se obtienen y se divide para 5, es decir, para el número de campos analizados. A partir de esto, se obtiene un nuevo valor que se interpreta de manera cualitativa.

Valores positivos hacen referencia a pacientes braquifaciales y valores negativos hacen referencia valores dolicofaciales. La interpretación se realiza según la tabla 5 (3,4,29).

**Tabla 5.** Valores de referencia (29).

Biotipo facial del paciente					
Dólicofacial severo	Dólicofacial	Dólicofacial leve	Mesofacial	Braquifacial	Braquifacial severo
-2	-1	-0,5	0	+0,5	+1
-2	-1 hasta -1,9	-0,5 hasta -0,9	-0,49 hasta +0,49	+0,5 hasta +0,9	+1

En el siguiente ejercicio nos ayuda a comprender y determinar el biotipo facial en paciente femenino de 15 años de edad (tabla 6).

**Tabla 6.** Ejercicio de determinación del biotipo facial.

Ángulo	Paciente	Norma	Desviación	Norma corregida	Desv. Paciente	Desv. Total
Eje Facial	94	90	3	90	4/3	+1,33
Prof. Facial	86	87	3	88,98 (0,33 * 6)	2,98/3	-0,99
Plano Mandibular	24	26	4	24,2	0,2/4	+0,05
Alt. Facial inferior	46	47	4	47	1/4	+0,025
Arco mandibular	32	26	4	29	3/4	+0,75

Biotipo facial	$+2,38 - 0,99 = +1,39/5 = +0,278$ Mesofacial
----------------	---

Una observación fundamental en la determinación del biotipo facial según el coeficiente de Vert es importante realizar la corrección biológica respecto a las normas establecidas por Ricketts, ya que, el mismo autor determina que los ángulos: de profundidad facial, plano y arco mandibular presentan variaciones en las etapas de crecimiento activo. En el ejercicio citado se realizó una multiplicación de los grados de la corrección biológica por seis, debido a que la paciente tiene 15 años y las normas establecidas son para la edad de 9 años.

### 3.2. Diferencias cefalométricas

La dirección, magnitud del crecimiento y desarrollo craneo facial son aspectos fundamentales en el análisis cefalométrico, permiten aplicar una adecuada biomecánica en el tratamiento ortodóntico, para solucionar cada tipo de maloclusión. El crecimiento vertical presenta variaciones en cada individuo, el mismo puede verse influenciado por factores propios y externos a la persona (30).

El biotipo facial presenta variaciones en diferentes poblaciones, en Cuba (37) se ha reportado en niños de origen caucásico un predominio del biotipo braquifacial y en niños de raza negra, de igual manera predominó el biotipo braquifacial leve; por el contrario en México (38), se observó un predominio del biotipo dolicofacial, a diferencia de la población cuencana se determinó un predominio el biotipo mesofacial, sin embargo, en esta misma población en dentición mixta se ha reportado mayor frecuencia del biotipo braquifacial. Estas variaciones pueden ser a causa del rango de edad en los cuales el crecimiento todavía no se ha completado (26,39,40).

En Estados Unidos (41) se realizó un estudio en una población hispana, se encontraron relación entre la clase esquelética y el patrón vertical de crecimiento, la clase II esquelética presentó crecimiento vertical mandibular, es decir un patrón hiperdivergente contrario a la clase III esquelética que manifiesta un patrón hipodivergente con crecimiento horizontal. De igual forma, en un estudio realizado por Barbosa et al. (42), en una población caucásica, reportaron que la clase II esquelética presenta un patrón de crecimiento mandibular hiperdivergente el cual aumenta conforme avanza la edad, lo que va empeorando la clase II esquelética. Los resultados presentados son similares a los que se ha encontrado en la población cuencana (26,41).

En base a lo antes mencionado se puede concluir que el biotipo facial presenta gran variabilidad, las cuales pueden originarse por la diferencia del lugar, la edad y el sexo de donde se obtuvo de la muestra.

## 4. La valoración WITS de la desarmonía mandibular

Fue presentada por Alex Jacobson en 1975. No representa un análisis en sí, más bien es una medida diagnóstica auxiliar para determinar la magnitud de desarmonía sagital entre los maxilares. Su nombre proviene de las abreviaturas de la Universidad de Witwatersrand en Johannesburg, Sudáfrica, lugar en donde se desarrolló (43).

### 4.1. Puntos cefalométricos

La demarcación de los puntos cefalométricos son indispensables para su posterior trazado y medición (1,4).

- *Punto A:* se sitúa en el punto más profundo del contorno del maxilar, entre la espina nasal anterior y el alvéolo.
- *Punto B:* punto más profundo en la curvatura de la sínfisis del mentón. Este punto se encuentra en la unión del hueso basal y alveolar.

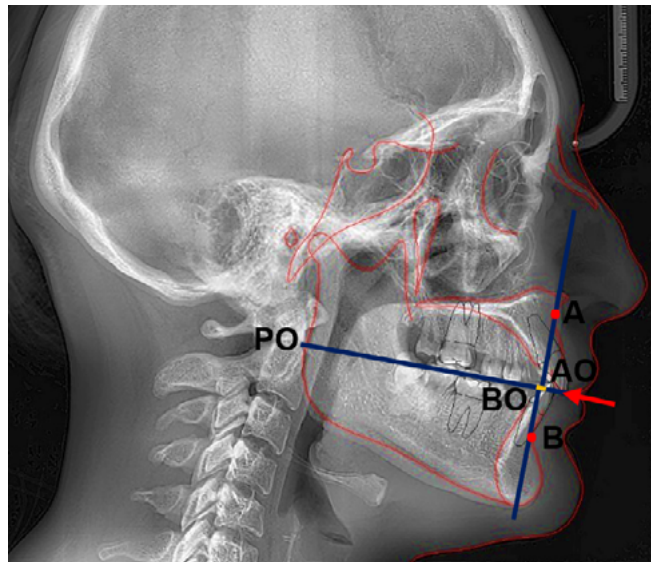
### 4.2. Planos

#### 4.2.1. Plano oclusal

Línea en relación a la máxima intercuspidad de las piezas dentales posteriores. La medida de WITS se determina trazando dos líneas perpendiculares al plano oclusal (O), una línea que parte desde el punto A (AO) y otra línea que parte desde el punto B (BO). La medida que existe entre el punto AO y BO representa el valor de WITS, mientras mayor sea la diferencia entre AO y BO, la discrepancia sagital de las bases óseas apicales será mayores. La medida de WITS se convierte en valor positivo, cuando el punto AO se encuentra por delante de BO y en el caso opuesto se define con valores negativos (figura 34) (43,44).

Jacobson recomienda como valores normales de WITS, en el sexo femenino 0 mm y para el sexo masculino -1 mm (43,44).

La medida de WITS se utiliza con el ángulo ANB, debido a que, esta medida permite evitar los posibles errores de medidas basadas en estructuras lejanas a las bases óseas apicales, como es el punto Nasion. Además, de eliminar el efecto de rotación del maxilar superior como inferior en relación a la base del cráneo (44). Sin embargo, existe gran variabilidad en la medida de WITS, debido a que el plano oclusal puede ser afectado por la erupción y desarrollo dental generando dificultad o inconsistencias en la determinación del plano oclusal. Sumado, que la inclinación del plano oclusal puede variar ampliamente por movimientos verticales de los incisivos, molares o ambos durante el tratamiento ortodóncico (43,44).



**Figura 34.** Valoración de WITS.

### 4.3. Diferencias cefalométricas

Respecto al análisis de WITS, en una muestra de la población chilena, Sandoval et al. (23) determinaron mayor prevalencia de maloclusión clase II esquelética, seguida de clase I esquelética con un valor promedio de +1 mm y +1,5 mm para el sexo masculino y femenino respectivamente. Por otro lado, Plaza et al. (41), en la población caucásica, encontraron mayor prevalencia de clase I esquelética (+0,69 mm) seguida de la clase II esquelética. Sin embargo, Mena et al. (22), observaron valores ligeramente mayores en la medida de WITS para la población mexicana.

Cabe recalcar que en un estudio realizado en la población cuencana según la medida de WITS existía menor frecuencia de clase I esquelética, seguida de clase II y clase III esquelética, estas variaciones pueden ser porque fue realizado en una población en diferentes periodos de dentición lo cual puede alterar la inclinación del plano oclusal y por lo tanto influir en la medida de WITS (26).

## 5. Análisis de la maduración de vértebras cervicales de Baccetti

La maduración biológica es un proceso gradual el cual se caracteriza por los cambios cualitativos en la organización fisiológica y anatómica, estos cambios se producen hasta alcanzar el estado de madurez, los mismos que se presentan dependiendo del sexo y etapa de maduración, siendo variable para cada individuo (45)

El conocimiento de los estadios de maduración ósea es de gran importancia en el área de la ortodoncia especialmente en la ortopedia maxilar para poder identificar los periodos intensos de crecimiento que puedan contribuir al correcto tratamiento de la anomalía dentomaxilofacial ya sea en el plano sagital, transversal o vertical, planificación de cirugía ortognática y retención en la maloclusión clase III (46-49).

El ritmo de maduración es diferente en cada individuo y no siempre coincide con la edad cronológica, además existe una serie de factores locales y ambientales que influyen en el mismo (45). El proceso de maduración se puede alterar por factores de tipo genético, nutricionales, hormonales y patológicos, tanto el grado de alteración producido por la nutrición como de las patologías sobre la maduración y crecimiento físico dependerá de la intensidad, duración y momento de ocurrencia (50). Algo que se debe tomar en cuenta es que debido a la amplia variación individual que existe, no se puede usar la edad cronológica en la evaluación del crecimiento puberal, razón por la cual se recurre a la determinación de la maduración biológica (51).

La maduración esquelética hace referencia a la examinación de forma visual de los huesos en desarrollo incluyendo su apariencia inicial y posteriores cambios relacionados con la osificación en forma y tamaño, generalmente se realiza en radiografías de mano muñeca y radiografías cefálicas laterales (52).

Existen diversos métodos que han sido empleados para determinar la maduración esquelética, el estudio de mano-muñeca es uno de los indicadores de mayor precisión. Sin embargo, este obliga a la necesidad de radiografías adicionales, lo que implica mayores costos y exposición a la radiación. Por otro lado, es posible realizar la determinación de la maduración esquelética en las vértebras cervicales, la cual se puede realizar aprovechando las radiografías cefálicas laterales (49,52,53).

Para determinar la madurez esquelética de los individuos puede realizarse mediante indicadores biológicos dentro de ellos: aumento de la estatura, maduración esquelética de la mano, desarrollo y erupción de la dentición, aparición de caracteres sexuales secundarios como la menarquía y cambios en la voz y por último la maduración de las vértebras cervicales.

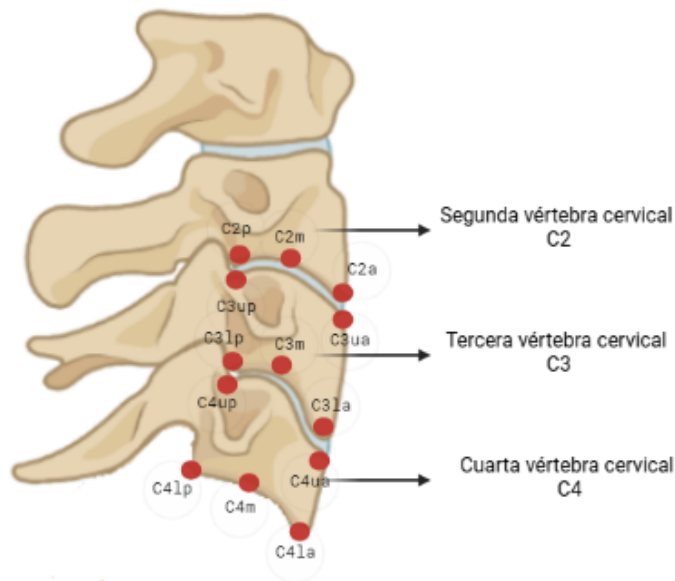
Baccetti et al. (46) proporcionaron una nueva versión de la maduración de las vértebras cervicales (MVC) para la determinación del pico de crecimiento mandibular, basado en el análisis desde la segunda a la cuarta vértebra cervical, esto permite evaluar el momento óptimo del tratamiento de las maloclusiones, este nuevo análisis se divide en seis estadios.

## 5.1. Puntos cefalométricos

En la radiografía cefálica lateral se pueden localizar puntos en los cuerpos vertebrales cervicales (figura 35) (46).

- C2 segunda vértebra cervical.
- C2a se encuentra en la parte más anterior del borde inferior de C2.
- C2m ubicado en la parte media del borde inferior de C2.
- C2p punto ubicado en la parte más posterior del borde inferior de C2.
- C3 tercera vértebra cervical.
- C3ua se refiere al punto más anterior del borde superior de la C3.
- C3up se refiere al punto más posterior del borde superior de la C3.
- C3la más anterior del borde inferior de C3.

- C3m se encuentra en lo más profundo del borde inferior de C3.
- C3lp punto más posterior del borde inferior de C3.
- C4 cuarta vértebra cervical.
- C4ua punto más anterior del borde superior de C4.
- C4up punto más posterior del borde superior de C4.
- C4la ubicado en lo más anterior del borde inferior de C4.
- C4lm se encuentra en lo más profundo del borde inferior de C4.
- C4lp ubicado en lo más posterior del borde inferior de la C4.



**Figura 35.** Puntos cefalométricos para el análisis vertebral (46).

## 5.2. Análisis visual

Consiste en la valoración visual de las características morfológicas de las tres vértebras cervicales (C2, C3 y C4). Se analizará: presencia o ausencia de una concavidad en el borde inferior del cuerpo de C2, C3 y C4, y forma del cuerpo de C3 y C4. Aquí se consideraron cuatro formas básicas:

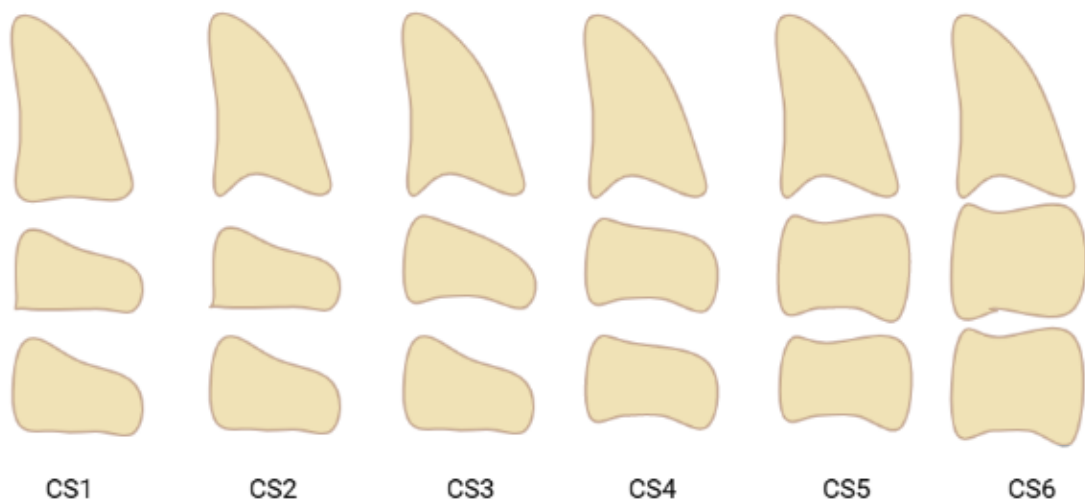
- *Trapezoide* cuando el borde superior de la vértebra se inclina hacia abajo desde la parte posterior a anterior.
- *Rectangular horizontal* cuando los bordes anterior y posterior son más cortos que los bordes superior e inferior de las vértebras cervicales.
- *Cuadrado* en donde todos los bordes de las vértebras son de la misma altura.
- *Rectangular vertical* en esta forma los bordes posterior y anterior son más largos que los bordes superior e inferior de las vértebras cervicales.



### 5.3. Estadios de maduración de las vértebras cervicales

De acuerdo a la versión modificada, se resumen seis etapas (figura 36) (46):

- *Estadio cervical 1 (CS1)*: bordes inferiores de C2, C3 y C4 son planos. Forma trapezoidal del cuerpo vertebral de C3 y C4. El pico de crecimiento mandibular se producirá probablemente en dos años. Etapa para ser corregidas clase III con retrusión maxilar por su estabilidad que presenta a largo plazo.
- *Estadio cervical 2 (CS2)*: en el borde inferior de C2 se observa una concavidad. Las formas de los cuerpos de las vértebras de C3 y C4 se mantienen como en el estadio anterior. Aproximadamente el pico se producirá en un año.
- *Estadio cervical 3 (CS3)*: se observa una concavidad en los bordes inferiores de C2 y C3. Se puede apreciar una forma trapezoidal o rectangular horizontal de C3 y C4. Se dará el inicio del pico de crecimiento puberal y tendrá una duración de un año. Etapa ideal para iniciar con tratamiento de la ortopedia maxilar, cuando el paciente presenta clase II esquelético por retrognatismo mandibular.
- *Estadio cervical 4 (CS4)*: los bordes inferiores cóncavos de C2, C3 y C4. Los cuerpos vertebrales de C3 y C4 presentan una forma rectangular horizontal. El pico de crecimiento ha ocurrido en uno o dos años antes.
- *Estadio cervical 5 (CS5)*: se mantiene la concavidad de los bordes inferiores. Probablemente el cuerpo de C3 o C4 presentarán una forma cuadrada y la otra con forma rectangular horizontal. El pico de crecimiento ha finalizado un año antes de esta etapa.
- *Estadio cervical 6 (CS6)*: persiste la concavidad de la C2, C3 y C4. La forma del cuerpo vertebral de C3 y C4 podrían presentar una forma cuadrada la una vértebra y la otra una forma rectangular vertical. El pico de crecimiento mandibular ha terminado hace dos años.



**Figura 36.** Estadios de maduración cervical de Baccetti (46).

## 5.4. Diferencias cefalométricas

Respecto al crecimiento maxilar y los estadios de maduración, en una muestra de pacientes japoneses (54), el crecimiento longitudinal del maxilar se observó en los estadios previos al pico de crecimiento puberal CS1 y CS2. Características similares presentaron los estudios realizados en una población de Brasil (31) y de la India (32), estas medidas presentaron valores inferiores respecto a la norma establecida por McNamara. De igual manera, en la población cuencana (26) se encontraron valores menores a los establecidos por la norma cefalométrica y a los reportados de los estudios antes mencionados (26,31,32,54).

En una población de Brasil (55) y en una muestra de la ciudad de Cuenca (26) se reportó que el crecimiento mandibular en la clase III esquelética presenta mayor crecimiento longitudinal entre CS3 y CS4, mientras que la clase I y II se presentó menor crecimiento; otro estudio realizado en una población brasileña (41) con dentición mixta reportó mayor crecimiento mandibular en los estadios de maduración CS2 y CS3 dentro de la clase I esquelética (26,55,56).

Acorde al sexo, en la población cuencana (26) y en una muestra de Pakistán (57) se observó que en el estadio CS3 y CS4 en el sexo masculino existe mayor crecimiento mandibular en la clase III esquelética, a diferencia del sexo femenino que presentó un menor crecimiento longitudinal (48,51,57).

Se puede concluir que los resultados expuestos anteriormente, coinciden con lo establecido por Baccetti et al. (46), es decir el crecimiento maxilar se presenta en los estadios prepuberales y el crecimiento mandibular se manifiesta durante el pico puberal.

## 6. Ficha clínica en ortodoncia

### 6.1. Datos generales

- *Fecha de ingreso:* se refiere al mes, día y año en el cual el paciente acude por primera vez a la consulta odontológica al área de ortodoncia, la fecha debe escribirse en formato americano (MM/DD/AAAA). Ejemplo: agosto/14/2023.
- *Nombre del alumno:* se debe especificar el/los nombres de los estudiantes que son responsables de la atención del paciente. Ejemplo: Juan Pablo López Arias-María Alejandrina Regalado Vásquez.
- *Docente tutor:* se debe detallar el nombre del tutor responsable a cargo del tratamiento del paciente. Ejemplo: Od. Esp. Magaly Jiménez (figura 37).



**UNIDAD ACADÉMICA DE SALUD Y BIENESTAR**  
**CARRERA DE ODONTOLOGÍA**

**FICHA DE ORTODONCIA**

**Nº 0001013**

Fecha de ingreso del paciente: \_\_\_\_\_

Nombre del alumno: \_\_\_\_\_ Docente tutor: \_\_\_\_\_

**Figura 37.** Datos generales. Tomado de la ficha clínica de ortodoncia.

## 6.2. Sección 1: identificación

- *Nombre de paciente:* se debe mencionar los nombres completos del paciente, apellido paterno y apellido materno. Ejemplo: María Emilia Fernández Luna.
- *Fecha de nacimiento:* colocar la fecha de nacimiento en formato americano (MM/DD/AAAA). Ejemplo: agosto/14/2002.
- *Edad:* mencionar la edad cronológica del paciente. Ejemplo: 22 años 11 meses.
- *Etnia:* Se debe marcar con una "X" en el recuadro pertinente, haciendo referencia a lo mencionado por el paciente o su representante legal. En casos en donde no se referencie la etnia mencionada por el paciente se debe especificar en otros. Ejemplo: Mestiza (X) u Otros...
- *Dirección del paciente:* se debe mencionar el lugar de residencia permanente del paciente (calle principal y secundaria, provincia, ciudad o cantón). Ejemplo: Av. de las Américas y Humboldt, Azuay, Cuenca.
- *Teléfono:* especificar el número de teléfono (fijo o móvil) del paciente o representante legal: Ejemplo: 0978493872 o (07)2873794.
- *Nombre del padre:* detallar los nombres completos, apellido paterno y apellido materno. Ejemplo: Pablo Nicolás Fernández López.
- *Ocupación:* mencionar la actividad que realiza el padre de familia. Ejemplo: Diseñador gráfico.
- *Teléfono:* especificar el número de teléfono (fijo o móvil). Ejemplo: 0978493872 o (07)2873794.
- *Nombre de la madre:* detallar los nombres completos, apellido paterno y apellido materno. Ejemplo: María Julia Luna Sánchez.
- *Ocupación:* mencionar la actividad que realiza la madre de familia. Ejemplo: Enfermera.
- *Teléfono:* especificar el número de teléfono (fijo o móvil). Ejemplo 0978493872 o (07)2873794.

En casos especiales en donde el paciente no presente datos de sus padres se debe colocar de su representante legal (figura 38).

### 1. IDENTIFICACIÓN

Nombre del paciente: \_\_\_\_\_

Fecha de nacimiento: \_\_\_\_\_ Edad (año y meses) \_\_\_\_\_

Etnia: Mestiza ( ) Negra ( ) Indígena ( ) Afroecuatoriano ( ) otros: \_\_\_\_\_

Dirección paciente: \_\_\_\_\_ Teléfono: \_\_\_\_\_

Nombre del Padre: \_\_\_\_\_ Ocupación: \_\_\_\_\_ Teléfono: \_\_\_\_\_

Nombre de la Madre: \_\_\_\_\_ Ocupación: \_\_\_\_\_ Teléfono: \_\_\_\_\_

**Figura 38.** Identificación del paciente. Tomado de la ficha clínica de ortodoncia.

## 6.3. Sección 2: anamnesis

Motivo de consulta: mencionar entre comillas la expresión del paciente por la que solicita atención sanitaria al profesional de salud. Ejemplo: "Tengo los dientes chuecos, me gustaría corregir mis dientes".

Antecedentes hereditarios en relación con la anomalía: se debe indagar si algún familiar hasta quinto grado de consanguinidad presenta dicha anomalía, en el caso de ser afirmativo se debe especificar, marcar con una "X" en la casilla de "sí" y especificar. Ejemplo: Sí (X). Abuela materna-anomalía dentofacial de clase II esquelética.

Antecedentes congénitos: se debe indagar si el paciente presenta antecedentes congénitos, en el caso de ser afirmativo marcar con una "X" en la casilla de "sí" y especificar. Ejemplo: Sí (X). Síndrome de Down.

Antecedentes personales: se refiere al registro de antecedentes de la madre durante el periodo de embarazo del paciente, es decir el periodo gestacional transcurrió con normalidad o presentó complicaciones (presión arterial alta, diabetes gestacional, infecciones, preeclampsia, trabajo de parto prematuro, depresión, ansiedad u otros):

- *Parto*: en este ítem se debe marcar el tipo de nacimiento del paciente y la presencia de complicaciones (problemas con el cordón umbilical, frecuencia cardíaca anormal del bebé, asfixia perinatal, distocia de hombros entre otros), se debe indagar al padre o madre de familia y en casos donde no se disponga dicha información se debe marcar los recuadros con un guion medio.
- *Lactancia*: este apartado se refiere al tipo de lactancia (materna y/o artificial) que tuvo el paciente; debe especificar el número de meses que el paciente presentó cada tipo de lactancia en el caso de presentar un tipo de lactancia se debe colocar no aplica "NA" en el apartado correspondiente. Ejemplo: Materna 6 meses/Artificial 2 años.
- *Hábitos bucales deformantes*: se debe indagar la presencia de hábitos deformantes (succión del pulgar u otros dedos, mordedura de los labios, hábitos posturales, empuje lingual, onicofagia, respiración bucal, mordedura de lápices u otros) en el caso de ser afirmativo marcar con una "X" en "sí".
- *Tipos de alimentos*: se debe especificar el tipo de la consistencia de alimentación de la paciente tal como blanda (papillas, caldos vegetales, compotas, refinados o blancos: arroz, pan blanco, pasta u otros), dura (zanahoria, apio o los frutos secos u otros) o mixta.
- *Respiración*: se debe señalar con una "X" en el recuadro correspondiente al tipo de respiración, respira exclusivamente por la nariz se considera *nasal*, *bucal* si mantiene la boca abierta o entreabierta para respirar y *mixta* si presenta una combinación de las anteriores, se debe registrar en tiempo pasado es decir años atrás y en la actualidad.
- *Succión*: Se debe señalar con una "X" en el recuadro correspondiente a los hábitos de succión (mamadera, labio, dedo o chupete) pasados y actuales del paciente, en el caso de presentar un hábito no mencionado en las opciones se debe especificar en otros. Ejemplo: Succión de prendas de vestir.

- **Interposición:** se debe señalar con una "X" en el recuadro correspondiente por la presencia de interposición lingual (en reposo, al momento de la deglución y/o durante la fono-articulación), interposición labial ya sea del labio superior o inferior, mejillas o de otro dispositivo (especificar en otros). Además, se debe mencionar si esta se manifiesta en el pasado y/o en la actualidad, su frecuencia (alta, baja) y su intensidad. Ejemplo: Interposición: de esferos-actual-X. Baja frecuencia: intensidad-asociada a estrés.
- **Onicofagia:** se debe señalar con una "X" en el recuadro correspondiente a la presencia del hábito de comer o morderse las uñas con los dientes, en casos de no poseer se debe subrayar los recuadros con un guion medio (figura 39).

## 2. ANAMNESIS

2.1 Motivo de consulta \_\_\_\_\_

2.2 Antecedentes hereditarios en relación con la anomalía SI  NO

---

2.3 Antecedentes congénitos SI  NO

¿Cuál? \_\_\_\_\_

2.4 Antecedentes personales

Embarazo: Normal  Complicaciones

Parto: Normal  Cesárea  Complicaciones

Lactancia: Materna (duración) \_\_\_\_\_ Artificial: \_\_\_\_\_

Hábitos bucales deformantes: SI  NO

Tipos de alimentos: Duros  Blandos  Mixto

Respiración		Succión		Interposición		Onicofagia		
PASADO	ACTUAL	PASADO	ACTUAL	SUR	INF.	PASADO	ACTUAL	
1.- Nasal	<input type="checkbox"/>	<input type="checkbox"/>	1.- Mamadera	<input type="checkbox"/>	<input type="checkbox"/>	1.- Labial	<input type="checkbox"/>	<input type="checkbox"/>
2.- Bucal	<input type="checkbox"/>	<input type="checkbox"/>	2.- Labio	<input type="checkbox"/>	<input type="checkbox"/>	2.- Lingual: En reposo	<input type="checkbox"/>	<input type="checkbox"/>
3.- Mixta	<input type="checkbox"/>	<input type="checkbox"/>	3.- Dedo	<input type="checkbox"/>	<input type="checkbox"/>	Deglución	<input type="checkbox"/>	<input type="checkbox"/>
			4.- Chupete	<input type="checkbox"/>	<input type="checkbox"/>	Fonoarticulación	<input type="checkbox"/>	<input type="checkbox"/>
			5.- Otros:			3.- Mejillas	<input type="checkbox"/>	<input type="checkbox"/>
						4.- Otros: _____	<input type="checkbox"/>	<input type="checkbox"/>
						Indique tiempo, frecuencia, intensidad		
						- Alta frecuencia	<input type="checkbox"/>	_____
						- Baja frecuencia	<input type="checkbox"/>	_____

**Figura 39.** Anamnesis. Tomado de la ficha clínica de ortodoncia.

Historia médica: en este apartado se debe indagar si el paciente está bajo algún tratamiento médico en el caso de ser afirmativo especificar marcar con una "X" en la casilla "sí"; seguido a esto se debe cuestionar si el paciente ha ingerido alguna medicación en los últimos seis meses. Además, se debe preguntar, alergias a la penicilina y/o otros medicamentos (especificar en otros), también se debe preguntar la existencia de complicaciones con la anestesia bucal, trastornos sanguíneos, coagulación y transfusiones, diagnóstico de hipertiroidismo, asma, tuberculosis, hepatitis, apoplejía, diabetes, alteraciones cardiovasculares y epilepsia y/o si ha sido intervenido quirúrgicamente, se debe

marcar con una "X" en cada una de las casillas ya sea que el paciente presente o no dicha alteración.

Antecedentes familiares: en este apartado se realiza el registro de las enfermedades y afecciones (hipertensión arterial, cáncer, diabetes entre otros) que presenten la familia hasta quinto grado de consanguinidad. Ejemplo: Abuela materna-cáncer de tiroides (figura 40).

## 2.5 HISTORIA MÉDICA

¿Está bajo tratamiento médico? SI ( ) No ( )

Nombre los medicamentos tomados en los últimos seis meses \_\_\_\_\_

¿Es alérgico a la penicilina u otros medicamentos? SI ( ) No ( ) Indique cual: \_\_\_\_\_

¿Ha tenido complicaciones por anestesia en la boca? SI ( ) No ( )

Trastornos sanguíneos, coagulación y transfusiones SI ( ) No ( )

Ha sido detectado hipertiroidismo SI ( ) No ( ) Asma SI ( ) No ( ) Tuberculosis SI ( ) No ( )

Hepatitis SI ( ) No ( ) Apoplejía SI ( ) No ( ) Diabetes SI ( ) No ( )

Alteraciones cardiovasculares SI ( ) No ( ) Epilepsia SI ( ) No ( )

Ha sido intervenido quirúrgicamente SI ( ) No ( )

### 2.5.1 ANTECEDENTES FAMILIARES

---

---

**Figura 40.** Historia médica. Tomado de la ficha clínica de ortodoncia.

## 6.4. Sección 3: examen clínico

Examen general:

- **Constitución:** se debe señalar la constitución actual del paciente en el recuadro correspondiente: pícnico se caracteriza por un cuerpo rechoncho, cara ancha y cuello corto; atlético presenta cinturón escapular ancho y musculoso, cuello alto, manos grandes, pelvis estrecha y piernas delgadas; y asténico se caracteriza por ser delgado, tórax plano y largo y poco desarrollo muscular.
- **Desarrollo psicológico y motor:** se refiere al conjunto de funciones de tipo motor, sensitivas-sensoriales, intelectuales y afectivas que le permiten realizar una serie de habilidades para cumplir las funciones que le corresponden a su edad y se debe señalar con una "X" en el recuadro correspondiente según las características del paciente.
- **Piel:** en este apartado se valora la textura, aspecto y continuidad de la piel, de acuerdo con las características del paciente se debe señalar con una "X" en el recuadro correspondiente a los criterios normal, acné, cicatriz y/o aumento de volumen.

- **Cuello:** en este apartado es necesario realizar la palpación para determinar ganglios palpables, aumento de volumen y dolor dichos parámetros deben ser registrados (figura 41).

### 3. EXAMEN CLÍNICO

#### 3.1 General

Constitución: Pícnico  Atlético  Asténico

Desarrollo Psicológico y Motor: Normal  Alterado

Piel: Normal  Acné  Cicatriz  Aumento de volumen

Cuello: Determinar ganglios palpables, aumento de volumen, dolor, etc. \_\_\_\_\_

**Figura 41.** Examen clínico general. Tomado de la ficha clínica de ortodoncia.

Examen facial frontal: se describe a detalle en el capítulo V, 2.6.6. En esta parte deben realizarse las medidas del alto y ancho facial en milímetros y según las normas establecidas se debe marcar el tipo de cara. En la dimensión facial se debe realizar marcas en el rostro del paciente en los puntos de referencia y medir la distancia entre ellos mediante un calímetro y registrarlos en milímetros (figura 42).

#### 3.2 Examen Facial Frontal

a) Tipo de Cara: Euriprosopo  Mesoprosopo  Leptoprosopo

$$C = \frac{\text{Altura Facial}}{\text{Ancho Bicigomático}} \times 100 = \text{_____} \times 100 = \text{_____}$$

b) Dimensión Frontal: Tercio sup. \_\_\_\_\_ mm / Tercio Med. \_\_\_\_\_ mm / Tercio Inf. \_\_\_\_\_

**Figura 42.** Examen facial frontal. Tomado de la ficha clínica de ortodoncia.

Examen facial lateral:

- **Frente:** existen tres tipos de frente: convexa (superficie que muestra una curvatura, siendo su centro el lado con mayor prominencia), media (superficie armónica que se considera normal) y plana (presenta un aplanamiento) se debe señalar con una "X" en el recuadro correspondiente según las características del paciente.
- **Nariz:** existe diferentes tipos de nariz: respingada (puntiaguda que se arquea hacia arriba), aguileña (en forma de gancho), aplanada (delgada cuya punta está más plana de lo normal) y recta (un tabique completamente recto) se debe señalar con una "X" en el recuadro correspondiente según corresponda.
- **Labios:** normal, retroquelia (labio hundido), proquelia (labio prominente), se debe señalar con una "X" en el recuadro correspondiente según sea labio superior o inferior.

- **Mandíbula:** su clasificación es normal cuando mantiene una relación armoniosa entre el maxilar superior e inferior, avanzada (desplazamiento hacia delante de la mandíbula respecto al maxilar superior) y retruída (posición más retraída de lo que se considera como su posición normal), se debe señalar con una "X" en el recuadro correspondiente según las características del paciente.
- **Vista de perfil:** se describe a detalle en el capítulo V, 2.7.1. Aquí debe observarse al paciente de perfil y el plano de Frankfort debe ser paralelo al piso (figura 43).

### 3.3 Examen Facial Lateral

3.3.1 Frente: Convexa  Media  Plana

3.3.2 Nariz: Respingada  Aguiluña  Aplanada  Recta

3.3.3 Labios:

Superior: Normal  Proquelia  Retroquelia

Inferior: Normal  Proquelia  Retroquelia

3.3.4 Mandíbula: Normal  Avanzada  Retruída

3.3.5 Vista de Perfil: Recto  Convexo  Cóncavo

**Figura 43.** Examen facial lateral. Tomado de la ficha clínica de ortodoncia.

#### Examen intraoral-tejidos blandos:

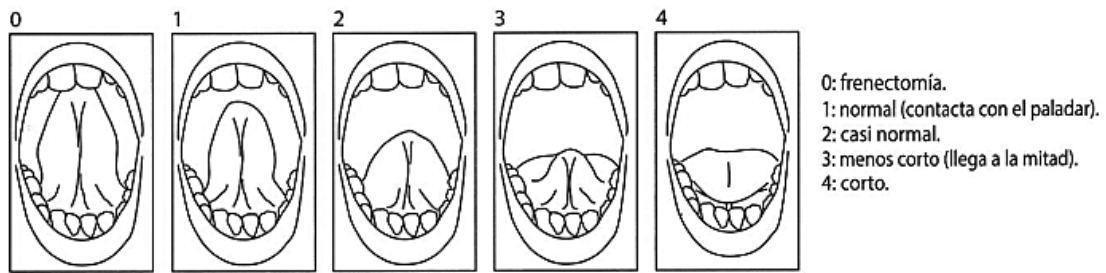
- **Tamaño de lengua:** normal cuando la lengua guarda una proporción adecuada respecto a las arcadas dentales, macroglosia (lengua es más grande de lo normal), microglosia (lengua es más pequeña de lo normal).
- **Frenillo lingual y labial:** se describe a detalle en el capítulo IV, 4.2.3.5. Se debe solicitar al paciente que levante la lengua y se debe comparar con el gráfico adjunto a la ficha clínica.
- **Paladar:** los distintos tipos de paladar son: normal, fisurado, profundo y ojival se debe señalar con una "X" en el recuadro correspondiente según las características del paciente.
- **Amígdalas:** se debe colocar el numero adecuado en el recuadro correspondiente, al comparar las características del paciente con el gráfico correspondiente de la ficha. Esto se describe a detalle en el capítulo IV, 4.2.3.3. (figura 44).



### 3.4 Examen Intraoral

3.4.1 Tejidos blandos: a) Tamaño de la lengua: Normal  Macroglosia  Microglosia

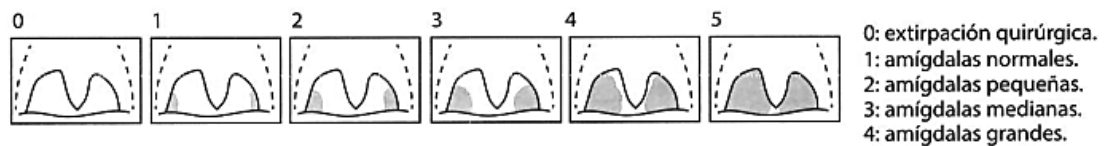
b) Frenillo: b.1) Lingual - tipo



b.2) Labial: Normal  Corto

c) bóveda palatina: Normal  Fisurado  Profundo  Ojival

d) Amígdalas: Tipo



**Figura 44.** Examen intraoral: tejidos blandos. Tomado de la ficha clínica de ortodoncia.

Examen intraoral-tejidos duros:

- *Tipos de dentición:* a través de la observación clínica se debe marcar con una "X" según las piezas dentales presentes, se describe a detalle en el capítulo II.
- *Forma de arcada:* se debe valorar cada arcada y colocar la letra "S" para la arcada superior e "I" para la arcada inferior en el recuadro de la forma de arcada que corresponda, se describe a detalle en el capítulo II, 3.3.
- *Susceptibilidad de caries:* este apartado se debe identificar la susceptibilidad de caries según el valor obtenido en el índice COP-D (dentición permanente) o ceo-d (dentición decidua), se debe recurrir a un odontograma de la ficha clínica.
- *Condiciones higiénicas:* este apartado se debe realizar el índice de higiene oral simplificado y según el valor obtenido se identifica como buena, regular o mala.
- *ATM:* en esta sección se detalla si el paciente presenta ruido articular ya sea crepitaciones o chasquidos. Además, se detalla la presencia de dolor ya sea en apertura o cierre y del lado derecho o izquierdo. Es importante determinar el rango de apertura en milímetros y desviación de la mandíbula en apertura o cierre, así como el lado al cual se desvía la mandíbula (derecha o izquierda) (figura 45).

### 3.4.2 Tejidos duros:

#### a) Tipo de Dentición:

Temporal  Mixta 1ra. Fase  Mixta 2da. Fase  Permanente

#### b) Forma de Arcada:

Triangular  Cuadrada  Ovoide  Semicircular

#### c) Susceptibilidad de caries:

Alta  Media  Baja

#### d) Condiciones higiénicas:

Buena  Regular  Mala

e) ATM: Ruido: Derecho  Izquierdo

Dolor: Derecho  Izquierdo

Apertura: \_\_\_\_\_ mm

Desviación mandibular

Abertura: Derecho  Izquierdo

Cierre: Derecho  Izquierdo

**Figura 45.** Examen intraoral de tejidos duros. Tomado de la ficha clínica de ortodoncia.

## 6.5. Sección 4: examen funcional bucofaríngeo

- **Respiración:** se debe colocar al paciente sentado en una posición cómoda y se debe valorar la función nasal mediante el reflejo nasal de Gudín y la prueba de permeabilidad de Glatzel, estas técnicas se describen a detalle en el capítulo IV, 4.2.4.1.
- **Deglución:** se debe realizar la valoración de la deglución cuando el paciente toma un bocado de agua, es necesario realizar una observación minuciosa de la musculatura perioral y lingual. Se describe a detalle en el capítulo IV, 4.2.4.2.
- **Masticación:** para valorar esta función es necesario brindar al paciente una galleta tipo wafer y observar la forma de masticación y la musculatura que interviene en la misma. Se describe a detalle en el capítulo IV, 4.2.4.3.
- **Fono-articulación:** Se describe a detalle en el capítulo IV, 4.2.4.4. Para la valoración es necesario solicitar al paciente que repita varias palabras con los fonemas especificados en la ficha clínica (figura 46).

## 4. EXAMEN FUNCIONAL BUCOFARÍNGEO

### 4.1 Respiración

a) Reflejo Nasal de Gudin

Dilatación normal  Colapsación unilateral  Colapsación bilateral

b) Permeabilidad nasal: Prueba de Glatzel

Simetría  Asimetría

### 4.2 Deglución

a) Normal  Atípica

b) Interposición lingual anterior

c) Interposición lingual lateral Unilateral  Bilateral

d) Contracción periorbicular

e) Contracción comisuras

f) Contracción mentón

### 4.3 Masticación (dar una galleta wafer)

a) Formas de masticación con la boca Cerrada  Abierta

b) Lateralización del alimento Unilateral  Bilateral

c) Intervención musculatura Perioral  Facial

### 4.4 FONOARTICULACIÓN

a) Dislalia Si  No  Simple  Múltiple

S  R  L  Otras: \_\_\_\_\_

Figura 46. Examen funcional bucofaríngeo. Tomado de la ficha clínica de ortodoncia.

## 6.6. Sección 5: examen de los arcos dentarios

En esta sección se debe realizar el llenado de la odontograma al inicio del tratamiento, se debe regir a la normativa técnica del Ministerio de Salud Pública vigente (figura 47).

### 5. EXAMEN DE LOS ARCOS DENTARIOS

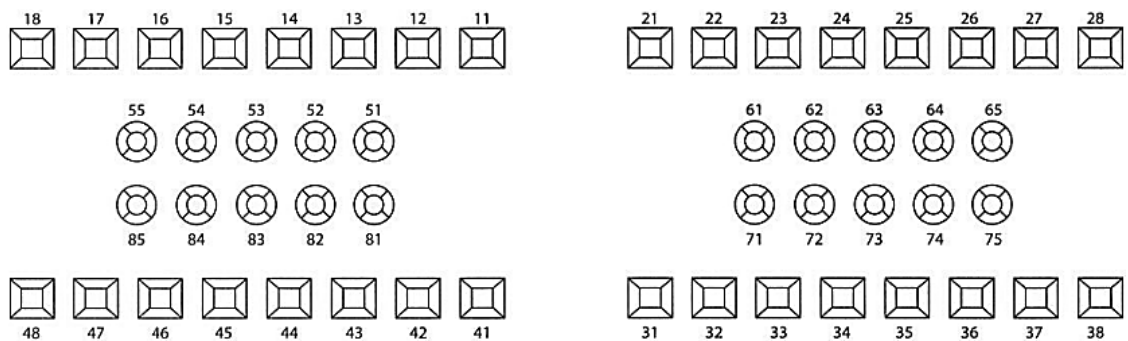


Figura 47. Examen de los arcos dentarios. Tomado de la ficha clínica de ortodoncia.

## 6.7. Sección 6: Análisis de modelos

Para esta parte de la ficha clínica es indispensable tener los modelos de estudio del paciente en yeso blanco de ortodoncia debidamente zocalados y con buena reproducción de detalles.

Análisis de las arcadas en oclusión:

- *Sentido sagital*: se debe medir el resalte en milímetros, así como la determinación de la relación molar en el caso de la presencia de los primeros molares permanente o el plano terminal ante la presencia de los segundos molares deciduos. Además, se debe determinar la relación canina en dentición temporal o permanente.
- *Sentido vertical*: se debe valorar el sobrepase incisivo y las alteraciones verticales posteriores tanto del lado derecho e izquierdo.
- *Sentido transversal*: se debe valorar en el sector anterior la coincidencia de la línea media dentaria superior e inferior y en caso de existir desviaciones se debe registrar hacia donde se dirigen y cuantificar en milímetros, mientras que, en la zona lateral se debe registrar la relación cúspide fosa de las piezas dentales superiores con las inferiores e identificar las piezas dentales que presentan la alteración (figura 48).

El análisis de las arcadas en oclusión se describe a detalle en el capítulo V, 3.4.

### 6.1 Análisis de las arcadas en oclusión

#### a. Sentido Sagital.

Zona Anterior: Resalte \_\_\_\_\_ mm.

Zona Lateral: Relación molar: Derecha \_\_\_\_\_ Izquierda \_\_\_\_\_

Relación canina: Derecha \_\_\_\_\_ Izquierda \_\_\_\_\_

#### b. Sentido Vertical.

Zona Anterior: Sobrepase \_\_\_\_\_ mm.

Zona Lateral: Normal

Abierta  Derecha  Izquierda

#### c. Sentido Transversal

Zona Anterior: Líneas media: Coincidente

Superior desviada  Derecha  \_\_\_\_\_ mm

Izquierda  \_\_\_\_\_ mm

Inferior desviada  Derecha  \_\_\_\_\_ mm

Izquierda  \_\_\_\_\_ mm

Zona Lateral:

Normal

Cúspide -Cúspide  Derecha  Izquierda  pieza \_\_\_\_\_

Cruzada  Derecha  Izquierda  pieza \_\_\_\_\_

Vestibulo - oclusión  Derecha  Izquierda  pieza \_\_\_\_\_

**Figura 48.** Análisis de las arcadas en oclusión. Tomado de la ficha clínica de ortodoncia.

Análisis de las arcadas individuales: se valora las arcadas por separado identificando las alteraciones en número, posición, tamaño, forma y desviación de la línea media según la línea media tanto del maxilar como mandíbula. Se debe registrar la pieza dental afectada (figura 49).

6.2.1 Arcada superior:

a. Número: Supernumerario: \_\_\_\_\_  
 Ausencia: \_\_\_\_\_

b. Posición: Versiones: \_\_\_\_\_  
 Rotación: \_\_\_\_\_  
 Transposición: \_\_\_\_\_

c. Tamaño: Normal   
 Macrodoncia: \_\_\_\_\_  
 Microdoncia: \_\_\_\_\_

d. Forma: Normal   
 Alterado \_\_\_\_\_

e. Línea media: Normal   
 Desviada Derecha \_\_\_\_\_ mm  
 Izquierda \_\_\_\_\_ mm

6.2.2 Arcada inferior:

a. Número: Supernumerario: \_\_\_\_\_  
 Ausencia: \_\_\_\_\_

b. Posición: Versiones: \_\_\_\_\_  
 Rotación: \_\_\_\_\_  
 Transposición: \_\_\_\_\_

c. Tamaño: Normal   
 Macrodoncia: \_\_\_\_\_  
 Microdoncia: \_\_\_\_\_

d. Forma: Normal   
 Alterado \_\_\_\_\_

e. Línea media: Normal   
 Desviada Derecha \_\_\_\_\_ mm  
 Izquierda \_\_\_\_\_ mm

**Figura 49.** Análisis de las arcadas individuales. Tomado de la ficha clínica de ortodoncia.

Análisis de modelo de dentición mixta: se debe registrar la fecha en la cual se realiza el análisis de modelos, edad y nombre del paciente. Inicialmente, debe registrarse el ancho mesio-distal de los incisivos, tanto superiores e inferiores. Además, se observa en la ficha un gráfico en el cual se identifica la zona lateral derecha e izquierda, y la zona anterior; en cada una se debe registrar el espacio disponible y necesario, así como la discrepancia de longitud de arcada por sector y la discrepancia total, tanto superior como inferior. Finalmente, en la parte lateral derecha se debe registrar el análisis de Mayoral (figura 50).

















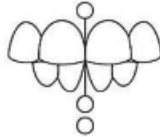
6.3 Análisis de Modelo de Dentición Mixta

Paciente: _____	Nº _____
Edad: _____	Fecha (del modelo) _____

<b>Maxilar Superior</b>	<b>Zona Lateral Derecha</b> Espacio disponible es: _____ mm. Espacio necesario es: _____ mm. (suma de premolares y canino) Diferencia: _____ mm.	<b>Zona Anterior</b> Espacio disponible es: _____ mm. (de 5.3 a 6.3) Espacio necesario es: _____ mm. (suma incisiva) Diferencia: _____ mm.	<b>Zona Lateral Izquierda</b> Espacio disponible es: _____ mm. Espacio necesario es: _____ mm. (suma de premolares y canino) Diferencia: _____ mm.
	<b>Maxilar Superior</b> Si _____ = mm.		<b>Discrepancia Total Superior</b> (Suma de la diferencia de los tres segmentos) = _____ mm.
Normal <input type="checkbox"/> Macrognatismo <input type="checkbox"/> Micrognatismo <input type="checkbox"/>			
<b>Maxilar Inferior</b>	1.4 - 2.4 _____ mm. 1.5 - 2.5 _____ mm. 1.6 - 2.6 _____ mm.		
	3.4 - 4.4 _____ mm. 3.5 - 4.5 _____ mm. 3.6 - 4.6 _____ mm.		
<b>Zona Lateral Derecha</b> Espacio disponible es: _____ mm. Espacio necesario es: _____ mm. (suma de premolares y canino) Diferencia: _____ mm.		<b>Zona Anterior</b> Espacio disponible es: _____ mm. (de 8.3 a 7.3) Espacio necesario es: _____ mm. (suma incisiva) Diferencia: _____ mm.	<b>Zona Lateral Izquierda</b> Espacio disponible es: _____ mm. Espacio necesario es: _____ mm. (suma de premolares y canino) Diferencia: _____ mm.

Figura 50. Análisis de modelos dentición mixta. Tomado de la ficha clínica de ortodoncia.

En el análisis de modelos en oclusión deben registrarse las relaciones intermaxilares del lado derecho e izquierdo, así como el sobrepase y resalte incisivo, y las alteraciones de la línea media dentaria superior e inferior entre sí y respecto a la línea media facial. Finalmente, se coloca el diagnóstico del análisis de arcadas dentales (figura 51).

Oclusión	Sagital	Relación Existente M _____ C _____	Resalte es:     Dif.:     N: 2,5 mm. Aumentado Vis a Vis Invertido	Relación Existente M _____ C _____
	Vertical	M. Normal _____ M. Abierta _____ Supraoclusión _____ Otras _____	Sobrepose es:     Dif.:     N: 2,5 mm. Sobremordida Vis a Vis M. abierta	_____ M. Normal _____ M. Abierta _____ Supraoclusión _____ Otras
	Transversal	Normal _____ Cruzada _____ Cúspide a Cúspide _____ Vestíbulo-oclusión _____	Línea Media  I. D. Línea Media Mandíbula	_____ Normal _____ Cruzada _____ Cúspide a Cúspide _____ Vestíbulo-oclusión

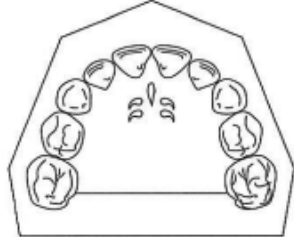
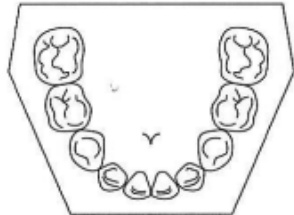

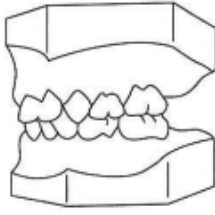
Diagnóstico \_\_\_\_\_  
 \_\_\_\_\_

**Figura 51.** Análisis de modelos dentición mixta en oclusión. Tomado de la ficha clínica de ortodoncia.

Análisis de modelo de dentición decidua: se debe registrar la fecha en la cual se realiza el análisis de modelos, edad y nombre del paciente. Debe realizarse el análisis individual del tipo de arco según Baume y el análisis de Bogue (figura 52).

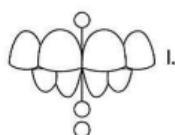
#### 6.4 Análisis de Modelo de Dentición Temporal

Paciente: \_\_\_\_\_ N° \_\_\_\_\_  
 Edad: \_\_\_\_\_ Fecha (del modelo) \_\_\_\_\_

Maxilar Superior	<b>Tipo de arco según Baume</b>		<b>Análisis de Bogue</b>
	Tipo I <input type="checkbox"/> Tipo II <input type="checkbox"/>		Normal <input type="checkbox"/> Micrognatia <input type="checkbox"/> Macrognatia <input type="checkbox"/>
Maxilar Inferior	Tipo I <input type="checkbox"/> Tipo II <input type="checkbox"/>	 	

**Figura 52.** Análisis de modelos dentición temporal. Tomado de la ficha clínica de ortodoncia.

El análisis de modelos en oclusión debe registrar las relaciones intermaxilares del lado derecho e izquierdo y en el plano vertical, sagital y transversal, así como el sobrepase y resalte incisivo y las alteraciones de la línea media dentaria superior e inferior entre sí y respecto a la línea media facial. Finalmente, se coloca el diagnóstico del análisis de arcadas dentales (figura 53).

Oclusión	Vertical	Normal <input type="checkbox"/>	Escalón _____ mm	Normal <input type="checkbox"/>
	Sagital	Abierta <input type="checkbox"/>	Normal <input type="checkbox"/>	Abierta <input type="checkbox"/>
		Disminuido <input type="checkbox"/>	Aumentado <input type="checkbox"/>	
Sagital	Relación canina: _____	Resalte _____ mm	Relación canina: _____	
	Plano terminal: _____	Normal <input type="checkbox"/>	Plano terminal: _____	
Transversal	Plano post lácteo <input type="checkbox"/>	Disminuido <input type="checkbox"/>	Plano post lácteo <input type="checkbox"/>	
	Escalón mesial <input type="checkbox"/>	Aumentado <input type="checkbox"/>	Escalón mesial <input type="checkbox"/>	
	Escalón distal <input type="checkbox"/>		Escalón distal <input type="checkbox"/>	
Transversal	Normal <input type="checkbox"/>	Línea Media D.	Normal <input type="checkbox"/>	
	Cúspide a Cúspide <input type="checkbox"/>	Línea Media	Cúspide a Cúspide <input type="checkbox"/>	
	Cruzada <input type="checkbox"/>	Línea Media Mandíbula	Cruzada <input type="checkbox"/>	
				

**Figura 53.** Análisis de modelos dentición temporal en oclusión. Tomado de la ficha clínica de ortodoncia.

## 6.8. Sección 7: análisis cefalométrico

Análisis Steiner: en este apartado deben colocarse las medidas obtenidas del trazado cefalométrico de Steiner, siguiendo las directrices detalladas anteriormente. En la columna de diagnóstico se debe identificar la alteración de cada medida cefalométrica, el detalle de todos los análisis se muestra en el capítulo VI (figura 54). Ejemplo: el ángulo SNA presenta valores superiores a  $84^\circ$  se debe colocar protrusión maxilar.

### 7. ANÁLISIS CEFALOMÉTRICO

#### 7.1 Análisis Steiner

Medida	Norma	Paciente	Diagnóstico
SNA	$82^\circ \pm 2^\circ$		
SNB	$80^\circ \pm 2^\circ$		
ANB	$2^\circ \pm 2^\circ$		
SND	$76^\circ$		
Segmento SL	51 mm		
Segmento SE	22 mm		
Go. Gn - S. N.	$32^\circ \pm 5^\circ$		
Plano oclusal S.N.	$14^\circ \pm 3^\circ$		
Inci. Sup. N.A.	$22^\circ$		



Distancia 1 - N.A.	4 mm		
Inci. Sup. S.N.	103°		
Distancia 1 - N.B.	4 mm		
Inci. Inf. - N.B.	25°		
Inci. Inf. plano Go - GN	90° ± 5°		
Ángulo interincisal	131°		

**Figura 54.** Análisis de Steiner. Tomado de la ficha clínica de ortodoncia.

Análisis de McNamara: de igual manera que en el cefalograma de Steiner, se procede a colocar en la primera columna los valores obtenidos del trazado cefalométrico de McNamara y en la columna contigua se coloca el diagnóstico individual de cada parámetro (figura 55).

### 7.2 Análisis de McNamara

Relación del maxilar superior e inferior con la base del cráneo			
Punto A - Perpendicular	0 mm		
Punto Pog - Perpendicular	-6 a -8 mm		
Relación de incisivos superiores al maxilar			
Incisivos Sup. - Perp. A	4 mm		
Relación de incisivos inferiores al maxilar			
Incisivos Inf. - Línea A-Pog	1 - 2 mm		

**Figura 55.** Análisis de McNamara. Tomado de la ficha clínica de ortodoncia.

Análisis del VERT determinación del tipo facial: en esta sección, en la columna "Ajuste a edad", se debe colocar la norma cefalométrica individualizada según la edad del paciente para cada medida, según corresponda. En la columna "Medidas del paciente" debe indicarse los valores de cada ángulo obtenidos del trazado cefalométrico del paciente. En la columna "Diferencia de la desviación estándar" se coloca el resultado de la resta de la norma ajustada a la edad y el valor obtenido del trazado cefalométrico y con la referencia de la división para la desviación estándar de cada medida. Finalmente, en "Desviación del paciente" se coloca el resultado de la división de la columna anterior y se asigna el signo + o - según la rotación horaria o antihoraria de la mandíbula (figura 56).

### 7.3 Análisis del Vert determinación del tipo facial

Ángulo	Norma	Ajuste a edad	Medidas del paciente	Diferencia de la desviación estándar	Desviación del paciente
Eje facial	90° ± 3	90°	83°	7° ÷ 3°	-2,33°
Profundidad facial	87° ± 3	+ 0.3° / a			
Ángulo del plano mandibular	26° ± 4	- 0.3° / a			
Altura facial inferior	47° ± 4				
Arco mandibular	26° ± 4	+ 0.5° / a			

**Figura 56.** Análisis del VERT. Tomado de la ficha clínica de ortodoncia.

Análisis de WITS: en la primera columna se debe escribir el valor obtenido del trazado cefalométrico de WITS y en la casilla conjunta se identifica la clase I, II o III esquelética (figura 57).

#### 7.4 Análisis de Wits

		Paciente	Diagnóstico
Norma:	Hombre: - 1mm Mujer: 0 mm		

**Figura 57.** Análisis de WITS. Tomado de la ficha clínica de ortodoncia.

Maduración vertebral: en la ficha clínica debe identificarse el estadio diagnosticado según el análisis de los estadios de maduración de las vértebras cervicales y en la parte de diagnóstico se debe describir el estadio diagnosticado (figura 58).

#### 7.5 Maduración vertebral

		Paciente	Diagnóstico	
Vértebras cervicales	C2		<input type="checkbox"/>	<hr/> <hr/> <hr/>
	C3		<input type="checkbox"/>	
	C4		<input type="checkbox"/>	
	C5		<input type="checkbox"/>	
	C6		<input type="checkbox"/>	

**Figura 58.** Maduración vertebral. Tomado de la ficha clínica de ortodoncia.

## 6.9. Sección 8: examen radiográfico

- **Diagnóstico facial:** en este apartado se debe realizar una recapitulación de los numerales 3.1, 3.2 y 3.3 (figuras 41-43) de la ficha clínica. Debe colocarse el diagnóstico facial sin incluir valores. Se debe hacer referencia a la interpretación de los valores obtenidos previamente. Ejemplo: Paciente con constitución pícnico, mesoprosopo, frente plana, nariz respingada, retroquelia superior e inferior, mandíbula normal, perfil cóncavo y con simetría de los tercios faciales.
- **Diagnóstico esquelético:** debe realizarse una recapitulación de la sección 7 de la ficha clínica (figuras 54-58). Debe colocarse el diagnóstico esquelético sin mencionar valores cefalométricos. Ejemplo: Paciente clase III esquelético por retrusión maxilar, biotipo facial braquifacial severo, con proinclinación de los incisivos superiores y retroinclinación de los incisivos inferiores. El paciente se encuentra alrededor de un año previo al pico de crecimiento puberal.
- **Dentoalveolar y oclusión:** aquí se debe realizar una recapitulación de la sección 6 (figuras 48-53). No se debe colocar valores se debe interpretar los resultados del análisis de modelos. Ejemplo: Paciente clase I molar bilateral, con mordida abierta anterior leve y resalte negativo, mordida cruzada posterior derecha. Además, presenta desviación de la línea media superior hacia la izquierda discrepancia de longitud de arcada moderada superior e inferior.

- *Funcional*: en este apartado debe realizarse una recapitulación de los numerales 2.4, 3.4.1, 3.4.2, 4.1, 4.2, 4.3 y 4.4 de la ficha clínica. Al igual que en los casos anteriores, debe colocarse el diagnóstico. Ejemplo: Paciente presenta respiración bucal actual, con colapso unilateral y asimetría en la permeabilidad nasal, con interposición lingual en reposo y deglución y presencia de dislalia.
- *Radiográfico*: en este apartado se debe colocar el diagnóstico de la radiografía panorámica, identificando las alteraciones, así como un resumen de los estadios de Nolla.
- *Interconsulta*: en caso de requerir interconsulta con alguna otra especialidad, como odontopediatría, medicina interna, cirugía oral u otras, debe llenarse la forma de referencia pertinente.
- *Pronóstico*: el pronóstico del tratamiento se debe basar en los análisis cuantitativos pertinentes y la colaboración del paciente.

## 6.10. Sección 9: planificación del tratamiento

- *Objetivos del tratamiento*: los objetivos del tratamiento de deben plantear acorde al examen clínico, examen funcional bucofaringeo, examen de los arcos dentarios, análisis de modelos y análisis cefalométricos.
- *Tipo de tratamiento*: el tipo de tratamiento se planteará de acuerdo a las necesidades del paciente y los objetivos planteados. Puede ser preventiva cuando se realiza medidas que ayuda a los dientes y a las estructuras óseas del niño para que se desarrolle adecuadamente, se asocia en niños de 2 hasta 6 años; interceptiva o funcional cuando los aparatos pueden prevenir malos hábitos o aparatología que redireccione los huesos maxilares; y la ortodoncia correctiva constituye aparatología fija para corregir la posición dental de manera específica.
- *Aparatología*: la aparatología a emplear dependerá los objetivos del tratamiento y de las condiciones y colaboración del paciente, se debe identificar de manera específica el aparato a utilizarse.
- *Diseño de aparatología*: en este apartado se deberá realizar un bosquejo de la aparatología a emplear con su respectiva descripción, indicando ubicación de los elementos de los aparatos, calibre de los alambres y especificaciones necesarias de cada uno de ellos.
- *Plan de tratamiento*: detallará las etapas de instalación, activación y mantenimiento de los aparatos, así como las fechas para los respectivos controles.

## 6.11. Sección 10: evaluación de la atención

- *Rúbrica de evaluación*: en esta sección se debe colocar solo las actividades que registren calificación, debe indicarse de manera clara la actividad y debe ser firmada y sellada por el tutor responsable.
- *Evolución*: aquí se registran todas las actividades realizadas a lo largo del tratamiento del paciente, se debe registrar la fecha en formato americano (MM/DD/AAAA), actividad realizada, y la firma del docente o tutor responsable.

## Referencias bibliográficas

1. Vedovello M. Cefalometría. Técnicas de diagnóstico y procedimientos. En: Cefalometría radiográfica en la ortodoncia. Venezuela: AMOLCA; 2010.
2. Companioni A, Rodríguez M, Días V, Otaño Rigoberto. Bosquejo histórico de la Cefalometría Radiográfica. *Rev Cubana Estomatol.* 2008; 45(2): [aprox. 10 p.] Disponible en: <https://bit.ly/49uAEBN>
3. Fernández J, Da Silva Filho O. Atlas Cefalometría y análisis facial. 1ª ed. Ripano; 2009.
4. Zamora E. Análisis Clínico y práctico. En: Compendio de Cefalometría. 2ª ed. Venezuela: AMOLCA; 2010.
5. Olmos J, Olmos V, Olmos I. Ortodoncia. *Gaceta Dental.* 2009, 201:104-10. Disponible en: <https://bit.ly/3UUbb6R>
6. Aguilar J. Atlas de cefalometría y análisis facial. 1ª ed. Odontológica AM, editor. Manual de Cefalometría. Venezuela; 1996.
7. Proffit W, Fields H, Sarver D. Ortodoncia Contemporánea. 4ª ed. Barcelona: Elsevier M; 2008.
8. Helal N, Basri O, Baeshen H. Significance of cephalometric radiograph in orthodontic treatment plan decision. *J Contemp Dent Pract.* 2019; 20(7):789-93. Disponible en: <https://bit.ly/49SepWx>
9. Athanasios E. Orthodontic cephalometry. 1ª ed. Londre: Mosby-Wolfe; 1995.
10. Ustrell J. Diagnóstico y tratamiento en ortodoncia. En: Diagnóstico cefalométrico. 2ª ed. Barcelona: Elsevier; 2015. p. 92-127.
11. Vithanaarachchi N, Chandrasiri A, Nawarathna L. A comparison of cephalometric measurements obtained using conventional and digital methods. *Ceylon Med J.* 2020; 65(3):39-45. doi: 10.4038/cmj.v65i3.9184
12. Roden-Johnson D, English J, Gallerano R. Comparison of hand-traced and computerized cephalograms: Landmark identification, measurement, and superimposition accuracy. *Am J Orthod Dentofacial Orthop.* 2008; 133(4):556-64. doi: 10.1016/j.ajodo.2006.03.041
13. Tikku T, Khanna R, Maurya R, Srivastava K, Bhushan R. Comparative evaluation of cephalometric measurements of monitor-displayed images by Nemoceph software and its hard copy by manual tracing. *J Oral Biol Craniofac Re.* 2014; 4(1):35-41. doi: 10.1016/j.jobcr.2013.11.002
14. Calle E, Calle J, Morales R, Guevara J. Comparison between manual and digital cephalometric tracing in side radiographies of the skull. *Rev RAR.* 2021; 85(2):33-40. doi: 10.1055/s-0040-1721340
15. Esteva F, Sánchez A, Meléndez A, Cedillo P. Estudio comparativo entre la cefalometría digital y manual con radiografías digitales. *Rev Mex Ortodon.* 2014; 2(2):95-8. Disponible en: <https://bit.ly/42SnUm4>
16. De Alba I, Aguilar M. Análisis de concordancia entre trazado cefalométrico manual y cefalométrico digital con programa Nemoceph. *Rev ADM.* 2020; 77(5):244-6. doi: 10.35366/96142
17. Steiner C, Hills B. Cephalometrics for you and me. *Am J Orthod.* 1953; 39(10):729-55. doi: 10.1016/0002-9416(53)90082-7
18. Hajjghadimi M, Dougherty H, Garakani F. Cephalometric evaluation of Iranian children and its comparison with Tweed's and Steiner's standards. *Am J Orthod.* 1981 Feb [cited 2023 May 2]; 79(2):192-7. doi: 10.1016/0002-9416(81)90317-1

19. Daraze A, Delatte M, Bou S, Majzoub Z. Craniofacial characteristics in the sagittal dimension: A cephalometric study in Lebanese young adults. *Int Orthod* [Internet]. 2017 Mar 1 [cited 2023 Apr 20]; 15(1):114–30. doi: 10.1016/j.ortho.2016.12.001
20. Rathore A, Dhar V, Diwanji A. Cephalometric Norms for Mewari Children using Steiner's Analysis. *Int J Clin Pediatr Dent*. 2012; 5(3):173–7. doi: 10.5005/jp-journals-10005-1161
21. Jha M. Cephalometric evaluation based on Steiner's analysis on adults of Bihar. *J Pharm Bio-Allied Sci*. 2021; 13(6):1360. doi: 10.4103/jpbs.jpbs\_172\_21
22. Mena J, Limonchi L, LLehmann J, Bulnes R, De la Cruz C. Valores de referencia para medidas sagitales de relaciones dento craneomaxilares en una población del sureste mexicano. *Oral*. 2019; 1690–3. Disponible en: <https://bit.ly/3wt9a0W>
23. Sandoval P, García N, Sanhueza A, Romero A, Reveco R. Cephalometric measurements in lateral radiographs of five-year-old pre-schoolers in the city of Temuco. *Int J Morphol*. 2011; 29(4):1235–40 Disponible en: <https://bit.ly/3wt9dd8>
24. Montt J, Paz M, Valdés M, Weldt R. Características Cefalométricas en jóvenes con oclusión normal y perfil armónico en población chilena. *Int J Morphol*. 2015; 33(1):237–44. doi: 10.4067/S0717-95022015000100037
25. Gómez J, Llano E, Londoño C, Rendón A, Gaviria M. Estudio cefalométrico en niños de 3 a 6 años con oclusión dental clase I procedentes de Medellín. *Rev Fac Odontol Univ Antioq*. 2015; 26(2):217–60. doi: 10.4067/S0717-95022015000100037
26. González L, García R, Soto L. Relación del patrón de crecimiento máxilo-mandibular vertical y sagital con el ancho faríngeo. *Anat Digital*. 2023; 6(1):6–20. doi: 10.33262/anatomiadigital.v6i1.2437
27. McNamara J. A method of cephalometric evaluation. *Am J Orthod*. 1984; 86(6):449–69. doi: 10.1016/s0002-9416(84)90352-x
28. Cárdenas J, Guijarro J, Sánchez W, Murga H, Cárdenas G, Navarro M, et al. Estudio transversal comparativo de la relación máxilo-mandibular de McNamara aplicadas a sujetos mexicanos. *Int J Morphol*. 2016; 34(2):454–9. doi: 10.4067/S0717-95022016000200007
29. Gregoret J, Escobar L, Matos da Fonseca A, Tuber E. *Ortodoncia y Cirugía Ortognática: Diagnóstico y Planificación*. 2ª ed. Venezuela: Amolca; 2014. p. 19–45.
30. Ruiz M, Calegari J, Aira F. Frecuencia del biotipo facial que presentan pacientes de post grado de ortodoncia de la Universidad Autónoma del Paraguay. *Paraguay Oral Research*. 2018; 7(1):33–8. Disponible en: <https://bit.ly/3uLpcCW>
31. Storniolo J, Seminario M, Pinzan C, Pinzan A, Janson G. McNamara Analysis Cephalometric Parameters in White-Brazilians, Japanese and Japanese-Brazilians with Normal Occlusion. *Dental Press J Orthod*. 2021; 26(1). doi: 10.1590/2177-6709.26.1.e2119133.oar
32. Ravikumar D, Sanu N, Ramakrishna M, Sharna N, Robindro W. Evaluation of McNamara's analysis in South Indian (Tamil Nadu) children between 8–12 years of age using lateral cephalograms. *J Oral Biol Craniofac Res*. 2019; 9(2):193–7. doi: 10.1016/j.jobcr.2018.06.001
33. Hasebe A, Yamaguchi T, Nakawaki T, Hikita Y, Katayama K, Maki K. Comparison of Condylar Size Among Different Anteroposterior and Vertical Skeletal Patterns Using Cone-Beam Computed Tomography. *Angle Orthodont*. 2019; 89(2):306–11. doi: 10.2319/032518-229.1
34. Mariel J, Guijarro J, Sánchez W, Mariel H, Mariel G, Navarro M, et al. Estudio transversal comparativo de la relación máxilo-mandibular de McNamara aplicadas a sujetos mexicanos. *Int. J. Morphol*. 2016; 34(2):454–9. doi: 10.4067/S0717-95022016000200007

35. Quevedo M, Hernández A, Zambrano E, Domingos V. Evaluación de las vías aéreas superiores a través de trazados cefalométricos. *Rev Odontol.* 2017; 3:276-88. doi: 10.26843/ro\_unicid-v2932017p276-288
36. Ricketts R. A Foundation for Cephalometric Communication. *Am J Orthod.* 1960; 46(5):330-57. Disponible en: <https://bit.ly/3OWKUdS>
37. Alpízar R, Moráquez G, Segué J, Montoya A, Chávez Z. Algunas características del estado de la oclusión en niños de tercer grado. *MEDISAN.* 2009; 13(6): [aprox. 6 p.]. Disponible en: <https://bit.ly/4bPMDey>
38. Mendoza L, Meléndez A, Ortiz R, Fernández A. Prevalencia de las maloclusiones asociada con hábitos bucales nocivos en una muestra de mexicanos. *Rev Mex Ortodon.* 2014; 4(2):220-7. Disponible en: <https://bit.ly/3SRrhVJ>
39. Conde Suarez H, Valentin González F. Estudio biotipológico facial longitudinal en dentición mixta, análisis por grupos étnicos. *Rev Méd Electrón.* 2008; 30(1):10. Disponible en: <https://bit.ly/4b-QixOG>
40. Inda K, Gutiérrez J, Gutiérrez J. Relación del biotipo facial determinado con el VERT y el patrón de crecimiento facial. *Oral.* 2019; 20(64):1762-5. Disponible en: <https://bit.ly/42TjX0w>
41. Plaza S, Reimpell A, Silva J, Montoya D. Relationship Between Skeletal Class II and Class III Malocclusions with Vertical Skeletal Pattern. *Dental Press J Orthod.* 2019; 24(4):63-72. doi: 10.1590/2177-6709.24.4.063-072.oar
42. Barbosa L, Araujo E, Behrents R, Buschang P. Longitudinal Cephalometric Growth of Untreated Subjects with Class II Division 2 Malocclusion. *Am J Orthod Dentofacial Orthop.* 2017; 151(5):914-20. doi: 10.1016/j.ajodo.2016.10.026
43. Jacobson A. The "WITS" Appraisal of Jaw Disharmony. *Am J Orthod.* 1975; 67(2):125-38. doi: 10.1016/0002-9416(75)90065-2
44. Nagar S, Nagar R, Raghav P. Why WITS? Why not a Way Beyond? *Contemp Clin Dent.* 2014; 5(4):518. doi: 10.4103/0976-237X.142822
45. Gómez R, De Arrudaa M, Hobolda E, Abella C, Camargo C, Martínez C, et al. Valoración de la maduración biológica: usos y aplicaciones en el ámbito escolar. *Rev Andal Med Deporte.* 2013; 6(4):151-60. Disponible en: <https://bit.ly/3URfidu>
46. Baccetti T, Franchi L, McNamara JA. An Improved Version of the Cervical Vertebral Maturation (CVM) Method for the Assessment of Mandibular Growth. *Angle Orthod.* 2002; 72(4):316-23. doi: 10.1043/0003-3219(2002)072<0316:AIVOTC>2.0.CO;2
47. Franchi L, Baccetti T, De Toffol L, Polimeni A, Cozza P. Phases of the Dentition for the assessment of Skeletal Maturity: A Diagnostic Performance Study. *Am J Orthod Dentofacial Orthop.* 2008; 133(3):395-400. doi: 10.1016/j.ajodo.2006.02.040
48. Tayebi A, Tofangchiha M, Fard MA, Gosili A. The Relationship of Mandibular Radiomorphometric Indices to Skeletal Age, Chronological Age and Skeletal Malocclusion Type. *J Clin Exp Dent.* 2017; 9(8): 970-5. doi: 10.4317/jced.53819
49. Alvarado Torres E, Gutiérrez Rojo J, Rojas García A. Comparación de la maduración ósea de vértebras cervicales utilizando los métodos de Baccetti y Lamparski en pacientes de 8 a 15 años. *Int J Odontostomat.* 2016; 10(1):63-7. doi: 10.4067/S0718-381X2016000100011

50. Domínguez E, López C, Ramírez E, Jiménez J, Ruidíaz V. Relación existente entre el tamaño y forma de las vértebras cervicales con los estadios de maduración ósea carpal. Parte II. *Rev Mex Ortodon*. 2014; 2(1):24-31. doi: 10.1016/S2395-9215(16)30013-7
51. Dodda K, Prasad S, Kanuru R, Nalluri S, Mittapalli R, Raghavendra. Diagnostic Features of Angle's Class II div 2 Malocclusion. *J Int Soc Prev Community Dent*. 2015; 5(6):513. doi: 10.4103/2231-0762.170528
52. Hosni S, Burnside G, Watkinson S, Harrison J. Comparison of Statural Height Growth Velocity at Different Cervical Vertebral Maturation Stages. *Am J Orthod Dentofacial Orthop*. 2018; 154(4):545-53. doi: 10.1016/j.ajodo.2017.12.016
53. Quintero A, Escobar B, Vélez N. La radiografía cefálica: más allá de una medida cefalométrica. *Rev Nac Odonto*. 2014;8-15. doi: 10.16925/od.v0i0.330
54. Manabe A, Ishida T, Kanda E, Ono T. Evaluation of Maxillary and Mandibular Growth Patterns with Cephalometric Analysis Based on Cervical Vertebral Maturation: A Japanese Cross-sectional Study. *PLoS One*. 2022; 17(4):0265272. Disponible en: <https://bit.ly/3USLNYG>
55. Arriola L, Fitzcarrald F, Flores C. Semi-longitudinal Study of the McNamara Cephalometric Triangle in Class II and Class III Subjects Grouped by Cervical Vertebrae Maturation Stage. *Acta Odontol Latinoam*. 2015; 28:222-30. Disponible en: <https://bit.ly/48uMACq>
56. Generoso R, Sadoco E, Armond M, Gameiro G. Evaluation of Mandibular Length in Subjects with Class I and Class II Skeletal Patterns Using the Cervical Vertebrae Maturation. *Braz Oral Res*. 2010; 24(1):46-51. doi: 10.1590/s1806-83242010000100008
57. Jeelani W, Fida M, Shaikh A. The duration of pubertal growth peak among three skeletal classes. *Dental Press J Orthod*. 2016; 21(5):67-74. doi: 10.1590/2177-6709.21.5.067-074.oar



★ ★ ★

**ORTODONCIA DIAGNÓSTICA**

se imprimió en la ciudad de Cuenca, Ecuador, en julio de 2024, en la Editorial Universitaria Católica (EDÚNICA), con un tiraje de 50 ejemplares.

★ ★ ★



# ORTODONCIA

## — DIAGNÓSTICA —

ECUADOR - 2024

